

trataba de una estructura quística, sin poder determinar si era dependiente o no de la glándula submaxilar. En la PAAF realizada se obtuvo material purulento y en el estudio citológico se apreciaban imágenes compatibles con una lesión quística abscesificada sin identificar celularidad epitelial.

Se intervino bajo anestesia general, presentando una disección dificultosa por la intensa fibrosis perilesional. Al no poder definir sus límites con respecto a la glándula submaxilar, se optó por la resección completa de la glándula conjuntamente. Presentó un postoperatorio inmediato satisfactorio, precisando un reingreso por infección de la herida quirúrgica 3 días después del alta, la cual se resolvió con antibioterapia intravenosa. El paciente se recuperó satisfactoriamente de la intervención, sin presentar nuevas lesiones ni síntomas acompañantes.

En el estudio anatomopatológico se objetivó la presencia de un tejido ganglionar adyacente a la glándula submaxilar,

ocupado masivamente por granulomas epitelioides con células gigantes de tipo Langhans, necrotizantes y confluentes. Rodeando zonas amplias de necrosis caseosa, de contorno serpiginoso y bordeadas por empalizadas de histiocitos. Con técnicas de histoquímica habituales (PAS, Grocott, Ziel-Nielsen, Warty-Starry) no se observaron bacilos ácido alcohol resistentes, hongos ni espiroquetas. La glándula salival era de morfología normal.

Se realizaron estudios serológicos y pruebas inmunológicas. Las pruebas serológicas para *Bartonella henselae* dieron títulos elevados de IgG y ninguno de IgM, confirmándose con determinaciones posteriores. Presentó Mantoux seriado negativo, serología de *Bartonella*, *Leishmania*, *Toxoplasma* y *Borrelia* negativos, así como cultivos de Lowenstein y tinción de Zhiel-Neelsen negativos.

<http://dx.doi.org/10.1016/j.maxilo.2012.05.013>

¿Cuál es su diagnóstico y cuál sería su tratamiento?

What is your diagnosis and what would your treatment be?

David González-Ballester*, Raúl González-García, Cristina Hernández Vila e Florencio Monje Gil

Servicio de Cirugía Oral y Maxilofacial, Hospital Universitario Infanta Cristina, Badajoz, España

Mujer de 27 años de edad con antecedentes personales de neurofibromatosis tipo I que acudió a nuestras consultas por presentar una tumoración sólida, de consistencia dura, en región maxilar izquierda de unos 2 meses de evolución. No

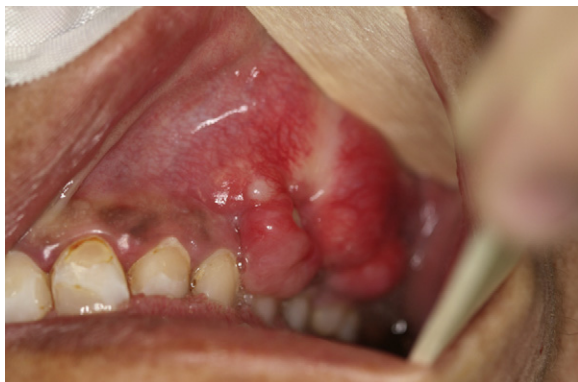

Figura 1 – Imagen clínica. Lesión excrecente en maxilar superior, de morfología irregular, consistencia dura, sin ulceración y adherida a planos profundos.

refería antecedentes traumáticos previos, mostrando escasa sintomatología en su presentación inicial. La exploración física reveló una tumoración dura e irregular con prolapso vestibular, adherida a planos profundos, en región submucosa de maxilar superior izquierdo sin ulceración (fig. 1). Se solicitó una biopsia incisional de la lesión que fue informada como una proliferación de células de pequeño tamaño con abundantes mitosis y expresión de vimentina, CD 99, LEU-7, con un índice proliferativo del 40%. Se objetivó también la presencia de un estroma condroide con calcificación. La tomografía computarizada (TC) reveló una lesión excrecente, formadora de hueso, con calcificación dispersa en el maxilar superior izquierdo de aproximadamente 2,5 x 1 cm de diámetro, extendiéndose de región canina a zona distal del 2.º molar. La mayor parte de su superficie se encontraba separada de la cortical ósea por un plano de clivaje, excepto en una pequeña región con presencia de una solución de continuidad de la cortical externa (fig. 2).

* Autor para correspondencia.

Correo electrónico: dgonzalezballester@gmail.com (D. González-Ballester).

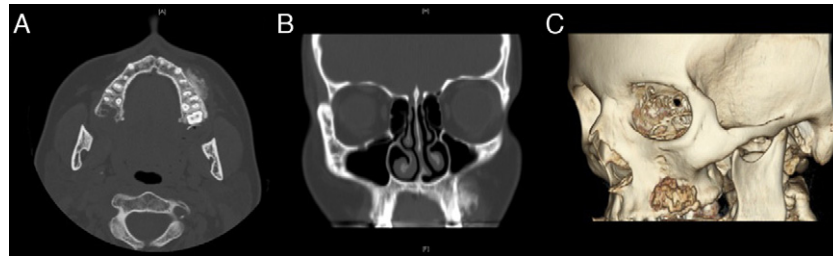


Figura 2 – Imagen radiológica (tomografía computerizada). Obsérvese una lesión excrecente, de bordes mal definidos, con calcificación dispersa sin aparente destrucción de cortical externa. A) Corte axial. B) Corte coronal. C) Reconstrucción 3D.

Conflicto de intereses

Los autores declaran no tener ningún conflicto de intereses.

<http://dx.doi.org/10.1016/j.maxilo.2012.08.003>