



## Artigo Original

# Avaliação funcional do reparo artroscópico da lesão do manguito rotador em pacientes com pseudoparalisia<sup>☆</sup>

Alberto Naoki Miyazaki, Marcelo Fregoneze, Pedro Doneux Santos, Luciana Andrade da Silva, Guilherme do Val Sella\*, Douglas Lobato Lopes Neto, Melvis Muchiuti Junior e Sergio Luiz Checchia

Departamento de Ortopedia e Traumatologia da Faculdade de Ciências Médicas da Santa Casa de São Paulo, São Paulo, SP, Brasil

### INFORMAÇÕES SOBRE O ARTIGO

Histórico do artigo:

Recebido em 18 de março de 2013

Aceito em 16 de agosto de 2013

Palavras-chave:

Paralisia

Manguito rotador/lesões

Articulação do ombro/cirurgia

### R E S U M O

**Objetivo:** avaliar o resultado funcional do reparo artroscópico das lesões do manguito rotador em pacientes com pseudoparalisia, definida como incapacidade de elevação ativa do braço acima de 90°, com elevação passiva completa.

**Métodos:** reavaliamos 38 pacientes com média de seguimento de 51 meses (mínimo de 24). Analisamos a taxa de reversão da pseudoparalisia e o resultado funcional obtido.

**Resultados:** pelos critérios de avaliação da Universidade da Califórnia em Los Angeles (Ucla), 31 (82%) pacientes tiveram bons e excelentes resultados; dois (5%) resultados regulares e cinco (13%) ruins. A média da elevação ativa passou de 39° no pré-operatório para 139° no pós-operatório ( $p < 0,05$ ), a média da rotação lateral ativa passou de 30° para 48° ( $p < 0,05$ ) e a média da rotação medial ativa passou do nível L3 para o T12 ( $p < 0,05$ ).

**Conclusão:** o reparo artroscópico das lesões do manguito rotador proporcionou bons e excelentes resultados em 82% dos casos e uma melhoria, estatisticamente significativa, da amplitude de movimento (ADM) ativa, com reversão da pseudoparalisia em 97,4% dos casos. É, portanto, uma boa opção de tratamento.

© 2014 Sociedade Brasileira de Ortopedia e Traumatologia. Publicado por Elsevier Editora

Ltda. Este é um artigo Open Access sob a licença de [CC BY-NC-ND](http://creativecommons.org/licenses/by-nc-nd/4.0/)

## Functional evaluation of arthroscopic repair of rotator cuff injuries in patients with pseudoparalysis

### A B S T R A C T

**Objective:** to evaluate the functional result from arthroscopic repair of rotator cuff injuries in patients with pseudoparalysis, defined as incapacity to actively raise the arm above 90°, while complete passive elevation was possible.

**Methods:** we reevaluated 38 patients with a mean follow-up of 51 months (minimum of 24). We analyzed the pseudoparalysis reversion rate and the functional result obtained.

**Results:** according to the assessment criteria of the University of California in Los Angeles (UCLA), 31 (82%) patients had good and excellent results, two (5%) had fair results and five

Keywords:

Paralysis

Rotator cuff/injuries

Shoulder joint/surgery

<sup>☆</sup> Trabalho realizado no Grupo de Ombro e Cotovelo do Departamento de Ortopedia e Traumatologia da Faculdade de Ciências Médicas da Santa Casa de São Paulo, Pavilhão Fernandinho Simonsen.

\* Autor para correspondência.

E-mail: [guilton@ig.com.br](mailto:guilton@ig.com.br) (G.V. Sella).

(13%) had poor results. The mean active elevation went from 39° before the operation to 139° after the operation ( $p < 0.05$ ); the mean active lateral rotation went from 30° to 48° ( $p < 0.05$ ) and the mean active medial rotation went from level L3 to T12 ( $p < 0.05$ ).

**Conclusion:** arthroscopic repair of rotator cuff injuries produced good and excellent results in 82% of the cases and a statistically significant improvement of active range of motion, with reversion of the pseudoparalysis in 97.4% of the cases. It is therefore a good treatment option.

© 2014 Sociedade Brasileira de Ortopedia e Traumatologia. Published by Elsevier Editora

Ltda. Este é um artigo Open Access sob a licença de CC BY-NC-ND

## Introdução

O manguito rotador tem como funções estabilizar a cabeça do úmero dentro da cavidade glenoidal e rodar o úmero em relação à escápula.<sup>1</sup> O músculo supraespal é responsável pelo arco de movimento de elevação do ombro nos primeiros 10° a 15° e, juntamente com os músculos infraespal, redondo menor e subescapular, opõe-se à força do músculo deltoide, que tende a deslocar a cabeça do úmero para cima durante o movimento de elevação.<sup>2,3</sup> As lesões do manguito rotador podem levar à perda dessas funções e, consequentemente, à dor crônica, fraqueza e incapacidade funcional.<sup>4</sup>

A pseudoparalisia por lesão do manguito rotador (PLMR) é definida por alguns autores<sup>5-7</sup> como a incapacidade da elevação ativa do braço acima de 90°, com mobilidade passiva normal do ombro. Esse déficit na elevação ativa está associado a lesões, usualmente grandes ou extensas, do manguito rotador.<sup>8,9</sup> Os resultados do reparo do manguito rotador das lesões grandes ou extensas são geralmente relatados na literatura como satisfatórios.<sup>10-12</sup> Contudo, a recuperação funcional do paciente com PLMR submetido ao reparo cirúrgico artroscópico ainda é pouco conhecida.

O objetivo deste trabalho é avaliar o resultado do reparo artroscópico da lesão do manguito rotador dos pacientes PLMR.

## Casuística e métodos

Entre janeiro de 1996 e outubro de 2011 foram operados, pelo Grupo de Ombro e Cotovelo do Departamento de Ortopedia e Traumatologia da Faculdade de Ciências Médicas da Santa Casa de São Paulo, por via artroscópica, 38 pacientes com PLMR.

Foram incluídos todos os casos com essas características e excluídos os pacientes com lesão do manguito rotador sem paralisia ou os casos com seguimento menor do que 24 meses.

Eram do sexo masculino 21 pacientes (55%); a idade variou de 49 a 81 anos (média de 68); o membro dominante foi operado em 30. Todos, exceto um, referiram episódio de trauma bem definido na articulação ou no esforço muscular, que levou à perda da elevação ativa do membro afetado. O tempo decorrido entre a lesão e o tratamento cirúrgico variou de dois a 740 dias, com média de 83. Nenhum paciente havia sido submetido à cirurgia prévia no ombro afetado (tabela 1).

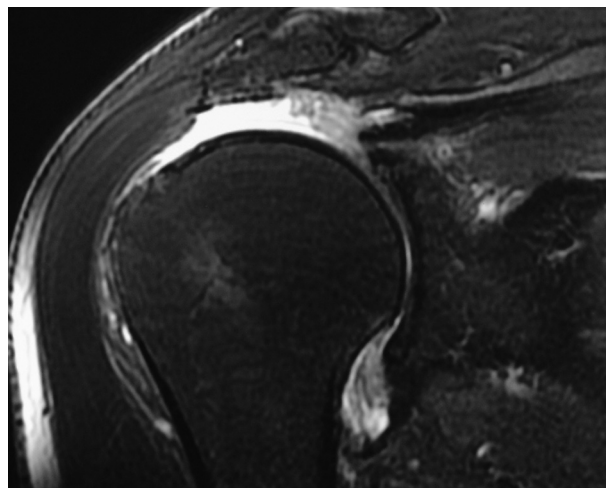
A amplitude de movimento ativo no período pré-operatório, mensurada de acordo com a padronização da Academia Americana de Cirurgiões Ortopédicos (AAOS),<sup>13</sup> variou de 0° a 90° de elevação (média de 39°), 0° a 80° de rotação

lateral (média de 30°) e rotação medial entre o trocanter maior e T7 (média em L3) (tabela 2).

A confirmação da lesão do manguito rotador foi feita em todos os pacientes por meio de ressonância magnética (fig. 1).

Todos os pacientes foram submetidos ao procedimento cirúrgico em posição de “cadeira de praia”, sob anestesia geral associada a bloqueio anestésico do plexo braquial. Fizemos inspeção artroscópica da articulação antes da reparação do manguito rotador. Em seguida, foi abordado o espaço subacromial, com desbridamento bursal, mobilização dos tendões e cruentização do leito ósseo da cabeça do úmero, seguidos pelo reparo da lesão do manguito rotador (fig. 2). Foram encontradas 10 lesões grandes e 28 extensas, conforme classificação proposta por Cofield<sup>8</sup> (fig. 3). Em relação aos tendões acometidos, 26 pacientes tinham lesões do supraespal e infraespal e 12 do supraespal, infraespal e subescapular. Nenhum paciente tinha lesão isolada de apenas um tendão (tabela 1). Em relação ao tendão da cabeça longa do músculo bíceps braquial, foram feitas 12 tenotomias, sete tenotomias associadas a tenodese e em sete pacientes estava ausente. A acromioplastia foi feita em 32 dos 38 pacientes. A ressecção da porção lateral da clavícula foi feita em oito dos 38 pacientes. Em nossos casos foi usado o material da Arthrex®.

No período pós-operatório os pacientes foram imobilizados por seis semanas em uma tipóia em abdução e rotação neutra. Após esse período, o uso da tipóia foi interrompido e a elevação, a rotação lateral e a rotação medial, tanto ativas quanto passivas, foram permitidas. Aos quatro meses de pós-operatório o fortalecimento muscular foi iniciado (fig. 4).



**Figura 1** – Imagem de ressonância magnética do ombro direito, corte coronal que mostra lesão extensa do manguito rotador.

**Tabela 1 – Dados dos pacientes**

Nº	Sexo	Idade(anos)	Dominância	ΔT (dias)	Seguimento (meses)	ADM ativa pré-op EL, RL, RM	Tendão	Tamanho	ADM ativa pós-op EL, RL, RM	Ucla
1	F	75	+	21	24	50, 45, T7	SE+IE	G	130, 45, T7	16
2	F	61	-	7	24	80, 40, T7	SE+IE	G	140, 45, T12	31
3	M	68	+	2	35	30, 45, L2	SE+IE	EXT	140, 30, T12	32
4	F	71	+	4	74	0, 30, L5	SE+IE	EXT	140, 30, T10	18
5	M	72	+	30	116	80, 45, L3	SE+IE	EXT	150, 45, L1	32
6	F	78	-	7	65	0, 0, L3	SE+IE	EXT	150, 60, L1	34
7	F	81	+	30	26	60, 30, T7	SE+IE	EXT	140, 40, T7	34
8	F	73	+	20	49	0, 30, TR	SE+IE+SUB	EXT	150, 60, L3	34
9	F	76	+	3	48	0, 10, L5	SE+IE+SUB	EXT	130, 60, L1	34
10	F	75	+	20	38	80, 30, L1	SE+IE+SUB	EXT	120, 40, L1	10
11	M	72	+	4	72	30, 60, GL	SE+IE	EXT	160, 60, T8	34
12	M	60	+	14	94	45, 30, L3	SE+IE	EXT	150, 45, T10	34
13	M	67	-	14	45	30, 10, T7	SE+IE+SUB	EXT	150, 60, T8	34
14	M	64	+	7	87	0, 30, L3	SE+IE+SUB	EXT	150, 45, L1	32
15	F	67	+	30	74	60, 0, T8	SE+IE	EXT	140, 45, L1	34
16	F	81	+	3	26	45, 20, T7	SE+IE+SUB	EXT	45, 30, T7	15
17	F	79	+	10	25	80, 0, T10	SE+IE	EXT	150, 60, L1	29
18	F	79	-	4	24	30, 30, L1	SE+IE	EXT	150, 45, L1	32
19	M	62	+	45	75	90, 60, L1	SE+IE	G	150, 60, L1	34
20	M	66	+	60	73	30, 60, L5	SE+IE	G	140, 60, L1	34
21	M	74	+	1	29	30, 0, T7	SE+IE	EXT	120, 20, L1	33
22	M	49	+	740	26	80, 50, GL	SE+IE+SUB	EXT	140, 60, L3	33
23	M	74	-	14	56	0, 0, T7	SE+IE	G	150, 50, T7	34
24	M	68	+	15	51	60, 0, L1	SE+IE	G	150, 45, L5	34
25	M	56	+	15	25	70, 20, L1	SE+IE+SUB	EXT	150, 50, T7	34
26	F	79	+	30	53	80, 60, T7	SE+IE	EXT	120, 45, L2	29
27	F	69	+	4	50	30, 80, T12	SE+IE	EXT	120, 80, T12	34
28	M	65	+	32	24	60, 45, L3	SE+IE	EXT	150, 45, L1	34
29	M	71	+	30	33	20, 70, L3	SE+IE+SUB	EXT	150, 60, T8	32
30	M	70	-	20	37	0, 60, T10	SE+IE	EXT	120, 60, L1	34
31	M	81	+	15	24	0, 0, T8	SE+IE+SUB	EXT	150, 45, L1	32
32	M	55	+	10	24	0, 0, T7	SE+IE	G	150, 45, T7	32
33	M	74	+	60	25	30, 0, T10	SE+IE	EXT	150, 0, T8	32
34	M	74	+	60	26	80, 80, L5	SE+IE+SUB	EXT	150, 60, T10	34
35	M	53	-	2	24	0, 80, T10	SE+IE	G	160, 60, T10	34
36	F	72	+	150	45	70, 45, T7	SE+IE	G	120, 45, T7	27
37	F	57	-	600	26	90, 35, T10	SE+IE+SUB	EXT	120, 45, T9	19
38	F	62	+	330	48	90, 20, GL	SE+IE	G	140, 50, T9	22

ΔT, tempo entre o diagnóstico e a operação; ADM, amplitude de movimento medida em graus; Pré-op, pré-operatória; EL, elevação; RL, rotação lateral; RM, rotação medial; Tendão, tendões acometidos verificados no intraoperatório; Pós-op, pós-operatória; SE, supraespal; IE, infraespal; SUB, subescapular; EXT, extensa; G, grande; T, medida conforme altura da vértebra torácica; L, medida conforme a altura da vértebra lombar; GL, medida conforme a altura do glúteo; Ucla, pontuação na escala da Universidade da Califórnia em Los Angeles.

Fonte: Arquivos médicos do hospital.

**Tabela 2 – Mobilidade pré e pós-operatória dos pacientes**

	ADM ativa pré-op (média)	ADM ativa pós-op (média)	Δ mobilidade
EL	39	139	100
RL	30	48	18
RM	L3	T12	3 níveis

ADM, amplitude de movimento; Pré-op, pré-operatório; Pós-op, pós-operatório; Δ mobilidade, diferença entre a ADM ativa pós-op e ADM ativa pré-op.

Fonte: Arquivos médicos do hospital.

Os resultados foram avaliados segundo o método da Ucla<sup>14</sup> e a amplitude de movimento foi medida de acordo com a padronização da AAOS.<sup>13</sup>

Para avaliação estatística foi usado o teste t de Student e foram analisadas as médias e as derivações-padrão para

as variáveis elevações, rotação lateral e rotação medial do período pré-operatório e pós-operatório, com o nível de significância de 5% ( $p < 0,05$ ).

O tempo de seguimento destes pacientes variou entre 24 e 116 meses (média de 51).

## Resultados

A média da elevação ativa no período pós-operatório foi de 139° (variação de 45° a 160°) ( $p < 0,05$ ), a média da rotação lateral foi de 48° (variação de 0° a 80°) ( $p < 0,05$ ) e a média da rotação medial foi ao nível da 12ª vértebra torácica (variação do sacro a T7) ( $p < 0,05$ ) (tabela 2).

A média da pontuação pelo método da Ucla na avaliação final foi de 27 pontos (variação de 10 a 34). Foram classificados 19 pacientes (50%) como excelentes resultados, 12 (32%)



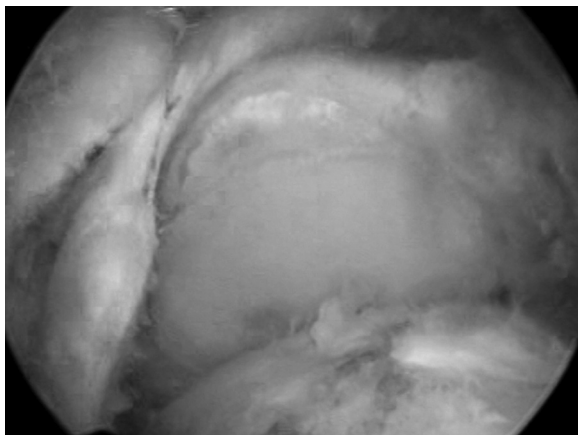
**Figura 2 – Imagem cirúrgica artroscópica, visão subacromial, que mostra completo fechamento de uma lesão extensa do manguito rotador.**

bons, dois (5%) regulares e cinco (13%) ruins. Dos cinco casos considerados ruins, apenas um precisou ser reoperado.

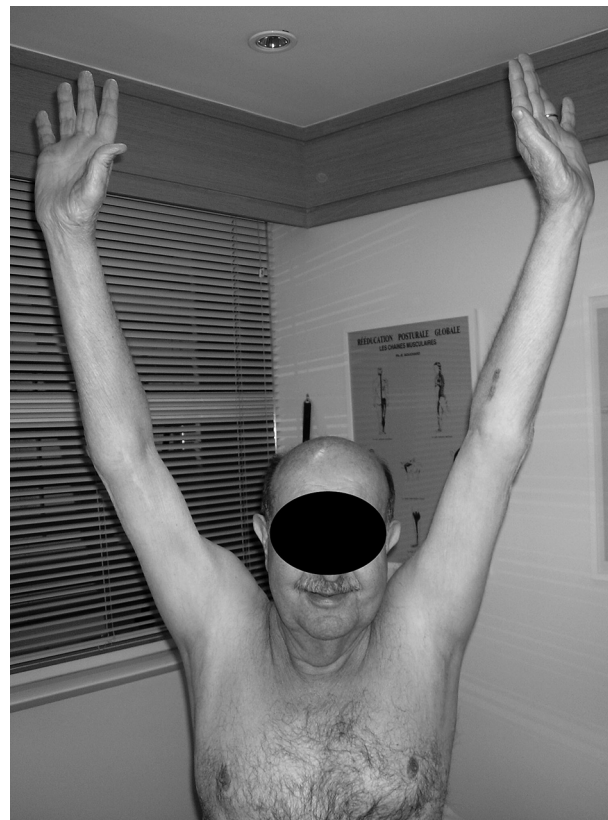### Discussão

A PLMR está associada à impossibilidade de fazer gestos simples do cotidiano, como levar a mão à boca, escovar os dentes e pentear o cabelo, por causa da perda da elevação ativa do braço. As opções de tratamento para a pseudoparalisia incluem o fortalecimento da porção anterior do deltoide anterior,<sup>15</sup> a artroplastia total reversa associada ou não a transferência muscular,<sup>6,7</sup> o reparo da lesão do manguito rotador<sup>10,16</sup> e a transferência do músculo grande dorsal para o tubérculo maior.<sup>17</sup>

Levy et al.<sup>15</sup> avaliaram prospectivamente 17 pacientes com lesões extensas e irreparáveis do manguito rotador tratados com um programa de reabilitação da porção anterior do músculo deltoide por causa da falta de condições clínicas para serem submetidos ao tratamento cirúrgico. A média de idade foi de 80 anos. A elevação ativa aumentou de 40° para 160°



**Figura 3 – Imagem cirúrgica artroscópica, visão subacromial, que mostra uma lesão extensa do manguito rotador.**



**Figura 4 – Imagem clínica de um paciente após a reabilitação funcional.**

após o programa de reabilitação, com um segmento mínimo de nove meses. Entretanto, a força muscular não melhorou.

Gerber et al.<sup>17</sup> propuseram a transferência do músculo grande dorsal para o tubérculo maior como opção de tratamento para os pacientes com lesões extensas e irreparáveis do manguito rotador. Nesses pacientes, a média da elevação antes da cirurgia era de 62° e passou para 150° após a transferência muscular.

Outros autores indicam a artroplastia total reversa para os pacientes com PLMR. Werner et al.<sup>7</sup> relataram o uso de artroplastia total reversa em 58 pacientes com um segmento médio de 38 meses. Desses, 17 não tinham cirurgias prévias no ombro e a elevação anterior ativa aumentou de 43° para 103° ( $p < 0,001$ ). Entretanto, as taxas de complicações desse estudo foram altas (50%). Boileau et al.<sup>6</sup> avaliaram prospectivamente 11 pacientes que apresentavam PLMR associada a perda da rotação lateral ativa que foram submetidos a artroplastia total reversa associada à transferência muscular do grande dorsal e do redondo maior. A elevação anterior ativa aumentou de 70° para 148°; a rotação lateral aumentou de -18° para 18° e a rotação medial diminuiu de L1 para S3. Por outro lado, Mulieri et al.<sup>18</sup> relataram uma taxa de complicação ao redor de 20% após a artroplastia reversa durante o acompanhamento médio de 52 meses de 60 pacientes com pseudoparalisia sem artrose da articulação do ombro. Dos pacientes, 34 não tinham cirurgias prévias no ombro e nesse grupo a elevação anterior ativa aumentou de 54° para 136° ( $p < 0,001$ ).



Consideramos que o reparo artroscópico das lesões do manguito rotador em pacientes com PLMR tem menor taxa de complicações quando comparado com as taxas verificadas nas artroplastias totais reversas do ombro. Observamos também que houve uma melhoria significativa de todos os movimentos do ombro e da elevação e da rotação lateral e medial após o reparo da lesão do manguito rotador (tabela 2).

Mais recentemente, Oh et al.<sup>10</sup> mostraram uma taxa de 76% de reversão da pseudoparalisia em 29 pacientes. Eles não consideraram como contraindicação para o reparo a diminuição do intervalo entre o acrômio e o úmero e a infiltração gordurosa dos tendões do manguito rotador. Eles recomendaram como primeira linha de tratamento o reparo artroscópico primário para os pacientes com PLMR sem a artropatia por lesão do manguito rotador.

Denard et al.<sup>16</sup> relataram uma taxa de 90% de reversão da pseudoparalisia em pacientes submetidos ao reparo artroscópico primário da lesão do manguito rotador em um grupo de 39 pacientes e uma taxa de 43% de reversão, em outro grupo de 14 pacientes, que foram submetidos a revisão da ruptura do manguito rotador. Nosso estudo corrobora os dados encontrados na literatura sobre o reparo artroscópico da lesão do manguito rotador em pacientes com PLMR com uma taxa de reversão de 97,4% dos casos.

Tivemos apenas um caso que necessitou ser reoperado (2,6%); uma paciente que permaneceu com dor intensa, diminuição da força e com pouco movimento no membro afetado e que por isso precisou ser submetida a uma artroplastia total reversa.

## Conclusão

O reparo artroscópico das lesões do manguito rotador nos casos de PLMR proporcionou uma melhoria estatisticamente significativa da ADM ativa com reversão da pseudoparalisia em 97,4% dos pacientes assim tratados. Bons e excelentes resultados foram verificados em 82% dos casos e essa melhoria funcional pôde ser obtida com baixas taxas de complicações.

## Conflitos de interesse

Os autores declaram não haver conflitos de interesse.

## REFERÊNCIAS

1. Veado MAC, Castilho RS, Maia PEC, Rodrigues AU. Estudo prospectivo e comparativo dos resultados funcionais após reparo aberto e artroscópico das lesões do manguito rotador. *Rev Bras Ortop.* 2011;46(5):546-52.
2. Drake GN, O'Connor DP, Edwards TB. Indications for reverse total shoulder arthroplasty in rotator cuff disease. *Clin Orthop Relat Res.* 2010;468(6):1526-33.
3. Checchia SL, Santos PD, Miyazaki AN, Fregoneze M, Silva LA, Leite FSF, et al. Avaliação dos resultados da artroplastia parcial de ombro para tratamento da artropatia por lesão do manguito rotador. *Rev Bras Ortop.* 2008;43(6):232-9.
4. Moser M, Jablonski MV, Horodyski M, Wright TW. Functional outcome of surgically treated massive rotator cuff tears: a comparison of complete repair, partial repair, and debridement. *Orthopedics.* 2007;30(6):479-82.
5. Berhouet J, Collin P, Benkalfate T, Le Du C, Duparc F, Courage O, et al. Massive rotator cuff tears in patients younger than 65 years. *Epidemiology and characteristics.* *Orthop Traumatol Surg Res.* 2009;95 4 Suppl 1:S13-8.
6. Boileau P, Chuinard C, Roussanne Y, Bicknell RT, Rochet N, Trojani C. Reverse shoulder arthroplasty combined with a modified latissimus dorsi and teres major tendon transfer for shoulder pseudoparalysis associated with dropping arm. *Clin Orthop Relat Res.* 2008;466(3):584-93.
7. Werner CM, Steinmann PA, Gilbert M, Gerber C. Treatment of painful pseudoparesis due to irreparable rotator cuff dysfunction with the Delta III reverse-ball-and-socket total shoulder prosthesis. *J Bone Joint Surg Am.* 2005;87(7):1476-86.
8. Cofield RH. Subscapular muscle transposition for repair of chronic rotator cuff tears. *Surg Gynecol Obstet.* 1982;154(5):667-72.
9. Hawkins RJ, Misamore GW, Hobeika PE. Surgery for full-thickness rotator-cuff tears. *J Bone Joint Surg Am.* 1985;67(9):1349-55.
10. Oh JH, Kim SH, Shin SH, Chung SW, Kim JY, Kim SH, et al. Outcomes of rotator cuff in large-to-massive tear with pseudoparalysis. *Am J Sports Med.* 2011;39(7):1413-20.
11. Checchia SL, Santos PD, Miyazaki AN, Fregoneze M, Silva LA, Salim Mussi F, et al. Tratamento cirúrgico das lesões extensas do manguito rotador pela via de acesso deltopeitoral. *Rev Bras Ortop.* 2003;38(5):252-60.
12. Gerber C, Fuchs B, Hodler J. The results of repair of massive tears of the rotator cuff. *J Bone Joint Surg Am.* 2000;82(4):505-15.
13. Codsí M, McCarron J, Brems JJ. Clinical evaluation of shoulder problems. In: Rockwood Jr CA, Matsen III FA, Wirth MA, et al, editors. *The shoulder.* 4th ed. Philadelphia: Saunders Elsevier; 2009.
14. Oku EC, Andrade AP, Stadiniky SP, Carrera EF, Tellini GG. Tradução e adaptação cultural do Modified University of California at Los Angeles Shoulder Rating Scale para a língua portuguesa. *Rev Bras Reumatol.* 2006;46(4):246-52.
15. Levy O, Mullett H, Roberts S, Copeland S. The role of anterior deltoid reeducation in patients with massive irreparable degenerative rotator cuff tears. *J Shoulder Elbow Surg.* 2008;17(6):863-70.
16. Denard PJ, Ladermann A, Jiwani AZ, Burkhart SS. Functional outcome after arthroscopic repair of massive rotator cuff tears in individuals with pseudoparalysis. *Arthroscopy.* 2012;28(9):1214-9.
17. Gerber C, Vinh TS, Hertel R, Hess CW. Latissimus dorsi transfer for the treatment of massive tears of rotator cuff: a preliminary report. *Clin Orthop Relat Res.* 1988;232(1):51-61.
18. Mulieri P, Dunning P, Klein S, Pupello D, Frankle M. Reverse shoulder arthroplasty for the treatment of irreparable rotator cuff tear without glenohumeral arthritis. *J Bone Joint Surg Am.* 2010;92(15):2544-56.