

Caso Clínico

Case Report

Sandra Simões¹
Arsénio Santos²
Teresa Vaio³
Sara Leitão²
Rui M Santos⁴
Nascimento Costa⁵

Tuberculose miliar e febre Q em doente imunocompetente

Miliary tuberculosis and Q fever in an immunocompetent patient

Recebido para publicação/received for publication: 08.10.01

Aceite para publicação/accepted for publication: 08.12.12

Resumo

A tuberculose miliar é a forma de doença progressiva resultante da disseminação hematogénea maciça do *Mycobacterium tuberculosis* (MT). Afecta imunodeprimidos e idosos e tem manifestações clínicas insidiosas e inespecíficas. O caso clínico descrito refere-se a um homem adulto, sem imunodeficiência, com infecção simultânea por *Coxiella burnetti* e MT.

A raridade desta associação e a sua forma de apresentação sublinham a necessidade de alto grau de suspeição clínica para a formulação dos diagnósticos, sendo este o segundo caso descrito na literatura.

Rev Port Pneumol 2009; XV (2): 325-329

Palavras-chave: Tuberculose miliar, febre Q, tratamento.

Abstract

Miliary tuberculosis is a progressive disease resulting from the massive hematogeneous dissemination of *Mycobacterium tuberculosis*. Immunocompromised and elderly patients are the most affected. A case of an immunocompetent 45 year old man, with miliary tuberculosis and a simultaneous infection by *Coxiella burnetti* is presented.

The clinical presentation demands a high awareness for the presence of tuberculosis. The rarity of this association, only one case reported in literature, appears to be a fortuity coincidence.

Rev Port Pneumol 2009; XV (2): 325-329

Key-words: Miliary tuberculosis, Q fever, treatment.

¹ Interna do Internato Complementar de Medicina Interna

² Assistente Graduado(a) de Medicina Interna

³ Assistente de Medicina Interna

⁴ Chefe de Serviço de Medicina III e Professor Auxiliar da Faculdade de Medicina da Universidade de Coimbra

⁵ Director de Serviço de Medicina III e Professor Catedrático da Faculdade de Medicina da Universidade de Coimbra

Introdução

A tuberculose afecta o Homem desde o princípio da sua história e, embora até à década de 80 do século passado, fosse encarada como um problema dos países de menores recursos, é uma doença global afectando populações em todo o Mundo. Ressurgiu nessa década associada à infecção pelo VIH, criou resistência aos antibióticos e tornou-se um grave problema de saúde pública, não poupando os países mais desenvolvidos^{1,2,3}. Uma das suas formas de apresentação é a tuberculose miliar, expressão originalmente usada pelos anatomopatologistas e, mais tarde, também na descrição de radiografias do tórax, designa actualmente as formas de doença progressiva, com disseminação hematogénica maciça do MT, para os pulmões e outros órgãos, mesmo na ausência de achados anatomopatológicos ou radiológicos⁴. Classicamente era descrita em crianças até seis meses após a primoinfecção e em adultos jovens imunodeprimidos por reactivação da doença. Actualmente, afecta preferencialmente doentes idosos e adultos imunodeprimidos⁵.

A febre Q é uma infecção provocada pela *Coxiella burnetti*, com distribuição mundial, transmitida por ingestão ou inalação de produtos animais contaminados, tendo maior incidência em residentes em meio rural e em veterinários. Tem um período de incubação até um mês e as suas manifestações clínicas são geralmente inespecíficas, podendo apresentar evolução aguda ou crónica. Na sua apresentação aguda manifesta-se como uma síndrome gripal ou pneumonia, mas também pode ocorrer hepatite e encefalite. Na sua forma crónica pode surgir endocardite^{6,7}.

Caso clínico

Apresenta-se o caso clínico de um indivíduo do sexo masculino de 45 anos, raça branca, casado, residente em ambiente rural, empregado de balcão, admitido por pneumonia refractária à terapêutica.

Internado desde há 13 dias noutra instituição hospitalar por pneumonia da base esquerda, tinha efectuado terapêutica, sucessivamente, com amoxicilina/ácido clavulânico, ertapenem e piperacilina/tazobactam. Tinha queixas de tosse com expectoração mucosa, febre elevada, toracalgia na base do hemitórax esquerdo, dispneia, sudorese nocturna, astenia, anorexia e emagrecimento de 7 kg, com um mês de evolução e antecedentes pessoais de pneumonia há cinco anos, história de comportamentos sexuais de risco, hábitos alcoólicos moderados, sem história de tabagismo ou toxicod dependência. Os antecedentes familiares eram irrelevantes.

Ao exame físico apresentava febre (38,9°C), frequência respiratória de 32 ciclos por minuto, frequência cardíaca de 110 batimentos por minuto, TA de 105/80 mmHg, e o índice de massa corporal era de 20,1 kg/m². A auscultação cardíaca era regular e não existiam sopros. À auscultação pulmonar havia diminuição acentuada do murmúrio vesicular no terço inferior do campo pulmonar esquerdo. Existia também diminuição das vibrações vocais e maciez à percussão nessa localização. As cadeias ganglionares não mostravam adenopatias palpáveis e o exame abdominal não tinha alterações.

As análises revelaram anemia normocrómica normocítica (hemoglobina – 11,8 g/dl; VGM – 86,0 fl, HCM – 29,3 pg/cel; Htc – 34,7%), plaquetas de 422 000/μl e leucócitos de 6300/μl (neutrófilos – 78,4%, linfócitos – 11,3%). VS e PCR elevadas, de

92 mm e 10,1 mg/dl, respectivamente, aumento das aminotransferases (ALT – 75 UI/L, AST – 57 UI/L), da LDH (258 UI/L), da GGT (173 UI/L) e da ADA (40,9 U/L). A gasometria arterial mostrava hipoxemia e hipocápnia com pO₂ de 68,4 mmHg e pCO₂ de 30,4 mmHg. O exame directo da expectoração foi negativo para MT. As hemoculturas e urocultura foram negativas. A prova de Mantoux, realizada com 2 U de tuberculina, foi arreactiva.

A radiografia do tórax revelava opacidade na base pulmonar esquerda (Fig. 1) e a TAC torácica, efectuada doze dias depois, apresentava derrame pleural bilateral, mais volumoso e parcialmente enquistado à esquerda e padrão micronodular disperso por ambos os campos pulmonares, sugestivo de tuberculose miliar (Fig. 2). Realizou ainda ecografia abdominal que apenas mostrava fígado com ecotextura homogénea, discretamente hiperreflectiva em relação com infiltração esteatósica e uma adenopatia com 1,9 cm no hilo hepático. Na broncofibroscopia apresentava sinais inflamatórios em ambas as árvores

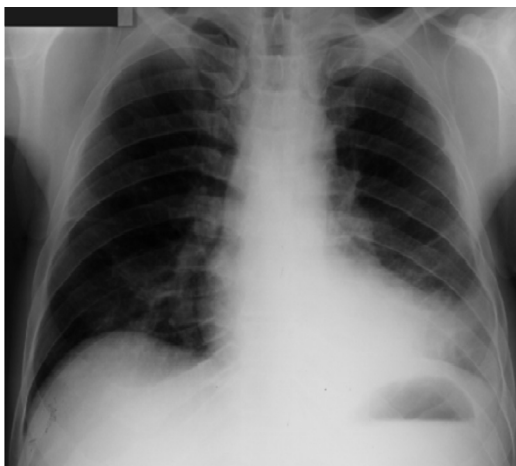


Fig. 1 – Opacidade da base pulmonar esquerda

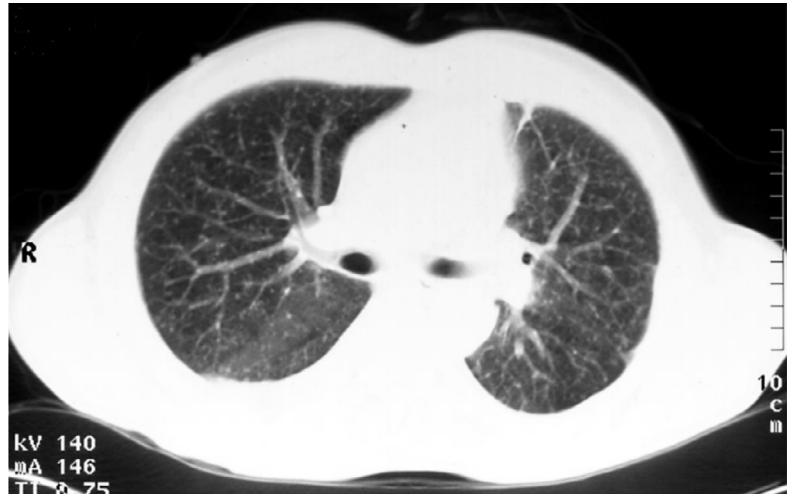

Fig. 2 – Padrão micronodular disperso por ambos os campos pulmonares

brônquicas, mais acentuados à esquerda, com secreções mucopurulentas escassas. Na toracocentese houve drenagem de líquido pleural (LP) de cor amarelo-palha, com características de exsudato (proteínas LP – 4,9 g/dl, LDH LP – 999 U/L, proteínas LP/soro – 0,7, LDH LP/soro – 2,7).

A serologia para *Coxiella* foi positiva (1/640) e as serologias para VIH 1 e 2, *Mycoplasma*, *Chlamydiae* e *Legionella* foram negativas. A cultura e a amplificação do ADN do MT por PCR do líquido pleural foram positivas. Ao 14.º dia iniciou terapêutica antibacilar (isoniazida, rifampicina, pirazinamida e etambutol). O doente ficou assintomático uma semana após introdução de antibacilares, apresentando melhoria analítica e radiológica progressiva. Teve alta, mantendo terapêutica e acompanhamento médico até completar nove meses de tratamento. As aminotransferases normalizaram ao fim de cinco meses, bem como o valor da hemoglobina. O título serológico da *Coxiella* desceu para 1/160 e a TAC pulmonar de controlo, realizada cinco meses depois, já não apresentava alterações.

Discussão

O recrudescimento da tuberculose na década de 80 do século xx deveu-se principalmente à SIDA. Nestes doentes, as formas disseminadas de tuberculose são prevalentes e a mortalidade mais elevada. No entanto, a tuberculose miliar também ocorre em indivíduos não infectados com VIH, geralmente idosos e na presença de factores predisponentes (alcoolismo, tabagismo, doença crónica, imunossupressão). As suas manifestações clínicas e achados laboratoriais são pouco específicos e a radiografia do tórax não apresenta o padrão nodular clássico, sendo este apenas visível na TAC torácica de alta resolução. É frequente a existência de anergia à tuberculina e mesmo o exame directo e a cultura de expectoração são muitas vezes negativos^{8,9,10}.

Sendo actualmente pouco frequente em adultos VIH negativos, a tuberculose miliar é de diagnóstico difícil, exigindo um elevado grau de suspeição. Obriga a um estudo sistemático e invasivo. O atraso no tratamento influencia negativamente o prognóstico. O caso apresentado, adulto de 45 anos, sexo masculino, sem história pessoal ou familiar de tuberculose, com história de alcoolismo, instalação insidiosa de sintomas constitucionais e respiratórios, alterações analíticas inespecíficas, anergia à tuberculina, opacidade pulmonar na radiografia do tórax e ausência de resposta a antibioterapia de largo espectro, é um bom exemplo das dificuldades que a tuberculose miliar suscita no seu diagnóstico. A realização de TAC torácica, broncofibroscopia com aspirado e toracocentese, tendo-se realizado exame directo, cultural e amplificação do ADN do MT por PCR, foram determinantes para a confirmação do diagnóstico.

Destacamos a existência simultânea de infecção por *Coxiella burnetti*, cuja serologia foi requisitada por existência de clínica sugestiva (quadro de febre alta, arrastado e pneumonia), em doente residente em ambiente rural, com alteração das provas hepáticas e má resposta à terapêutica antibiótica efectuada. Tal como o *Mycobacterium tuberculosis*, é um parasita intracelular, capaz de provocar pneumonia grave e hepatite, bem como doença granulomatosa hepática e medular. Esta zoonose apresenta manifestações clínicas e alterações analíticas que podem ser semelhantes às da tuberculose. Atendendo a que estas não são específicas, o seu diagnóstico é confirmado por serologia^{11,12}. Neste caso, com a administração de rifamicina a febre Q foi tratada, como se atestou pela descida dos títulos serológicos.

No caso descrito, a elevação das aminotransferases poderia ser devida, quer à doença alcoólica, quer à infecção disseminada por MT, quer a um quadro de hepatite por *Coxiella*. Apenas a biópsia hepática nos poderia esclarecer esta dúvida, ao revelar alterações sugestivas de alguma(s) destas etiologias.

A infecção simultânea por estes dois microrganismos é rara, sendo este o segundo relato desta associação descrito na literatura¹³.

Referências

1. Dye C. Global epidemiology of tuberculosis. Lancet 2006; 367:938-40
2. Pina J, et al. A tuberculose no virar do milénio. 1.ª ed. Lisboa, Lidel, 2000; 3-575
3. Salvado G, et al. Tuberculose miliar. Revisão de casos internados numa unidade de tuberculose. Rev Port Pneumol 2002;8 (4):315-327
4. Basgoz N. Clinical manifestations, diagnosis and treatment of miliary tuberculosis. UptoDate on line, 2007

TUBERCULOSE MILIAR E FEBRE Q EM DOENTE IMUNOCOMPETENTE

Sandra Simões, Arsénio Santos, Teresa Vaio, Sara Leitão, Rui M Santos, Nascimento Costa

5. Kim J, Langston A, Gallis H. Miliary tuberculosis: epidemiology, clinical manifestations, diagnosis and outcome. *Rev Infect Dis* 1990; 12(4):583-90
6. Raoult D. Clinical features, diagnosis, treatment and prevention of Q fever. UptoDate on line, 2007
7. Walker DH, Dumler S, Marrie T. Q fever. In Dennis L Kasper, Dan L Longo, Eugene Braunwald, Stephen L Hauser, J Larry Jameson (Eds.). *Diseases caused by Rickettsiae, Mycoplasmas and Chlamydiae*, Harrison's Principals of Internal Medicine. New York, McGraw-Hill 2008;1066-67.
8. Maartens G, Willcox P, Benatar S. Miliary tuberculosis: rapid diagnosis, hematologic abnormalities and outcome in 109 treated adults. *Am J Med* 1990; 89: 291-96
9. Corbett E, *et al.* The growing burden of tuberculosis, global trends and interactions with the HIV epidemic. *Arch Intern Med* 2003; 163: 1009-21
10. Optican R, Ost A, Ravin C. High-resolution computed tomography in the diagnosis of miliary tuberculosis. *Chest* 1992;102(3):941-43
11. Garcia J, *et al.* Hepatic granulomatosis caused by Q fever: a cause of erroneous tuberculosis diagnosis. *An Med Interna* 1993; 10(12):595-8
12. Watanabe A. Clinical manifestation of Q fever and tuberculosis, similarly caused by intracellular parasites. *Kekkaku* 2006; 81(8):543-9
13. Sumida Y, *et al.* A case of military tuberculosis complicating acute Q fever. *Nippon Shokakibyo Gakkai Zasshi* 2006; 103(12):1377-83.