



CASO CLÍNICO

Revista Mexicana de Ortodoncia

Vol. 2, Núm. 2 • Abril-Junio 2014
pp 130-135

Corrección de clase II división 1 con extracciones de segundos premolares maxilares. Reporte de un caso

Class II division 1 correction with maxillary second premolar extractions. Case report

Diana Graciela Dávila Garza,* Andrés Vázquez Landaverde,*
Mónica Ortiz Villagómez,* Alba Patricia Campos Ramírez*

RESUMEN

Introducción: La clase II-1 puede ser resultado de una mandíbula retrognata, de un maxilar prognato o de una combinación de ambas. Actualmente existen alternativas de tratamiento, como las extracciones de primeros premolares que en ocasiones se pueden acompañar de una extracción de incisivo central inferior o de segundos premolares inferiores, e incluso la extracción de los segundos premolares superiores, según sea el caso. **Objetivos:** Establecer clase I canina, corregir la línea media dental y el traslape horizontal, así como mejorar el perfil de los tejidos blandos. **Reporte del caso:** Paciente del sexo femenino de 32.6 años de edad. Presenta tratamiento ortodóncico previo con extracciones de primeros premolares superiores e inferiores, ausencia del segundo premolar superior izquierdo, periodontitis crónica leve generalizada y antecedentes de fractura en la sínfisis mentoniana con reconstrucción (mentoplastia). **Conclusiones:** La extracción del segundo premolar maxilar fue la alternativa viable para evitar otra cirugía, con un cambio significativo en el perfil, mejorando las expectativas y, especialmente, la autoestima de la paciente.

Palabras clave: Clase II-1, segundos premolares maxilares.
Key words: Class II-1, second maxillary bicuspid extractions.

ABSTRACT

Introduction: Class II-1 can be the result of a retrognathic mandible, a prognathic maxillary or both. Nowadays, there are several ways for class II treatment: maxillary first bicuspid extractions that can also include the extraction of one lower incisor or the first or second mandibular bicuspid, depending on the case, or even the extraction of the second maxillary bicuspid as well. **Objectives:** To achieve canine class I, correct the midline discrepancy, the excessive overjet and to improve the patient's aesthetics. **Case report:** Female patient of 32.6 years of age who had a previous orthodontic treatment with extractions of the first maxillary and mandibular bicuspid presents absence of the maxillary second bicuspid, generalized mild chronic periodontitis and previous mental foramen fracture with mentoplasty. **Conclusions:** The second bicuspid extraction was the best alternative to avoid another surgery, with a significant change in the patient's profile, improving her expectations and self-esteem.

INTRODUCCIÓN

La clase II-1 se caracteriza porque el surco vestibular del molar permanente inferior se encuentra distal de la cúspide mesiovestibular del molar superior, con los incisivos en protrusión y aumentado el resalte. Esta clase puede ser resultado de una mandíbula retrognata, de un maxilar prognato o de una combinación de ambas.¹ Desde tiempos inmemorables se menciona a la biprotrusión como una etiología que puede ser tratada para reducirse extracciones y así, mejorar la estética facial.²

Dentro de las opciones de tratamiento para la clase II-1, la más frecuente es la extracción de los cuatro primeros premolares, debido a que están localizados en los segmentos anteriores de los arcos dentales, lo cual permite el acceso directo para la corrección de

apiñamientos y protrusiones dentoalveolares severas. Otra alternativa es la extracción de los primeros premolares maxilares y los segundos mandibulares, que se utiliza en casos de clases II división 1, dentales y esqueléticos con apiñamiento anterior superior severo o protrusión dentoalveolar leve o moderada y con un arco mandibular sin muchos problemas anteriores. Tienen influencia sobre la altura facial anterior-inferior y disminuyen la dimensión vertical.³ A lo largo de va-

* Universidad Autónoma de Querétaro.

Este artículo puede ser consultado en versión completa en <http://www.medigraphic.com/ortodoncia>

rios estudios, se ha encontrado que debido a las fuerzas suaves y controladas de las terapéuticas actuales se puede hacer retracción de seis, ocho y hasta diez dientes cuando se realizan extracciones.⁴ En algunos pacientes la solución es la cirugía ortognática, sin embargo, por diferentes causas, no es viable dicho tra-

tamiento y se tienen que realizar las extracciones de premolares y/o de molares permanentes como camuflaje ortodóncico.^{5,6}

REPORTE DEL CASO

Paciente femenina de 32.6 años de edad que se presentó en la Clínica de Ortodoncia de la Facultad de Medicina de la Universidad Autónoma de Querétaro, con el siguiente motivo de consulta: «mejorar mi sonrisa, porque los dientes los tengo muy afuera» (Figura 1).

Examen clínico

Paciente mesofacial, perfil recto con ligera proquelia inferior e incompetencia labial. En la exploración clínica intraoral la paciente presentó dos prótesis fijas de tres unidades metal-cerámica, una en la arcada superior del canino a primer molar superior izquierdo (póntico de segundo premolar) y otra en la arcada inferior de primer premolar a segundo molar izquierdo (póntico de una unidad abarcando el se-

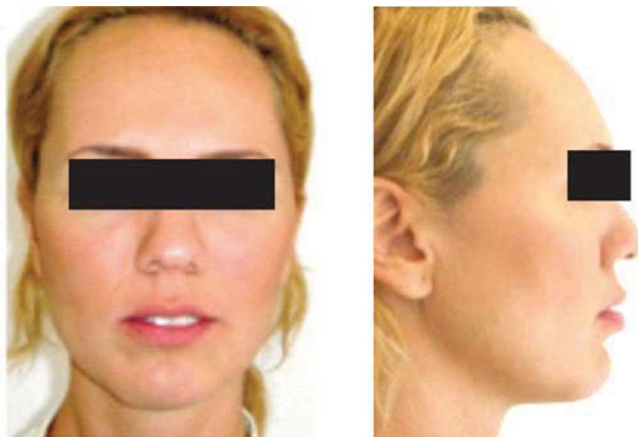

Figura 1. Fotografías faciales pretratamiento.

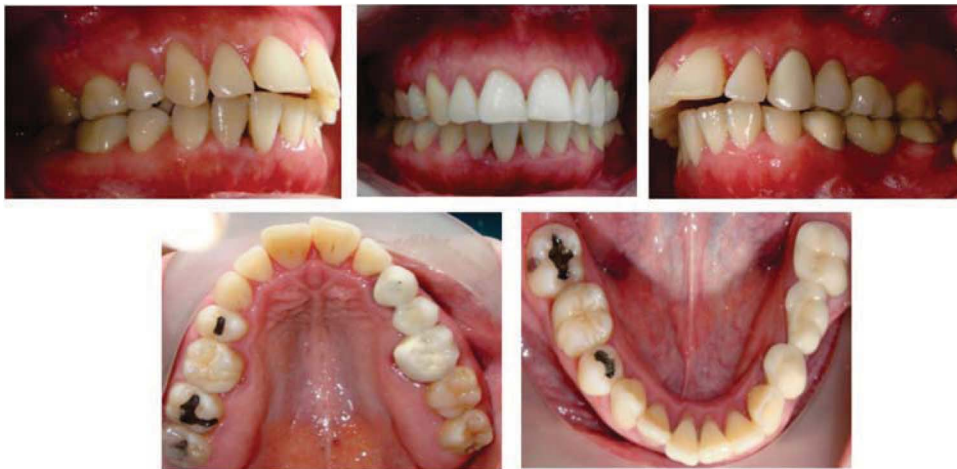

Figura 2.

Fotografías intraorales pretratamiento.

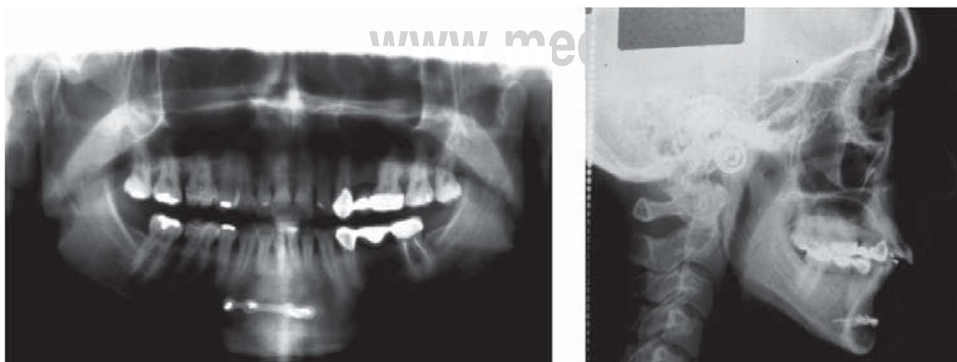


Figura 3.

Radiografías iniciales: panorámica y lateral de cráneo.

gundo premolar y primer molar); clase II molar y canina de ambos lados. Sobremordida horizontal de 7 mm y vertical de 1 mm, línea media dental superior desviada a la izquierda y periodontitis crónica leve generalizada (Figura 2).

Examen radiográfico

En la radiografía panorámica se observó un antecedente de fractura en la sínfisis mentoniana con la

reconstrucción (mentoplastia); previo tratamiento ortodóncico con extracciones de primeros premolares superiores y segundos premolares inferiores, así como ausencias del segundo premolar superior izquierdo, primer molar inferior izquierdo y terceros molares inferiores.

Los análisis cefalométricos revelaron una clase II-1 por retrognatismo con crecimiento neutro, proclinación y protrusión dentoalveolar superior e inferior con tendencia a mordida abierta (Figura 3).

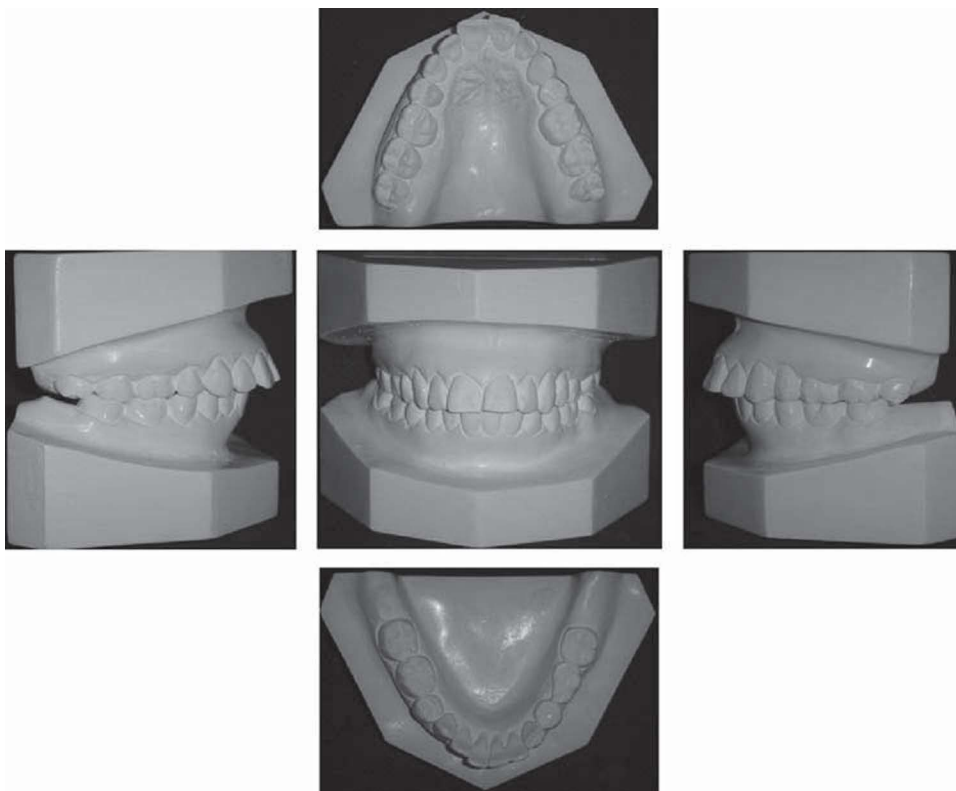


Figura 4.

Modelos de estudio.

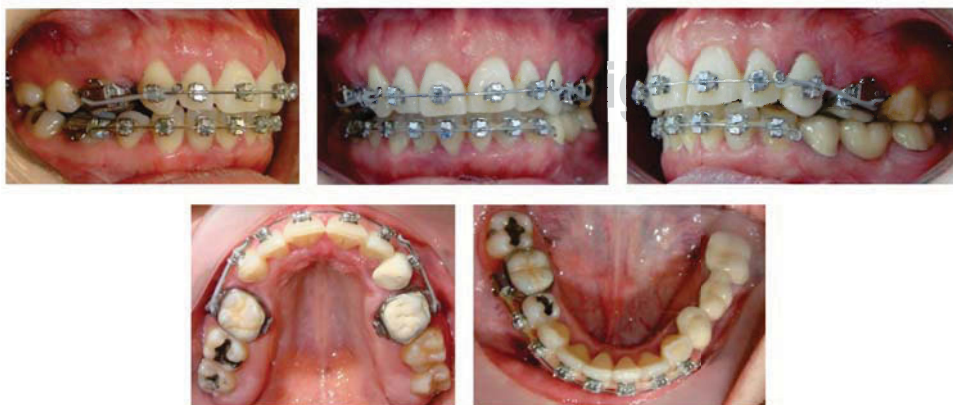

Figura 5.

Fotografías intraorales transoperatorias: lateral derecha, vista frontal, lateral izquierda y oclusales superior e inferior.

Diagnóstico

- Paciente femenina de 32.6 años de edad.
- Clase I esquelética.
- Perfil recto con incompetencia labial.
- Crecimiento neutro.
- Clase II molar y canina.
- Sobremordida vertical de 1 mm y horizontal de 7 mm (*Figura 4*).
- Línea media dental superior desviada hacia la izquierda.
- Proclinación y protrusión dentoalveolar superior e inferior.

Objetivos específicos

- Establecer clase I canina.
- Corregir la línea media dental.
- Corregir la sobremordida horizontal.
- Lograr el sellado labial.
- Mejorar el perfil de tejidos blandos.

Plan de tratamiento

- Seccionar el puente de porcelana inferior respetando las coronas de porcelana de los dientes pilares.
- Extracción del segundo premolar superior derecho.
- Colocación de aparatología fija Tip-Edge.

TRATAMIENTO

Se remitió a la paciente al departamento de prótesis para seccionar el puente de porcelana y eliminar el pónico del segundo premolar superior izquierdo, respetando las coronas de porcelana de los dientes pilares y a la extracción del segundo premolar superior derecho.

Fase I: colocación de brackets y bandas Tip-Edge (excepto en el segundo molar inferior izquierdo) con arcos 0.016" NiTi superior e inferior, seis semanas después se cambió a un arco 0.016" australiano con hélix mesial de los caninos y doblez de Tip-back 3 mm mesial de los tubos gingivales y con uso de elásticos CII de 5/16" 2 oz.

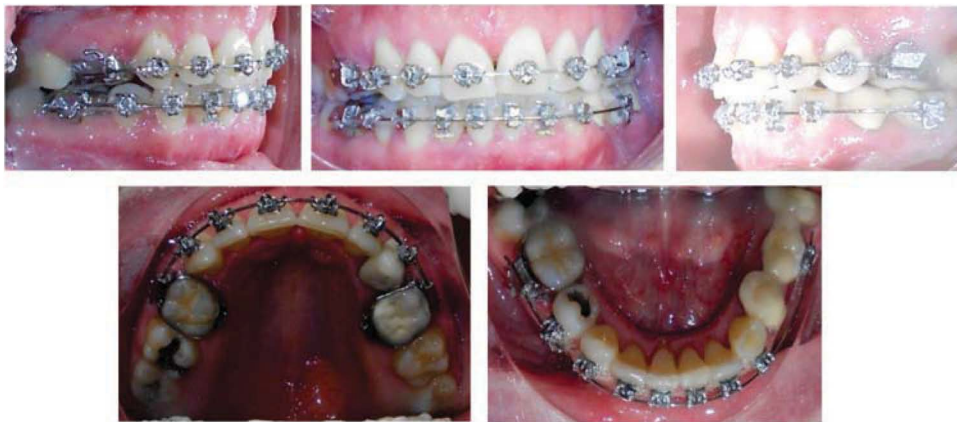

Figura 6.

Fotografías intraorales transoperatorias: lateral derecha, vista frontal, lateral izquierda y oclusales superior e inferior.

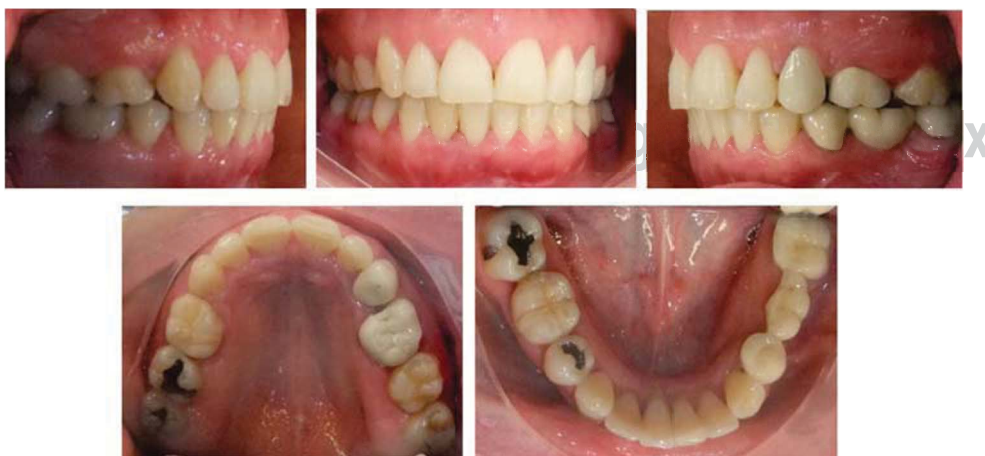

Figura 7.

Fotografías intraorales finales.

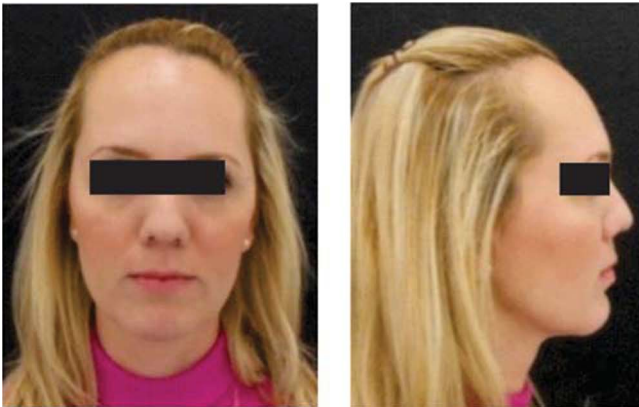

Figura 8. Fotografías extraorales finales: frente y perfil de derecho.

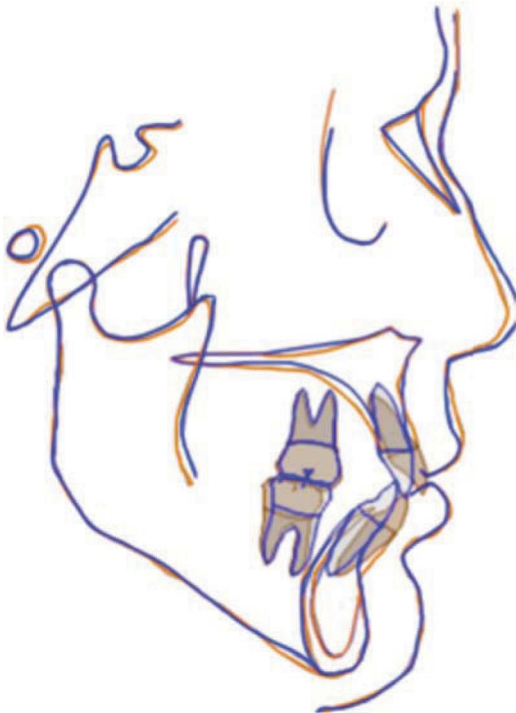


Figura 9. Sobreimposición pre y posttratamiento.

Fase II: se colocaron arcos 0.020" australianos superior e inferior con hélix a mesial de los caninos y se inició con el uso de E-Links para el cierre de espacios (Figura 5).

Fase III: arcos 0.021" x 0.025" con aditamentos Side Winder para verticalizar las raíces y lograr la expresión del torque con las características de un sistema de arco recto (Figura 6). Detallado final y asentamiento de la oclusión. Se retiró la aparatología fija y se colocaron retenedores removibles superior e inferior.

RESULTADOS

Con este tratamiento se logró establecer la clase I canina, la línea media centrada, una sobremordida horizontal y vertical adecuadas obteniendo guías funcionales, una salud periodontal y mejora del perfil de la paciente al lograr el sellado labial (Figuras 7 a 9).

DISCUSIÓN

De acuerdo con los estudios de Raleigh y Kesling, la decisión de realizar extracciones depende de la posición del incisivo inferior con la línea A-Po o a la negación del paciente de someterse a la cirugía ortognática.⁷ Oynick, menciona que en los pacientes biprotrusivos la percepción de los resultados mejora cuando son tratados con extracciones.⁸ Proffit, menciona que los tratamientos pueden ser realizados sin extracciones o con extracciones cuando se vea afectada la estética, debido a la gran influencia de la herencia en la etiología de las maloclusiones.⁹

CONCLUSIONES

En la actualidad puede ser controversial la necesidad de realizar extracciones en pacientes con anodoncias parciales, por las técnicas quirúrgicas o de implantes existentes. Cuando se requieren extracciones, el ortodoncista debe tomar decisiones muy cuidadosas en el plan de tratamiento y en la biomecánica, y estar alerta especialmente con el control molar.

El caso aquí presentado fue diagnosticado como un tratamiento quirúrgico y se tomó la decisión de tratarlo con la extracción del premolar remanente, moviendo los dientes anteriores hacia una posición en mayor armonía con la línea AP y el perfil facial, siendo una alternativa menos radical que la cirugía, con un cambio significativo en el perfil, mejorando las expectativas y, especialmente, la autoestima de la paciente.

REFERENCIAS

1. Gregoret J et al. *Ortodoncia y cirugía ortognática: diagnóstico y planificación*. Barcelona: Ed. Espaxs, S.A. Publicaciones Médicas; 1997.
2. Case CS. The question of extraction in orthodontia (reprint). *Am J Orthod*. 1964; 50: 660-691.
3. Uribe-Restrepo G. *Ortodoncia. Teoría y Clínica*. Colombia: Corporación para Investigaciones Biológicas; 2004.
4. Rodríguez E. *Ortodoncia contemporánea diagnóstico y tratamiento*. México: Ed. Amolca; 2004. pp. 117-129.
5. Raleigh-Williams. The diagnostic line. *Am J Orthod Dentofacial Orthop*. 1969; 55 (Issue 5): 458-476.
6. Rocke T. Empleando los brackets Tip-Edge en los caninos para simplificar la mecánica de arco recto. *Am J Orthod Dentofacial Orthop*. 2004; 106: 341-350.

7. Kesling P, Rocke T, Kesling C. Tratamiento con brackets Tip-Edge y movimiento dental diferencial. *Am J Orthod Dentofacial Orthop.* 1994; 99: 387-401.
8. Oynick CA. The impact of orthodontic treatment on perceived facial esthetics [thesis]. St. Louis, Mo: Saint Louis University; 1998.
9. Proffit W. *Ortodoncia. Teoría y práctica.* 2a. ed. Madrid, España: Ed. Mosby/Doyma Libros; 1994.

LECTURAS RECOMENDADAS

- Muñoz-Morente RJ, Ferrer-Molina M. Efectos de las extracciones de premolares en la anchura de arcada. *Revista Española de Ortodoncia.* 2004; 34 (3): 219-224.
- Castillo R, Grau R, Caravia F. Relaciones entre las maloclusiones y los desórdenes craneomandibulares. *Revista Cubana de Ortodoncia.* 1995.
- Muñoz-Morente RJ, Ferrer-Molina M. Extracción frente a no extracción: efecto en la estética del perfil. *Revista Española de Ortodoncia.* 2004; 44 (4): 3-13.
- Bishara S, Cummins D, Zaher A. Treatment and posttreatment changes in patients with class II division 1 malocclusion after extraction and nonextraction treatment. *Am J Orthod Dentofacial Orthop.* 1997; 111 (1): 18-27.
- Janson G, Da Costa A, Castanha J, De Freitas M, Santos L. Class II treatment success rate in 2 and 4 premolar extraction protocols. *Am J Orthod Dentofacial Orthop.* 2004; 125 (4): 472-479.
- Basciftci F, Usumez S. Effects of extraction and nonextraction treatment on class I and class II subjects. *Angle Orthod.* 2003; 73 (1): 36-42.
- Tadic N, Woods M. Incisal and soft tissue effects of maxillary premolar extraction in class II treatment. *The Angle Orthodontist.* 2007; 77 (5): 808-816.
- Bishara S, Bayati P, Zaher A, Jakobsen J. Comparisons of the dental arch changes in patients with Class II, division 1 malocclusions: extraction versus nonextraction treatments. *The Angle Orthodontist.* 1994; 64 (5): 351-358.
- Zierhut E, Joondeph D, Artun J, Little R. Long-term profile changes associated with successfully treated extraction and nonextraction class II division 1 malocclusions. *The Angle Orthodontist.* 2000; 70 (3): 208-219.
- Janson G, Alvares E, Castanha J, De Freitas M, Rodríguez K. Class II subdivision treatment success rate with symmetric and asymmetric extraction protocols. *Am J Orthod Dentofacial Orthop.* 2003; 124 (3): 257-264.
- Chung K, Cho J, Kim S, Kook Y, Cozzani M. Unusual extraction treatment in class II division 1 using C-orthodontic mini-implants. *The Angle Orthodontist.* 2007; 77 (1): 155-166.
- Kinzinger G, Frye L, Diedrich P. Class II treatment in adults: comparing camouflage orthodontics, dentofacial orthopedics and orthognathic surgery – a cephalometric study to evaluate various therapeutic effects. *Journal of Orofacial Orthopedics.* 2008; 69: 63-91.

Dirección para correspondencia:
Mónica Ortiz Villagómez
 E-mail: orto@uaq.mx