




Revista Española de
Cirugía Oral y
Maxilofacial

www.elsevier.es/recom



Original

Guías y miniplacas personalizadas: un protocolo guiado para cirugía ortognática

Joan Brunso^{a,*}, Carlos Pro^a, María Franco^a, Félix de Carlos^b, Jesús Carmelo Martín^a
y Joseba Andoni Santamaria^a

^a Servicio de Cirugía Oral y Maxilofacial, BioCruces Health Research Institute, Hospital Universitario Cruces, Barakaldo, Bizkaia, España

^b Universidad de Oviedo, Departamento de Cirugía y Especialidades Médico Quirúrgicas, Oviedo, España

INFORMACIÓN DEL ARTÍCULO

Historia del artículo:

Recibido el 18 de marzo de 2016

Aceptado el 2 de mayo de 2016

On-line el xxx

Palabras clave:

Cirugía ortognática

CAD-CAM

Computer-aided design

Cirugía guiada

Planificación digital

Apnea del sueño

R E S U M E N

Introducción: Los avances tecnológicos en planificación e impresión 3D permiten sinterizar productos sanitarios personalizados mediante un flujo de trabajo completamente digital. El objetivo de este trabajo es presentar y evaluar un nuevo sistema posicionador para cirugía ortognática (SPO), basado en el uso de una guía hueso-soportada y una miniplaca personalizada, que permite posicionar el fragmento maxilar sin la necesidad de una férula oclusal intermaxilar.

Material y métodos: Se trata de un estudio prospectivo observacional sobre 10 casos de cirugía bimaxilar en los que se ha seguido un protocolo de planificación inversa. Tanto la guía como la miniplaca personalizada fueron diseñadas con tecnología *computer aided-design/manufacturing* (CAD-CAM) y fabricadas por sinterizado láser de polvo de titanio puro comercial. Para analizar la precisión obtenida, se realizó un estudio comparativo superponiendo la planificación con una tomografía computarizada realizada un mes posterior a la cirugía.

Resultados: El SPO se pudo aplicar con éxito en todos los casos sin observarse fenómenos de intolerancia al material. Permitió simplificar notablemente el procedimiento y reducir los tiempos quirúrgicos, al evitar la fijación intermaxilar, el moldeado de la miniplaca y la necesidad de realizar mediciones intraoperatorias. En el estudio postoperatorio se obtuvo una precisión media del $68,1\% \pm 1\text{ mm}$.

Conclusiones: Los sistemas de posicionamiento para cirugía ortognática que incluyan sistemas personalizados de osteosíntesis pueden ser una opción de futuro que permita incrementar la precisión y la seguridad del procedimiento, así como reducir los tiempos quirúrgicos.

© 2016 SECOM. Publicado por Elsevier España, S.L.U. Este es un artículo Open Access bajo la CC BY-NC-ND licencia (<http://creativecommons.org/licencias/by-nc-nd/4.0/>).

* Autor para correspondencia.

Correo electrónico: jbrunso@gmail.com (J. Brunso).

<http://dx.doi.org/10.1016/j.maxilo.2016.05.001>

1130-0558/© 2016 SECOM. Publicado por Elsevier España, S.L.U. Este es un artículo Open Access bajo la CC BY-NC-ND licencia (<http://creativecommons.org/licencias/by-nc-nd/4.0/>).

Customised guides and mini-plates: a guided-protocol for orthognathic surgery

A B S T R A C T

Keywords:

Orthognathic surgery
CAD-CAM
Computer-aided design
Guided surgery
Digital Planning
Sleep Apnoea

Introduction: Technological advances in preoperative planning and 3D printing allow custom-made biomedical devices to be synthesised using a completely digital workflow. The aim of this paper is to present and critically evaluate a new Orthognathic Positioning System (OPS) for Orthognathic Surgery. The OPS used bone-supported guides and a custom mini-plate to allow maxillary fragment positioning and fixation without the need for an inter-maxillary occlusal splint.

Materials and methods: A prospective observational study was conducted on 10 cases of bimaxillary surgery using an inverse planning protocol. The guide and the custom-made mini-plate were designed using CAD-CAM software and synthesised by laser from commercially pure titanium powder. Accuracy was evaluated by overlap comparison of the virtual planning and 1-month postoperative CT scan. Operation times, complications, and overall safety profile were analysed.

Results: The OPS was successfully applied to all cases, and was well tolerated. Operation times were reduced by avoiding inter-maxillary fixation, mini-plate bending, and obviating the need for intra-operative measurements. A mean postoperative accuracy of 1 mm was obtained in 68.1% of cases.

Conclusions: The positioning systems for orthognathic surgery that involve custom made systems of osteosynthesis, can be a future option that could increase accuracy and the safety of the procedure, as well as the surgical times. We believe this novel technology is a step forward in optimising and improving the delivery of orthognathic surgery care.

© 2016 SECOM. Published by Elsevier España, S.L.U. This is an open access article under the CC BY-NC-ND license (<http://creativecommons.org/licenses/by-nc-nd/4.0/>).

Introducción

La irrupción de la tecnología digital en la planificación de los casos de cirugía ortognática ha supuesto una revolución en este campo de la cirugía maxilofacial, siendo el origen de un cambio de paradigma y el germen de futuras nuevas soluciones¹⁻³. La posibilidad de planificar en 3D permite previsualizar las cirugías con altos niveles de detalle y con un preciso control de la posición condilar. No obstante, en el estado actual de desarrollo de esta tecnología, el sistema ideal de transferencia, que permita traspasar al paciente la planificación realizada, aún no ha sido descrito.

Las férulas oclusales intermaxilares (FO), que toman como referencia el oponente oclusal para posicionar el fragmento osteotomizado, son el sistema de transferencia universal. No obstante, las FO pueden introducir errores difícilmente controlables durante la cirugía, y dejan en manos del equipo quirúrgico el control vertical y el posicionamiento de los cóndilos mandibulares, elementos que pueden condicionar el correcto posicionamiento del fragmento maxilar⁴⁻⁷.

El objetivo de este trabajo es presentar y evaluar la precisión de un nuevo sistema posicionador para cirugía ortognática (SPO), que prescinde del concurso de una FO, basado en el uso de una guía hueso-soportada y una miniplaca personalizada. El fragmento maxilar superior se posiciona con independencia de la posición del maxilar antagonista, minimizando los errores de transferencia consecuentes de los movimientos articulares. De esta manera se podría simplificar el procedimiento y reducir los tiempos quirúrgicos, al evitar la fijación

intermaxilar, el moldeado de la miniplaca y la necesidad de realizar mediciones intraoperatorias.

Una miniplaca personalizada, diseñada sobre la superficie esquelética de la planificación final de un caso de cirugía ortognática, ya integra la información necesaria para posicionar y fijar el fragmento maxilar en su posición definitiva. Solo precisa que sea ubicada exactamente en su posición en el hueso, ya sea con navegación o mediante guías a nivel esquelético.

El SPO ha sido diseñado utilizando tecnología *computer aided-design/manufacturing* (CAD-CAM) y fabricado mediante sinterizado láser de polvo de titanio puro comercial, buscando unas propiedades biomecánicas similares a las del hueso cortical maxilar.

Material y métodos

Estudio observacional prospectivo, aprobado por el Comité de Ética en Investigación del País Vasco (protocolo n.º 2/2014), sobre 10 pacientes reclutados según estos criterios de inclusión: adultos, clasificados como clase II-III de Angle candidatos a cirugía ortognática, o, tras ser valorados por comité interdisciplinar, candidatos a avance bimaxilar como tratamiento para un síndrome de apnea/hipoapnea obstructiva del sueño (SAHOS). Como criterios de exclusión: labio-paladar hendidos, deformidades dentofaciales secundarias a trauma o enfermedad degenerativa (tabla 1).

Se tomaron registros cefalométricos preoperatorios y todos los pacientes fueron convenientemente informados, dando el consentimiento escrito. El cirujano principal en todos los casos

Tabla 1 – Datos epidemiológicos de la muestra

Caso	Sexo	Edad	Motivo de la cirugía	Preparación	Intervención
1	V	41	SAHOS	NOr	BM
2	V	41	SAHOS	Or	BM
3	M	30	CO-clase II Angle	SARPE, Or	BM + Lipoescultura facial
4	V	43	SAHOS	NOR	BM
5	V	52	SAHOS	NOR	BM + MP
6	V	32	SAHOS	NOR	BM + MP
7	V	48	SAHOS	NOR	BM
8	V	23	CO-clase II Angle	Or	BM fragmentado + MP
9	V	49	SAHOS	NOR	BM
10	V	44	SAHOS	NOR	BM + avance geniogloso

BM: cirugía bimaxilar; CO: cirugía ortognática; M: mujer; MP: mentoplastia; NOR: no ortodoncia previa; Or: ortodoncia previa; SAHOS: síndrome apnea-hipoapnea obstructiva del sueño; V: varón.

fue el primer autor firmante. El seguimiento mínimo postoperatorio fue de 6 meses.

El protocolo seguido para la planificación, diseño y fabricación del SPO fue el siguiente:

1. Registros:

La tomografía computarizada maxilofacial (TC) se realizó de forma estandarizada sin administración de contraste y con cortes axiales de 1mm: paciente despierto, en decúbito supino, oclusión céntrica, sin tragar, lengua contra incisivos superiores, apnea al final de espiración y labios relajados (Philips Brilliance CT[®], 16 detectores). La información fue exportada en formato *digital imaging and communications in medicine* (DICOM). El archivo RAW resultante fue segmentado usando el software Mimics 18.0 (Materialise NV, Bélgica), el cual fue almacenado como un archivo STL. Seguidamente se realizó el escaneado de la superficie de los modelos dentales del paciente utilizando el escáner Lava Scan ST (3M ESPE, Ann Arbor, MI, EE. UU.), obteniendo un nuevo archivo STL. Estos 2 archivos STL fueron fusionados usando el mismo software con el mejor algoritmo de coincidencia entre las superficies, para así obtener un «cráneo de trabajo».

2. Planificación quirúrgica virtual inversa:

Sobre la superficie esquelética del maxilar superior del «cráneo de trabajo», se marcaron la líneas de osteotomía LeFort I y la localización de las perforaciones para los tornillos de osteosíntesis, identificando áreas de buena calidad ósea y evitando zonas sensibles (nervio infraorbitario, raíces dentales). Un total de 16-20 puntos repartidos a ambos lados del maxilar superior y de la osteotomía LeFort I; de esta manera se obtuvo el CT1 (Materialise NV, Bélgica) (fig. 1).

Seguidamente se realizó la cirugía de modelos digital en 3D utilizando el software Mimics 18.0 (Materialise NV, Bélgica) según el procedimiento convencional, obteniendo la planificación final (PF).

3. Diseño de la miniplaca personalizada para el maxilar superior:

La PF fue exportada como archivo STL para el diseño mediante tecnología CAD-CAM de la miniplaca personalizada. Esta se diseñó en una sola pieza, con un perfil de 1,2 mm, adaptada a la superficie esquelética de la planificación final (PF) y teniendo en cuenta las perforaciones de

los tornillos ya marcadas previamente (software 3-matic 8.0 (Materialise NV, Bélgica).

4. Diseño de la guía de corte-brocado:

Siguiendo el mismo procedimiento del paso anterior, pero esta vez trabajando sobre la superficie esquelética de CT1, se diseña una guía que permita posicionar a nivel intraoperatorio la miniplaca personalizada.

5. Fabricación de la guía y la placa personalizada:

Tanto la guía como la placa fueron fabricadas mediante sinterizado de fusión selectiva con láser (SLM) con impresión 3D capa a capa (M2 GmbH, Concept Laser, Alemania). El material utilizado fue polvo de titanio puro comercial (grado II-CPG2Ti). Una vez fabricadas se realizó un acabado con oxidación anódica, gravado láser, lavado y esterilizado (OBL Paris, Materialise, Chatillon, Francia).

El método SLM de fabricación permite un control preciso de la arquitectura de las partículas y del tamaño del poro. Tanto la guía como la miniplaca fueron diseñadas y fabricadas bajo supervisión directa del equipo quirúrgico.

Estudio de precisión

Cuatro semanas después de la cirugía se realizó una segunda tomografía computarizada (CT2) usando la misma máquina, el mismo protocolo y el mismo técnico. El archivo DICOM de esta segunda TC fue procesado hasta crear un modelo 3D del cráneo del paciente intervenido. El estudio de precisión se realizó superponiendo CT2 con las imágenes 3D de la planificación (PL). Los técnicos orientaron las imágenes superponiendo primero las estructuras craneales que no sufrieron variaciones (bóveda craneal, marcos orbitarios). Posteriormente se aisló el maxilar superior como estructura a estudiar. Se empleó el software Mimics 8.0 (Materialise NV, Bélgica) para calcular las discrepancias entre las superficies. La información obtenida fue procesada usando métodos estadísticos, representando la desviación de cada superficie en una escala colorimétrica (fig. 2).

Protocolo quirúrgico

A nivel del maxilar superior se realizó un abordaje de segundo premolar a segundo premolar. Previamente a la osteotomía LeFort I, la guía hueso-soportada fue adaptada y fijada con

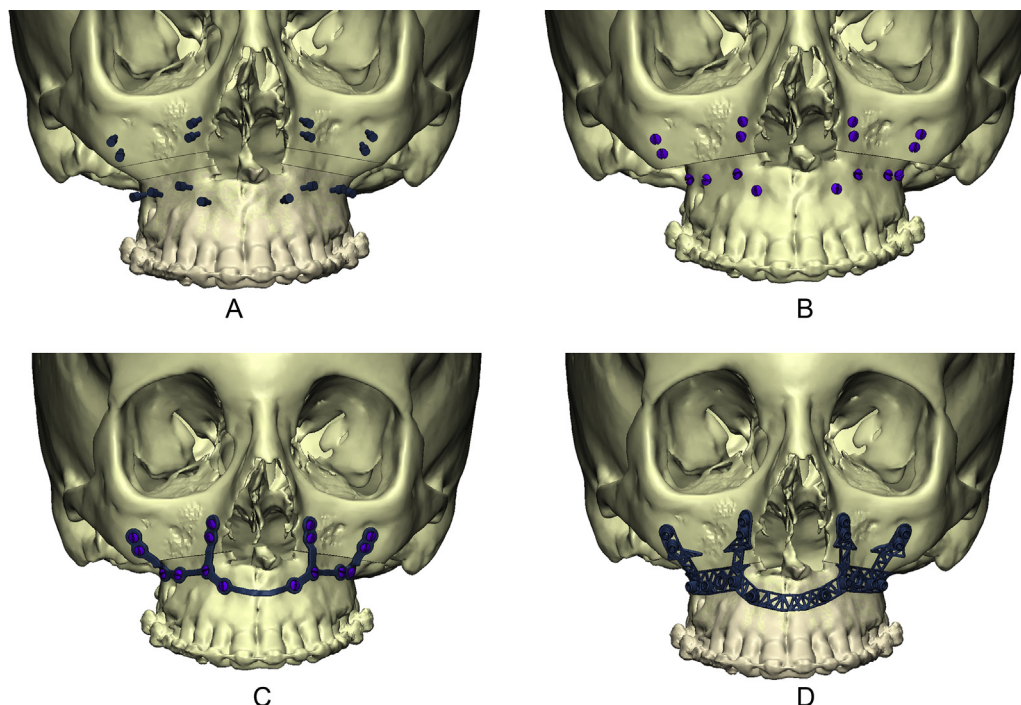


Figura 1 – Protocolo de planificación inversa. A) Se define la situación de los tornillos de osteosíntesis en zonas seguras con buena calidad ósea, obteniendo CT1. B) Se realiza la cirugía de modelos virtual obteniendo la planificación (PL). C) Diseño CAD-CAM de la miniplaca personalizada sobre la superficie de PL. D) Diseño CAD-CAM de la guía hueso-soportada sobre la superficie de CT1.

2 tornillos de osteosíntesis. Seguidamente se realizó el brocado dirigido y el marcado de la osteotomía LeFort I con Piezoelectric (Mectron, Italia), que culminó con el fragmentado/descenso del maxilar. La movilización del fragmento maxilar debe ser completa para permitir su reposicionamiento

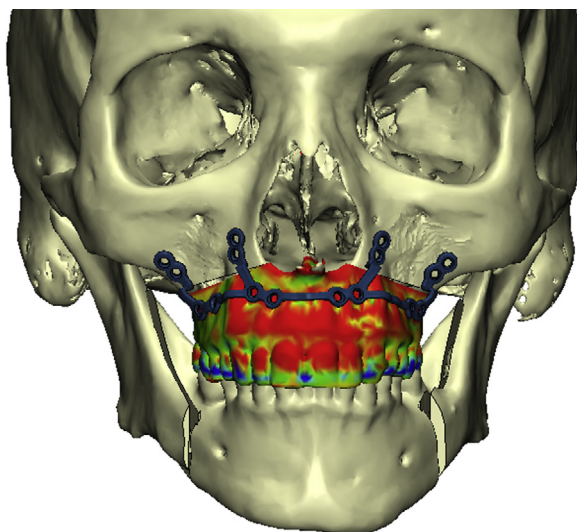


Figura 2 – Estudio de precisión del caso 5 tras la superposición de las imágenes 3D de la planificación (PL) con las imágenes de la TC postoperatoria. La información obtenida fue procesada usando métodos estadísticos, representando la desviación de cada superficie en una escala colorimétrica.

sin tensión. Para ello es necesario realizar una cuidadosa retirada de interferencias óseas y cartilaginosas, y liberar los pedículos palatinos de sus canales óseos. Seguidamente se fijó la miniplaca personalizada al fragmento osteotomizado, y se movilizó el conjunto hasta hacer coincidir los agujeros de la miniplaca con las perforaciones proximales a la osteotomía LeFort I. Con esta acción se consigue posicionar el maxilar y realizar la osteosíntesis simultáneamente. A nivel mandibular se realizaron osteotomías tipo Obwegeser-Dal Pont y osteosíntesis con miniplacas convencionales (fig. 3).

Resultados

El SPO se empleó con éxito en los 10 casos de cirugía bimaxilar (8 SAHOS, 2 cirugías ortognáticas) sin presentarse incidencias reseñables. Las guías de corte dirigieron los brocados y las osteotomías de forma sencilla, precisa y controlada, y las miniplacas personalizadas se adaptaron perfectamente a la superficie de los 4 arbotantes maxilares. Los tiempos quirúrgicos se acortaron considerablemente, especialmente en el caso fragmentado, al evitarse la fijación intermaxilar, la toma de mediciones intraoperatorias y el remodelado manual de las miniplacas. La evolución postoperatoria fue favorable, sin observarse fenómenos de intolerancia al material, y con un ingreso medio de 3,9 días (2-7). En los pacientes con apnea del sueño se logró normalizar la arquitectura del sueño, con un índice de apnea-hipoapnea postoperatorio inferior a 10 en el 87,5% de los casos (fig. 4).

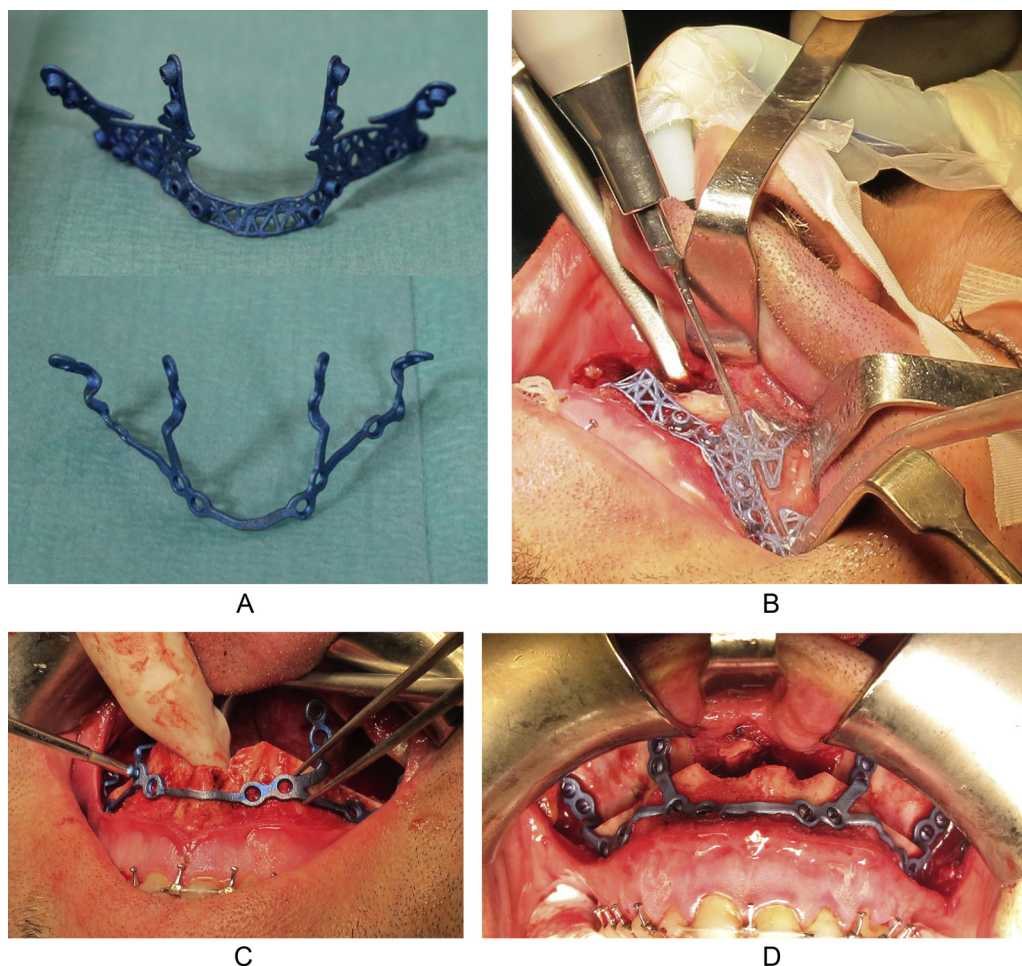


Figura 3 – Protocolo quirúrgico. A) Guía y miniplaca personalizada. B) Brocado y marcado de las líneas de osteotomía con la guía. C) Fijación de la miniplaca al fragmento maxilar. D) Se realiza el posicionamiento y la osteosíntesis de forma simultánea sin precisar una férula oclusal intermaxilar.

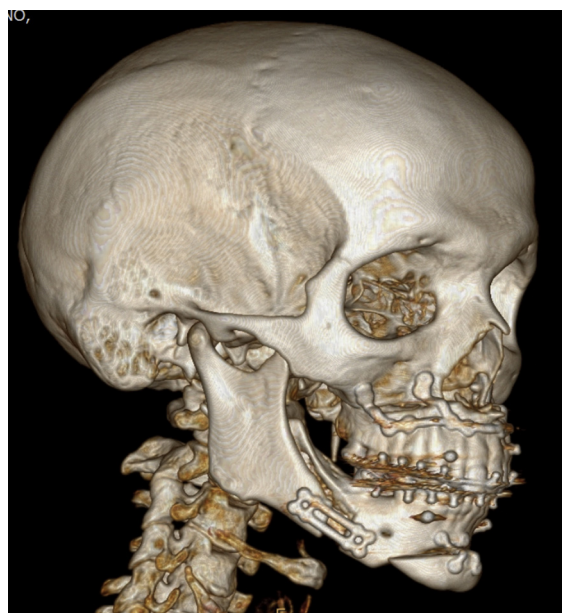

Figura 4 – Tomografía computarizada postoperatoria del caso 5.

En la [tabla 2](#) se presentan los datos de precisión obtenidos en cada caso, y los movimientos maxilares realizados. La precisión media fue del 68,1% \pm 1 mm (53-84%).

Discusión

Son varios los autores que han presentado sistemas alternativos a las FO clásicas para realizar la transferencia intraoperatoria del plan quirúrgico virtual⁸⁻²³. Estos protocolos suelen aplicarse para posicionar el maxilar superior o para facilitar la relación céntrica condilar, y se podrían clasificar en 2 grupos según el sistema de osteosíntesis utilizado: a) grupo 1: reposicionamiento exclusivo: uso de diferentes férulas aplicadas en distinto tiempo o asistido por navegación⁸⁻¹⁶ para posicionar el fragmento maxilar; posteriormente la osteosíntesis se realiza con miniplacas convencionales, y b) grupo 2: reposicionamiento y osteosíntesis simultánea mediante el uso de miniplacas de titanio personalizadas con la ayuda de guías de brocado/osteotomía o sistemas de navegación¹⁷⁻²³. Sería el caso del presente trabajo.

Tabla 2 – Movimientos realizados sobre el maxilar superior, y precisión posquirúrgica obtenida presentada como el porcentaje de puntos analizados con una desviación menor a 1 mm

Caso	Av (mm)	MVA (mm)	MVPD (mm)	MVPI (mm)	Precisión (% ± 1 mm)
1	9,7	-4,2	2,9	2,7	81
2	10,3	-1,9	0,9	1,0	64
3	1,0	-4,0	-5,0	-3,7	53
4	11,0	-3,0	1,0	1,0	59
5	11,0	-2,5	2,0	2,0	84
6	10,0	-2,5	3,0	3,0	71
7	10,0	-2,0	0,0	0,7	75
8	3,5	-0,5	-1,0	-1,0	65
9	10,5	-1,0	0,2	0,3	65
10	10,0	-2,0	-1,0	0,0	64
Media	8,7	-2,36	0,3	0,6	68,1

Av: Avance anteroposterior a nivel interincisal; MVA: movimiento vertical anterior a nivel interincisal; MVPD: movimiento vertical posterior a nivel de 1,6; MVPI: movimiento vertical posterior a nivel de 2,6.

Dentro del primer grupo, Zinser et al.⁸⁻¹⁰ y Lin et al.¹¹ comparan distintos protocolos basados en el uso de guías esqueleto-soportadas CAD-CAM y sistema de posicionamiento por radionavegación. Polley y Figueroa¹² introducen las guías hueso-soportadas con apoyo oclusal; otros autores publican sistemas similares con series más cortas¹³⁻¹⁶.

El segundo grupo lo constituyen los trabajos que incluyen sistemas personalizados de osteosíntesis CAD-CAM. Estos se podrían a su vez clasificar en 2 subgrupos según el proceso de fabricación de las miniplacas: mediante sinterizado^{17-19,21} o por mecanizado a partir de un bloque de titanio^{22,23}.

Entre los primeros destacan los trabajos de Philippe^{17,18} y Mazzoni et al.¹⁹, con unos protocolos similares al expuesto en este trabajo. Philippe presenta un diseño en una sola pieza tanto de la placa como de la guía, con un proceso de fabricación por sinterizado selectivo láser de polvo de titanio grado II; Mazzoni et al., por su parte, presentan una estructura más rígida que obliga a un diseño en 2 piezas independientes, una para cada hemimaxilar, fabricadas por fusión directa láser de polvo de titanio aleación Ti6AlV4 (grado 5). Philippe obtuvo una precisión media a nivel del maxilar superior (3 casos) del 78% ± 1 mm, mientras que Mazzoni et al. obtuvieron una precisión del 100% ± 2 mm en 7 de los 10 casos presentados; resultados en sintonía con los obtenidos en el presente artículo.

Los valores de precisión que presentan todos estos trabajos son significativos, generalmente superiores a los obtenidos con los sistemas de transferencia tradicionales⁵⁻⁷. Nosotros consideramos que los resultados aportados en este trabajo son prometedores, teniendo en cuenta que 8 de los 10 fragmentos maxilares estudiados fueron grandes avances (10 mm o más), fragmentos más vulnerables a sufrir micromovimientos y ajustes adaptativos, especialmente a nivel dentoalveolar, también acelerados por el propio proceso quirúrgico.

Con el objetivo de intentar minimizar este fenómeno y lograr mejorar la estabilidad postoperatoria, nuestro equipo participó anteriormente en el desarrollo de diferentes SPO basados en el uso de miniplacas personalizadas de alta rigidez, fabricadas por mecanizado a partir de un bloque de titanio grado 5^{22,23}. La rigidez de la miniplaca permitía reducir el tamaño de la misma y, por consiguiente,

reducir también el tamaño del abordaje quirúrgico. Se testaron diferentes prototipos de guías hueso-soportadas y guías dento-hueso-soportadas que se aplicaron, mayormente, en casos de grandes avances maxilomandibulares²². La precisión obtenida presentó una correlación con la magnitud del avance; en los casos de grandes avances de ≥ 10 mm, la desviación estándar fue de 1,33 mm (66% ± 1 mm) a nivel del maxilar superior y de 0,67 mm (73% ± 1 mm) a nivel mandibular²³.

Si bien a nivel práctico no hemos identificado grandes diferencias entre los diferentes materiales, de forma general se podría afirmar que los sistemas de fabricación por sinterizado, en comparación con los de mecanizado, ofrecen menor coste y tiempo de fabricación; no obstante, pueden presentar menor rigidez y mayor riesgo de contaminación.

Es importante tener en cuenta que, en condiciones ideales, los sistemas personalizados de osteosíntesis no se deberían limitar solamente al diseño formal de una estructura adaptada a la superficie ósea del paciente. Un sistema personalizado de osteosíntesis debería también aportar, en su conjunto, unas propiedades biomecánicas adaptadas a las propias necesidades del hueso receptor. Ante esta disyuntiva, es posible que los sistemas avanzados de fabricación por sinterizado, que permiten fabricar con diferentes materiales y con una arquitectura controlada, puedan ser ventajosos sobre los sistemas de fabricación por mecanizado.

Ante un caso de cirugía ortognática, la miniplaca debería presentar una rigidez/resistencia mecánica superior a la del hueso, y al mismo tiempo favorecer la osteogénesis y la osteointegración para reducir los fenómenos de intolerancia y mejorar la estabilidad a largo plazo. Sabemos que un implante demasiado rígido puede producir un estrés local secundario, que contribuya a medio-largo plazo a una osteopenia, al contrarrestarse los estímulos necesarios para un correcto remodelado óseo^{24,25}. No obstante, cuando ese implante se va a utilizar como medio de transferencia de información para posicionar un fragmento osteotomizado, este debería ser rígido, o con una capacidad de recuperación elástica a la deformación elevada, para no introducir errores durante la cirugía. Este detalle es especialmente sensible en los casos de impacción posterior de un maxilar, siendo posiblemente el motivo de los pobres resultados obtenidos en el caso 3.

Somos conscientes que todas estas cuestiones pueden ser controvertidas, y que hacen falta más estudios, con tamaños muestrales superiores, para poder establecer conclusiones; evidencias que nos deberían conducir hacia procedimientos quirúrgicos más precisos, seguros y estables.

Conclusiones

El SPO ha permitido simplificar notablemente el procedimiento y reducir los tiempos quirúrgicos, al evitar la fijación intermaxilar, el moldeado de la miniplaca y la necesidad de realizar mediciones intraoperatorias. Consideramos que estos sistemas personalizados de osteosíntesis pueden ser una opción de futuro que evolucione paralelamente al desarrollo tecnológico, y que permita incrementar la precisión y la seguridad del procedimiento. Requieren de una planificación exhaustiva, en la que se tienen que tener en cuenta las posibles eventualidades que puedan acontecer durante la cirugía, detectando contactos óseos y fijando los tornillos de osteosíntesis en zonas seguras y con buena calidad ósea. Aunque se pueden utilizar en cualquier caso de cirugía ortognática, estarían especialmente indicados en grandes asimetrías con un importante componente vertical, casos fragmentados, pacientes con una regular estabilidad oclusal postoperatoria (edentulismos, casos de cirugía primero...) y, evidentemente, en alteraciones anatómicas severas que no permiten el uso de sistemas de osteosíntesis convencionales.

Responsabilidades éticas

Protección de personas y animales. Los autores declaran que los procedimientos seguidos se conformaron a las normas éticas del comité de experimentación humana responsable y de acuerdo con la Asociación Médica Mundial y la Declaración de Helsinki.

Confidencialidad de los datos. Los autores declaran que han seguido los protocolos de su centro de trabajo sobre la publicación de datos de pacientes.

Derecho a la privacidad y consentimiento informado. Los autores han obtenido el consentimiento informado de los pacientes y/o sujetos referidos en el artículo. Este documento obra en poder del autor de correspondencia.

Conflicto de intereses

Los autores declaran no tener ningún conflicto de intereses.

BIBLIOGRAFÍA

1. Lin HH, Lo LJ. Three-dimensional computer-assisted surgical simulation and intraoperative navigation in orthognathic surgery: A literature review. *J Formos Med Assoc.* 2015;114:300–7.
2. Hernández-Alfaro F, Guijarro-Martínez R. New protocol for three-dimensional surgical planning and CAD/CAM splint generation in orthognathic surgery: An in vitro and in vivo study. *Int J Oral Maxillofac Surg.* 2013;42:1547–56.
3. Aboul-Hosn Centenero S, Hernández-Alfaro F. 3D planning in orthognathic surgery: CAD/CAM surgical splints and prediction of the soft and hard tissues results — our experience in 16 cases. *J Craniomaxillofac Surg.* 2012;40:162–8.
4. Costa F, Robiony M, Toro C, Sembronio S, Polini F, Pollini M. Condilar positioning devices for orthognathic surgery: A literature review. *Oral Surg Oral Med Oral Pathol Oral Radiol Endod.* 2008;106:179–90.
5. Gil JN, Claus JD, Manfro R, Lima SM Jr. Predictability of maxillary repositioning during bimaxillary surgery: Accuracy of a new technique. *Int J Oral Maxillofac Surg.* 2007;36:296–300.
6. Kretschmer WB, Zoder W, Baciut G, Bacuit M, Wangerin K. Accuracy of maxillary positioning in bimaxillary surgery. *Br J Oral Maxillofac Surg.* 2009;47:446–9.
7. Omura S, Kimizuka S, Iwai T, Tohnai I. An accurate maxillary superior repositioning technique without intraoperative measurement in bimaxillary orthognathic surgery. *Int J Oral Maxillofac Surg.* 2012;41:949–51.
8. Zinser MJ, Mischkowski RA, Sailer HF, Zöller JE. Computer-assisted orthognathic surgery: Feasibility study using multiple CAD/CAM surgical splints. *Oral Surg Oral Med Oral Pathol Oral Radiol.* 2012;113:673–87.
9. Zinser MJ, Mischkowski RA, Dreiseidler T, Thamm OC, Rothamel D, Zöller JE. Computer-assisted orthognathic surgery: Waferless maxillary positioning, versatility, and accuracy of an image-guided visualization display. *Br J Oral Maxillofac Surg.* 2013;51:827–33.
10. Zinser MJ, Sailer HF, Ritter L, Braumann B, Maegele M, Zoller JE. A paradigm shift in orthognathic surgery? A comparison of navigation, computer-aided designed/computer-aided manufactured splints, and 'classic' intermaxillary splints to surgical transfer of virtual orthognathic planning. *J Oral Maxillofac Surg.* 2013;71:2151.e1–21.
11. Lin HH, Chang HW, Wang CH, Kim SG, Lo LJ. Three-dimensional computer-assisted orthognathic surgery: Experience of 37 patients. *Ann Plast Surg.* 2015; Suppl. 2:S118–26.
12. Polley WJ, Figueroa AA. Orthognathic positioning system: Intraoperative system to transfer virtual surgical plan to operating field during orthognathic surgery. *J Oral Maxillofac Surg.* 2013;71:911–20.
13. Li Y, Jiang Y, Zhang N, Xu R, Hu J, Zhu S. Clinical feasibility and efficacy of using virtual surgical planning in bimaxillary orthognathic surgery without intermediate splint. *J Craniofac Surg.* 2015;26:501–5.
14. Li B, Zhang L, Sun H, Yuan J, Shen SG, Wang X. A novel method of computer aided orthognathic surgery using individual CAD/CAM templates: A combination of osteotomy and repositioning guides. *Br J Oral Maxillofac Surg.* 2013;51:e239–44.
15. Shebab MF, Barakat AA, AbdElghany K, Mostafa Y, Baur DA. A novel design of a computer-generated splint for vertical repositioning of the maxilla after Le Fort I osteotomy. *Oral Surg Oral Med Oral Pathol Oral Radiol.* 2013;115:e16–25.
16. Lee UL, Kwon JS, Choi YJ. Keyhole system: A computer-assisted designed and computer-assisted manufactured maxillomandibular complex repositioner in orthognathic surgery. *J Oral Maxillofac Surg.* 2015;73:2024–9.
17. Philippe B. Custom-made prefabricated titanium miniplates in Le Fort I osteotomies: Principles, procedure and clinical insights. *Int J Oral Maxillofac Surg.* 2013;42:1001–6.
18. Philippe B. Guided maxillofacial surgery: Simulation and surgery aided by stereolithographic guides and custom-made miniplates. *Rev Stomatol Chir Maxillofac Chir Orale.* 2013;114:228–46.

19. Mazzoni S, Bianchi A, Schiariti G, Badiali G, Marchetti C. Computer-aided design and computer-aided manufacturing cutting guides and customized titanium plates are useful in upper maxilla waferless repositioning. *J Oral Maxillofac Surg.* 2015;73:701–7.
20. Bai S, Shang H, Liu Y, Zhao J, Zhao Y. Computer-aided design and computer-aided manufacturing locating guides accompanied with prebent titanium plates in orthognathic surgery. *J Oral Maxillofac Surg.* 2012;70:2419–26.
21. Gander T, Bredell M, Eliades T, Rucker M, Essig H. Splintles orthognathic surgery: A novel technique using patient-specific implants (PSI). *J Craniomaxillofac Surg.* 2015;43:319–22.
22. Brunso J, Amilibia J, Cabriada V, Municio JA, Gimeno J, Santamaria J. Osteotomy guides and customized osteosynthesis plaques made with CAD-CAM and rapid prototyping technology in the skeletal surgical treatment of severe OSA. *Sleep Med.* 2013;14 Suppl. 1:e92.
23. Brunso J, Franco M, Constantinescu T, Barbier L, Santamaria JA, Alvarez J. Custom-machined miniplates and bone-supported guides for orthognathic surgery: A new surgical procedure. *J Oral Maxillofac Surg.* 2016;74, 1061.e1–1061.e12.
24. Barbas A, Bonnet A-S, Lipinski P, Pesci R, Dubois G. Development and mechanical characterization of porous titanium bone substitutes. *J Mech Behav Biomed Mater.* 2012;9:34–44.
25. Chen YJ, Feng B, Zhu YP, Wenig J, Wang JX, Lu X. Fabrication of porous titanium implants with biomechanical compatibility. *Mater Lett.* 2009;63:2659–61.