



IMÁGENES CLÍNICAS EN OFTALMOLOGÍA

Drenaje de hemorragia premacular

Premacular hemorrhage drainage

José Manuel Ulaje Núñez*

Clínica de Retina, Guadalajara, Jalisco, México

Paciente masculino de 65 años de edad quien fue sometido a hialoidectomía Nd-YAG por hemorragia premacular, secundaria a probable neovascularización coroidea en ojo derecho (fig. 1).

Responsabilidades éticas

Protección de personas y animales. El autor declara que los procedimientos seguidos se conformaron a las normas éticas del comité de experimentación humana responsable y de acuerdo con la Asociación Médica Mundial y la Declaración de Helsinki.

Confidencialidad de los datos. El autor declara que ha seguido los protocolos de su centro de trabajo sobre la publicación de datos de pacientes.

Derecho a la privacidad y consentimiento informado. El autor ha obtenido el consentimiento informado de los pacientes y/o sujetos referidos en el artículo. Este documento obra en poder del autor de correspondencia.

Financiamiento

El autor no recibió patrocinio para llevar a cabo este artículo.

* Juan Manuel 857. Colonia Centro, Guadalajara, C.P. 44100, Jalisco, México.

Correo electrónico: dr_ulaje@hotmail.com

<http://dx.doi.org/10.1016/j.mexoft.2015.11.001>

0187-4519/© 2016 Sociedad Mexicana de Oftalmología, A.C. Publicado por Masson Doyma México S.A. Este es un artículo Open Access bajo la licencia CC BY-NC-ND (<http://creativecommons.org/licenses/by-nc-nd/4.0/>).

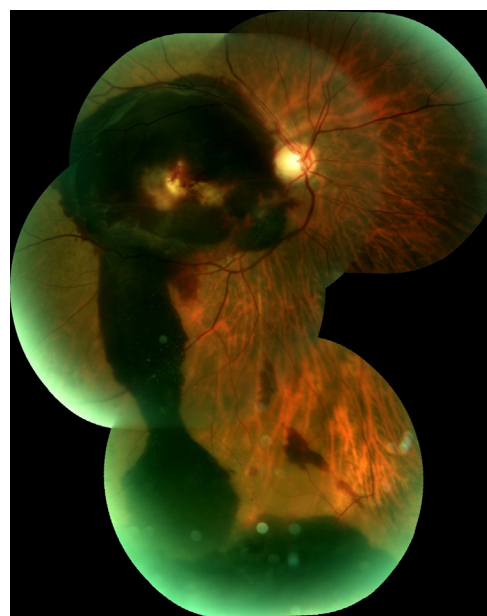


Figura 1 Reconstrucción fotográfica panorámica de la retina del OD. Se aprecia hemorragia premacular drenando hacia retina inferior 4 días después de realizada la hialoidectomía con Nd-YAG.p.

Conflicto de intereses

El autor declara no tener ningún conflicto de intereses.