



Falsos positivos en la determinación de la correcta ubicación de la sonda de presión esofágica cuando se realiza la prueba de oclusión

False positives in determining the proper location of the esophageal pressure catheter during occlusion test.

Diego José Duque, León Darío Jiménez, Luis Santiago Correa, Alejandro Rivera*

Recibido: noviembre 3 de 2009. Enviado para modificaciones: marzo 11 de 2010. Aceptado: febrero 16 de 2010

RESUMEN

Objetivo: Mostrar que el uso del loop Presión esofágica (P_{es}) – Presión en vía aérea (P_{ao}) con oclusión de la vía aérea al final de la espiración, llamado test de oclusión y el cual es el gold estándar para determinar el correcto posicionamiento de la sonda de presión esofágica, podría arrojar como resultado un falso positivo cuando esta es insertada de manera accidental en la vía aérea.

Metodología: Reporte de caso, en 5 Adultos con trauma craneoencefálico sin compromiso pulmonar ni otro trauma o patología asociada de la Unidad de cuidados intensivos de trauma de un Hospital Universitario, en quienes se coloca un catéter de presión esofágica tipo balón para monitoreo de mecánica ventilatoria durante el proceso de liberación de la ventilación mecánica invasiva.

Resultados: Una vez colocada la sonda de presión esofágica, se hacen gráficas de P_{es} -Tiempo, P_{ao} -Tiempo y el loop P_{es} - P_{ao} con oclusión espiratoria de la vía aérea. Se utiliza software de adquisición de datos Datalogger y ventilador Galileo

ABSTRACT

Objective: To show that the esophageal pressure (P_{es}) – airway pressure (P_{ao}) loop, with airway occlusion at the end of expiration – known as the occlusion test and which is the gold standard to determine the proper placement of the esophageal pressure catheter, could yield false positive results when the catheter is accidentally inserted into the airway.

Methodology: Case report of 5 Adults with cranioencephalic trauma and no pulmonary involvement or any other trauma or associated pathology from a trauma intensive care (ICU) unit of a University Hospital. Placement of an esophageal balloon catheter for monitoring mechanical ventilation at weaning off the invasive mechanical ventilation system, is done.

Results: Once the esophageal catheter is placed, P_{es} -Time, P_{ao} -Time and P_{es} - P_{ao} loop charts are developed with airway expiratory occlusion. The datalogger software and the Galileo Gold ventilator (Hamilton Medical, Rhäzüns, Suiza) were

* Grupo de Investigación en Ventilación Mecánica, Hospital San Vicente De Paúl, Medellín, Colombia. E-mail: djd@une.net.co, leondario@emco.com.co, soporte@emco.com.co

Gold (Hamilton Medical, Rhäzüns, Suiza), con el desarrollo de una aplicación avanzada en Excel (Microsoft Office 2003) que permitió ordenar y graficar las variables monitorizadas.

Conclusión: El test de oclusión (Loop $P_{es} - P_{ao}$ con oclusión de la vía aérea al final de la espiración) produce una gráfica con una pendiente de 45° cuando la sonda se encuentra correctamente ubicada en el esófago, siendo considerada esta la prueba gold estándar. Sin embargo, también puede obtenerse una gráfica de trazo similar si accidentalmente la sonda esofágica se introduce en la vía aérea, y el clínico no se percata de esta situación.

Palabras clave: Esófago, presión, cateterismo, ventilación pulmonar, programas informáticos (Fuente: DeCS, BIREME)

INTRODUCCIÓN

La medición dinámica de la presión esofágica (P_{es}) no es una práctica común en los pacientes con asistencia respiratoria mecánica. Sin embargo, es una medida mínimamente invasiva, que requiere experiencia para su realización y es muy valiosa en información para el estudio de la mecánica respiratoria: mecánica de la pared torácica, actividad muscular respiratoria en pacientes con respiración espontánea y, trabajo respiratorio, entre otros (1,2,3).

La medición de la presión esofágica requiere un catéter con balón en su extremo, conectado a un transductor por medio de un tubo lleno de aire.

El catéter avanza hasta el estómago mientras que el paciente respira espontáneamente. Luego, se retira hasta el tercio distal del esófago. Su correcta ubicación se confirma realizando la prueba de oclusión, con el paciente respirando espontáneamente y en posición semisentado, cuando el loop Presión esofágica Vs. Presión en vía aérea (P_{ao}) (Loop $P_{es} - P_{ao}$) cambia durante esta prueba a una línea recta con una inclinación de 45°.

De la excelente colocación de la sonda depende toda la confiabilidad de esta medición; por lo tanto, es de vital importancia su verificación. Existen muchos estudios que le dan validez a esta medida (4-13).

used, together with an advanced application developed in Excel (Microsoft Office 2003) to organize and plot the variables monitored.

Conclusion: The occlusion test ($P_{es} - P_{ao}$ Loop with airway occlusion at the end of the expiration) generates a 45°-slope plot, when the catheter is properly placed inside the esophagus. This is considered the gold standard test. However, a similar plot can also be obtained if the esophageal catheter is accidentally introduced into the airway and the clinician inadvertently overlooks the situation.

Keywords: Esophagus, pressure, catheterization, pulmonary ventilation, software (Source: MeSH, NLM)

INTRODUCTION

The dynamic measurement of the esophageal pressure (P_{es}) is not a common practice in patients with mechanical ventilation. However, it is a minimally invasive measurement that requires experienced hands and provides very valuable information to study the respiratory mechanics: the mechanics of the chest wall, the respiratory muscle activity in patients with spontaneous breathing and respiratory work, inter alia. (1,2,3).

Measuring the esophageal wall requires a catheter with a balloon at the tip, connected to a transducer through an air-filled tube.

The catheter advances into the stomach while the patient is spontaneously breathing. Then the catheter is removed up to the distal third of the esophagus. Its proper placement is confirmed with the occlusion test, having the patient spontaneously breathing in a semi-sitting position, when the esophageal pressure vs. airway pressure loop ($P_{es} - P_{ao}$ Loop) changes during the test to a straight line at a 45° angle.

The reliability of this measurement depends on the excellent placement of the catheter; hence, checking its proper placement is crucial. There are many studies validating this measurement (4-13).

MATERIALES Y MÉTODOS

En la unidad de cuidados intensivos de trauma del Hospital Universitario San Vicente de Paúl de Medellín, luego de haber obtenido la aprobación del comité de ética y del comité de investigación para el uso y estudio de la presión esofágica, en un paciente al que se le realizó esta medida, se encontró un comportamiento anormal en las gráficas de P_{es} -tiempo y P_{ao} -tiempo, ya que presentaban un trazo bastante similar, a pesar de tener una prueba de oclusión positiva. Por esta razón, se decidió compararlo con cuatro pacientes, a quienes ya se les había introducido la sonda esofágica y contaban con su respectivo registro gráfico; las gráficas que se comparan son P_{ao} -tiempo, P_{es} -tiempo y el *loop* P_{es} - P_{ao} .

Todos los pacientes incluidos presentaban trauma craneoencefálico grave, sin enfermedad ni compromiso pulmonar previo ni otro trauma asociado, con estabilidad hemodinámica y en proceso de liberación de la asistencia respiratoria mecánica.

Se empleó un ventilador Galileo Gold (Hamilton Medical, *Rhazüns, Suiza*) conectado a un computador portátil con el *software Datalogger* para la adquisición de datos, el cual permite la captura de las variables: P_{ao} , P_{es} , flujo en la vía aérea (F) y volumen corriente (V_t), con una frecuencia de muestreo de 14,7 ms.

Una aplicación avanzada desarrollada en Excel (Microsoft Office, 2003) permitió ordenar y graficar el *loop* P_{es} - P_{ao} con oclusión de la vía aérea al final de la espiración, y graficas simultáneas de P_{es} y P_{ao} en función del tiempo.

El test de oclusión es la prueba de referencia para determinar la adecuada posición de este catéter en el tercio distal del esófago, por lo cual debe hacerse en todos los pacientes.

RESULTADOS

El test de oclusión en los cinco pacientes se presenta en la figura 1, en la que puede observarse que todos son positivos, ya que presentan una inclinación de 45°.

Al observar los trazos de las gráficas construidas de manera simultánea de P_{ao} y P_{es} en función del tiempo (figura 2), en el paciente número 1 se pue-

MATERIALS AND METHODS

At the trauma ICU of the San Vicente de Paul University Hospital in Medellin, upon the approval by the ethics committee of the hospital and by the research committee to use and study the esophageal pressure in a patient in whom this measurement was taken, an abnormal behavior of the P_{ao} -time and P_{es} -time curves was identified; both had a very similar tracing, despite a positive occlusion test. So the decision was made to compare four patients in whom an esophageal catheter had already been placed and the graphical records were available. The charts compared were P_{ao} -time, P_{es} -time and the P_{es} - P_{ao} Loop.

All patients included had serious cranioencephalic trauma, with no previous illness, no pulmonary involvement and no other associated trauma. The patients were hemodynamically stable and about to be weaned off their assisted mechanical ventilation.

A Galileo Gold (Hamilton Medical, *Rhazüns, Suiza*) ventilator was used, connected to a PC with the Datalogger software to acquire the data; the data captured are the variables: P_{ao} , P_{es} , airway flow (F) and tidal volume (V_t), with a sampling frequency of 14,7 m.

An advanced application developed in Excel (Microsoft Office, 2003) enabled the organization and plotting of the P_{es} - P_{ao} loop with airway occlusion at the end of expiration and of simultaneous P_{es} and P_{ao} charts over time.

The occlusion test is the reference test to determine the proper placement of the catheter in the distal third of the esophagus and hence it should be administered to every patient.

RESULTS

The occlusion test in the five patients is shown in Figure 1. As can be seen, all are positive because the slope is at a 45° angle.

When looking at the tracings of the charts developed simultaneously for P_{ao} and P_{es} vs. time (figure 2), patient #1 shows an extreme coincidence in the tracings for the variables P_{es} and P_{ao} . This

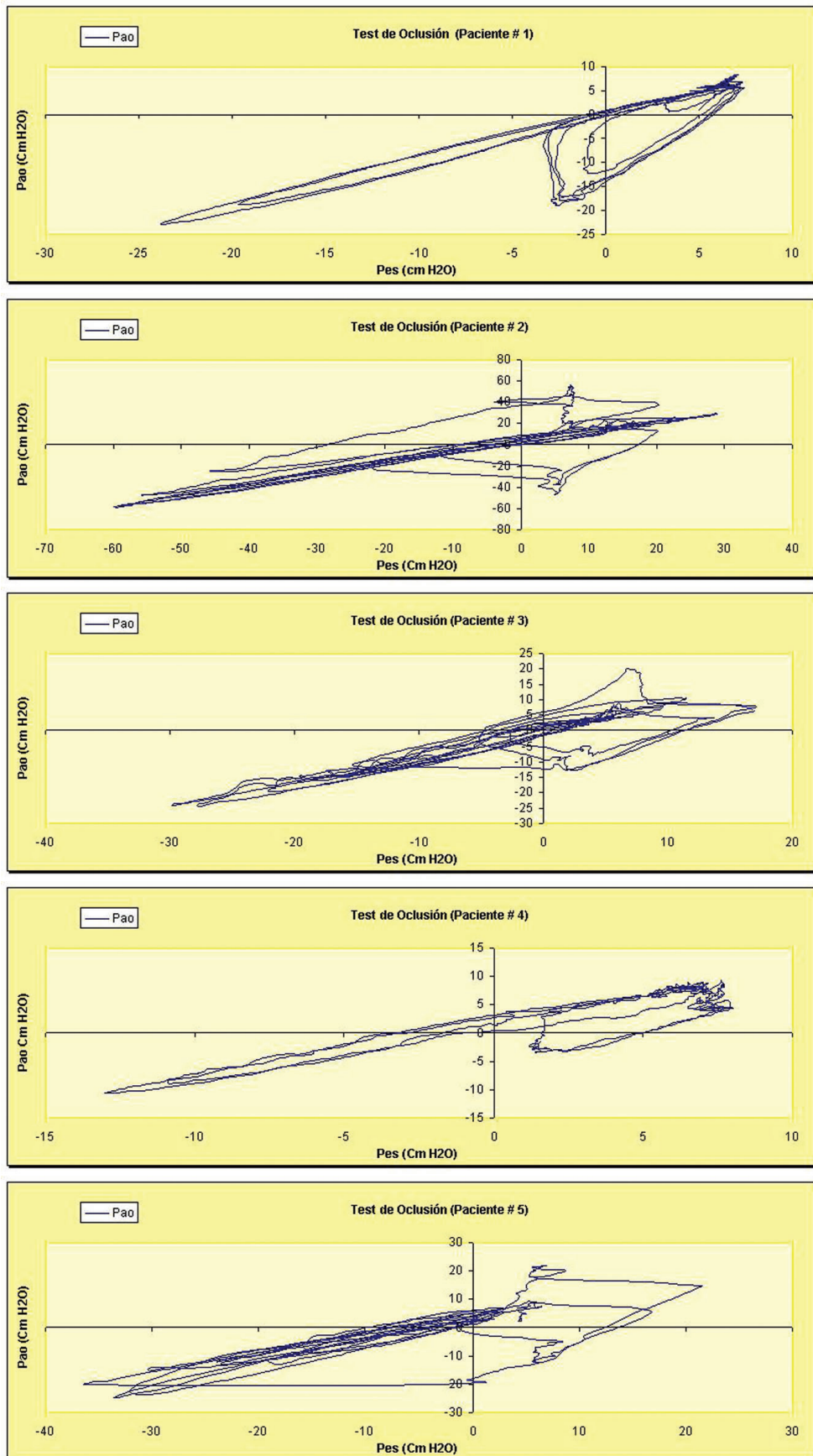


Figura 1. Test de oclusión de los cinco pacientes del estudio. (Presión esofágica P_{es} , Presión en vía aérea P_{ao})

Figure 1. Occlusion test of the five study patients (P_{es} Esophageal Pressure, P_{ao} Airway Pressure)

de observar que hay extrema coincidencia en los trazos de la gráfica para las variables P_{es} y P_{ao} , situación que podría inducir a la sospecha de que la sonda se encuentra ubicada en la vía aérea.

En los cuatro pacientes restantes, existe una clara diferencia en la construcción y forma de estas dos señales, que corresponden a un trazo normal de la presión esofágica y la presión en la vía aérea (figura 2) (1).

DISCUSIÓN

Cuando se introduce la sonda esofágica, existe la posibilidad de que ingrese accidentalmente en la vía aérea. El análisis del trazo de las curvas P_{ao} -tiempo y P_{es} -tiempo de manera simultánea, podría ayudar a resolver aparentemente esta dificultad, ya que ambas, por estar realizando la medición en el mismo compartimiento (P_{es} , directamente en la vía aérea, P_{ao} , al inicio del tubo endotraqueal), son bastante similares en su forma y construcción. En la actualidad, se debería proponer que, para determinar la correcta ubicación de la sonda esofágica y descartar su ubicación en la vía aérea, además de obtener un resultado positivo del test de oclusión, también se analice la forma de las gráficas de P_{ao} -tiempo y P_{es} -tiempo, como herramientas complementarias.

De acuerdo con lo anterior, se debe hacer un mayor énfasis en el análisis detallado de las curvas P_{ao} -tiempo y P_{es} -tiempo, después de un resultado positivo en el test de oclusión, como herramienta de análisis complementario para comprobar que el resultado arrojado en la prueba no corresponda a un falso positivo y que, en verdad, la sonda se encuentre ubicada en el esófago.

situation leads us to suspect that the catheter is inside the airway.

In the other four patients, there is a clear difference in the make-up and shape of these two signals, corresponding to a normal esophageal pressure tracing and a normal airway pressure (figure 2) (1).

DISCUSSION

When introducing the esophageal catheter there is a chance that it may be placed inside the airway. The simultaneous analysis of the P_{ao} -time and P_{es} -time curves may apparently help to solve this issue because in both cases the measurements are taken in the same compartment (P_{es} , directly in the airway, P_{ao} , at the beginning of the endotracheal tube), so they are pretty similar in terms of their shape and configuration. Actually, it should be suggested that in order to determine the proper placement of the esophageal catheter and rule out airway placement, in addition to having a positive occlusion test, the shape of the P_{es} -time and P_{ao} -time tracings should also be considered as complementary tools.

Consequently, a stronger emphasis should be made on the detailed analysis of the P_{es} -time and P_{ao} -time curves, following a positive occlusion test result, as a complementary tool to rule out any false positives and be absolutely certain that the catheter is inside the esophagus.

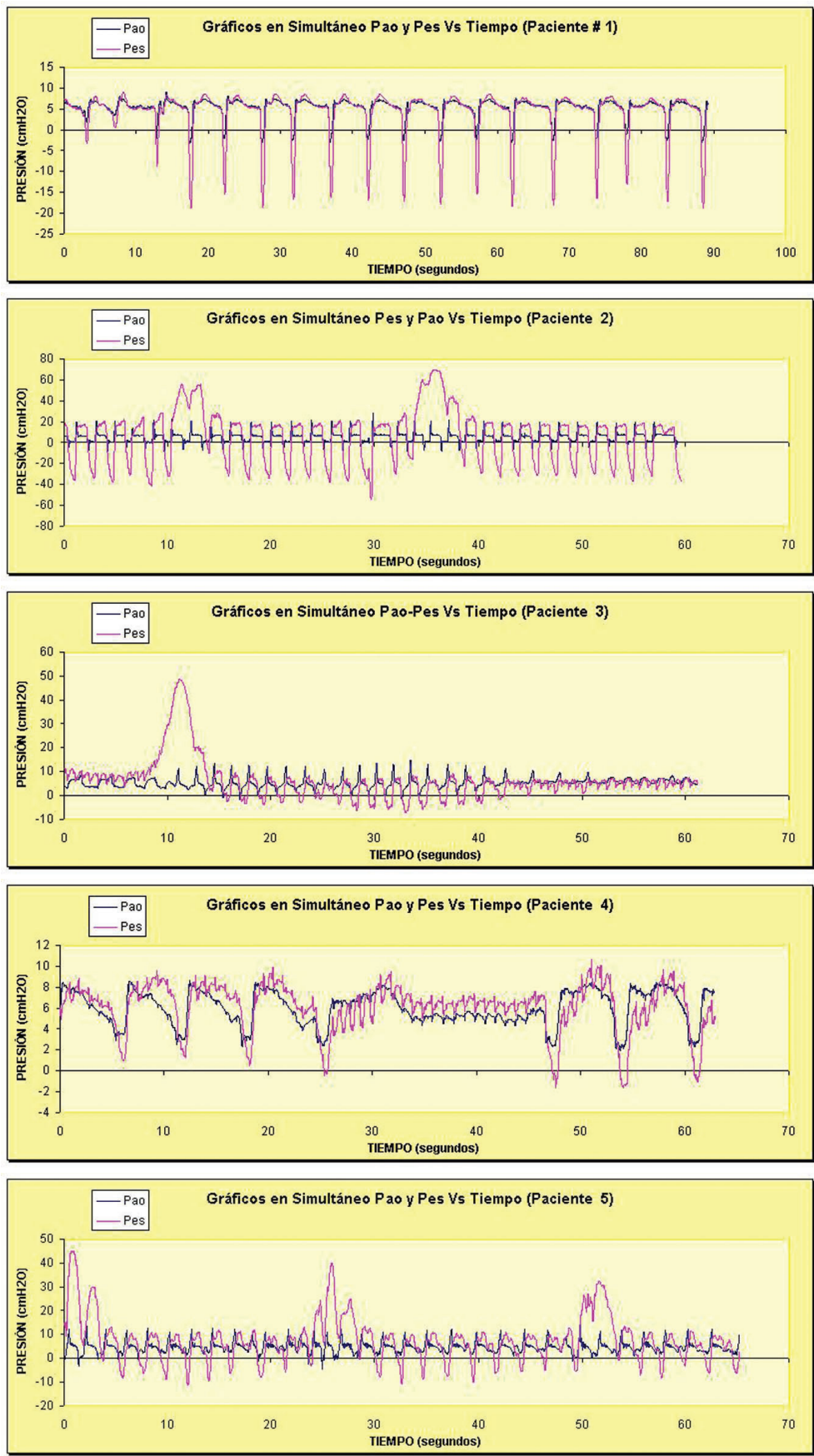


Figura 2. Gráficos P_{es} -tiempo y P_{ao} -tiempo simultáneas de los cinco pacientes estudiados. (Presión esofágica P_{es} , Presión en vía aérea P_{ao})

Figure 2. Simultaneous P_{es} -time and P_{ao} -time charts of the five patients studied. (P_{es} Esophageal Pressure, P_{ao} Airway Pressure)

REFERENCES

1. Lotti G, Braschi A. Measurements of respiratory mechanics during mechanical ventilation. Hamilton Medical Scientific Library AG; Rhäzüs, Switzerland; 1999. Páginas 27 a 34
2. Talmor D, Sarge T, O'Donnell C, Ritz Ray, Carl R. O'Donnell, ScD; Ray Ritz, RRT; Atul Malhotra, MD; Alan Lisbon, MD; Stephen H. Loring, MD. Esophageal and transpulmonary pressures in acute respiratory failure. *Crit. Care Med.* 2006; 34:1389-94.
3. Brander, Lukas MD; Ranieri, V Marco MD; Slutsky, Arthur S. MD. Esophageal and transpulmonary pressure help optimize mechanical ventilation in patients with acute lung injury. *Critical Care Medicine.* 2006; 34:1556-7.
4. G. Polese, A. Rossi, L. Appendini, G. Brandi, J. H. Bates and R. Brandolese Partitioning of respiratory mechanics in mechanically ventilated patients. *J Appl Physiol.* 1991; 71:2425-33.
5. Washko GR, O'Donnell CR, Loring SH. Volume-related and volume-independent effects of posture on esophageal pressure and transpulmonary pressures in healthy subjects. *J Appl Physiol.* 2006;100:753-8.
6. Talmor D, Sarge T, O'Donnell C, Ritz R, Carl R. O'Donnell, ScD; Ray Ritz, RRT; Atul Malhotra, MD; Alan Lisbon, MD; Stephen H. Loring, MD. Esophageal and transpulmonary pressures in acute respiratory failure. *Crit Care Med.* 2006; 34: 1389-94.
7. Brander L, Ranieri M, Ospedale G, Slutsky A. Esophageal and transpulmonary pressure help optimize mechanical ventilation in patients with acute lung injury. *Critical Care Medicine.* 2006; 34: 1556-7.
8. Benditt J. Esophageal and gastric pressure measurements. *Resp Care.* 2005; 50:68-75.
9. A. Baydur, E. J. Cha and C. S. Sassoon. Validation of esophageal balloon technique a different lung volumes and postures. *Journal of Applied Physiology*, Vol 62, Issue 1 315-321, Copyright © 1987 by American Physiological Society.
10. Purro A, Appendini L, Patessio A, Zanaboni S, Gudjonsdottir M, Rossi A, et al. Static intrinsic PEEP in COPD patients during spontaneous breathing. *Crit Care Med.* 1998; 157:1044-50.
11. Zakyntinos SG, Vassilakopoulos T, Zakyntinos E, Mavrommatis A, Roussos C. Contribution of expiratory muscle pressure to dynamic intrinsic positive end expiratory pressure. Validation using the Campbell Diagram. *Crit Care Med.* 2000; 162:1663-40.
12. Mergoni M, Martelli A, Volpi A, Primavera S, Zucconi P, Rossi A. Impact of positive end expiratory pressure on chest wall and lung pressure-volume curve in acute respiratory failure. *Crit Care Med.* 1997; 156:846-54.
13. Zakyntinos SG, Vassilakopoulos T, Zakyntinos E, Roussos C. Accurate measurement of intrinsic end expiratory pressure: how to detect and correct for expiratory muscle activity. *Eur Respir J.* 1997;10:522-9.

Conflicto de intereses: ninguno declarado.