



CIRUGÍA Y CIRUJANOS

Órgano de difusión científica de la Academia Mexicana de Cirugía
Fundada en 1933

www.amc.org.mx www.elsevier.es/circir



CASO CLÍNICO

Quiste de colédoco y embarazo. Reporte de 3 casos y revisión de la bibliografía



José Luis Martínez-Ordaz*, Magdely Yazmin Morales-Camacho,
Sócrates Centellas-Hinojosa, Eduardo Román-Ramírez, Teodoro Romero-Hernández y
Mauricio de la Fuente-Lira

Servicio de Gastrocirugía, Hospital de Especialidades de Centro Médico Nacional Siglo XXI. Instituto Mexicano del Seguro Social, Instituto Mexicano del Seguro Social, México, D.F., México

Recibido el 5 de septiembre de 2014; aceptado el 1 de diciembre de 2014
Disponible en Internet el 21 de octubre de 2015

PALABRAS CLAVE

Quiste de colédoco;
Embarazo;
Complicaciones
quirúrgicas

Resumen

Antecedentes: Los quistes de colédoco son una enfermedad rara que afecta principalmente a mujeres en la infancia, pero que pueden presentarse durante el embarazo. Sus síntomas y signos están opacados por los cambios en esta fase, por lo que el diagnóstico puede ser tardío y sus complicaciones poner en peligro tanto a la madre como al producto.

Objetivo: Presentar 3 casos de quiste de colédoco en embarazadas, tratadas en un hospital de tercer nivel.

Casos clínicos: Presentamos 3 pacientes con diagnóstico de quiste de colédoco durante el embarazo. Dos desarrollaron datos de colangitis; la *primera* fue intervenida quirúrgicamente con anastomosis hepaticoyunal, pero abortó y falleció al décimo día del postoperatorio. La *segunda* tuvo una cesárea pretérmino por sufrimiento fetal; 4 semanas después fue intervenida con anastomosis hepaticoyunal, pero tuvo una perforación gástrica y falleció por complicaciones sépticas. La *tercera* no desarrolló colangitis, tuvo un embarazo sin complicaciones, se le realizó anastomosis hepaticoyunal 4 semanas después, con buenos resultados.

Conclusiones: El tratamiento de los quistes de colédoco durante el embarazo está relacionado con la presencia de colangitis. Cuando no responden al tratamiento médico, la descompresión de la vía biliar está indicada. El tratamiento definitivo debe realizarse una vez resuelto el embarazo.

© 2015 Academia Mexicana de Cirugía A.C. Publicado por Masson Doyma México S.A. Este es un artículo Open Access bajo la licencia CC BY-NC-ND (<http://creativecommons.org/licenses/by-nc-nd/4.0/>).

* Autor para correspondencia. Av. Cuauhtémoc 330. Piso 3. Hospital de Especialidades de Centro Médico Nacional Siglo XXI. Instituto Mexicano del Seguro Social Col. Doctores, Del. Cuauhtémoc. C.P. 06725, Mexico D.F., México. Tel.: +56-27-69-00. Ext. 21436.

Correo electrónico: jlmo1968@hotmail.com (J.L. Martínez-Ordaz).

<http://dx.doi.org/10.1016/j.circir.2015.06.017>

0009-7411/© 2015 Academia Mexicana de Cirugía A.C. Publicado por Masson Doyma México S.A. Este es un artículo Open Access bajo la licencia CC BY-NC-ND (<http://creativecommons.org/licenses/by-nc-nd/4.0/>).

KEYWORDS

Choledochal cyst;
Pregnancy;
Surgical
complications

Choledochal cyst during pregnancy. Report of 3 cases and a literature review**Abstract**

Background: Choledochal cysts are rare. They usually present during childhood in women, but it can also be seen during pregnancy. Clinical signs and symptoms are obscured during this time, thus it can complicate the diagnosis and represent a life threatening complication for both the mother and the child.

Objective: To communicate the case of 3 pregnant patients with choledochal cyst.

Clinical cases: Three pregnant women in which choledochal cyst were diagnosed. Two developed signs of cholangitis. The *first* one underwent a hepatic-jejunostomy, but had an abortion and died on postoperative day 10. The *second* one had a preterm caesarean operation due to foetal distress and underwent a hepatic-jejunostomy 4 weeks later; during her recovery she had a gastric perforation and died of septic complications. The *third* one did not develop cholangitis or jaundice. She had an uneventful pregnancy and had a hepatic-jejunostomy 4 weeks later with good results.

Conclusions: Management of choledochal cysts during pregnancy is related to the presence of cholangitis. When they do not respond to medical treatment, decompression of the biliary tree is indicated. Definitive treatment should be performed after resolution of the pregnancy.

© 2015 Academia Mexicana de Cirugía A.C. Published by Masson Doyma México S.A. This is an open access article under the CC BY-NC-ND license (<http://creativecommons.org/licenses/by-nc-nd/4.0/>).

Antecedentes

De acuerdo con Angel y Nassar, et al. el quiste de colédoco fue descrito por Vater en 1723^{1,2}. La etiología es desconocida, con base en lo publicado por Wu³ y Gmijović et al.⁴ en 1936 Yotsuyanagi planteó la teoría de que se originaba a partir de la desigualdad en la vacuolización del tracto biliar durante las etapas tempranas del embrión. Actualmente existen 2 teorías; la *primera* postula que la distensión o el quiste se forma de manera secundaria a una estenosis congénita del tracto biliar; la *segunda*, propuesta en 1969 por Babbitt^{3,5}, que es resultado de la unión anormal entre el colédoco y el conducto pancreático (mayor a 15 mm), con reflujo pancreático, aumento de la presión intraluminal del colédoco y la distensión del mismo, siendo esta última la más aceptada.

Martínez-Ordaz y Niño-Solís⁶ sostienen que en 1959, Alonso-Lej propuso una clasificación que fue modificada por Todani en 1977. Los síntomas son inespecíficos, principalmente ictericia sin causa aparente durante la infancia y dolor abdominal vago, siendo aún más patente en embarazadas. El embarazo altera de manera importante la función de la vesícula biliar, alteración atribuida a los cambios hormonales por estrógenos y progesterona. Los estrógenos han demostrado que inhiben la motilidad del esfínter de Oddi. También el útero grávido puede acentuar o agravar los síntomas por obstrucción distal de la vía biliar por compresión².

Objetivo

Presentar 3 casos de quiste de colédoco en embarazadas, tratadas en un hospital de tercer nivel y compararlas con los casos reportados en la bibliografía médica.

Casos clínicos**Caso 1**

Primigesta de 22 años de edad, con embarazo intrauterino de 9 semanas de gestación. Inició su padecimiento con dolor abdominal, tratado con analgésicos y antiespasmódicos. Se agregaron náuseas y posteriormente vómitos, ictericia y coluria. En la exploración física se encontró: consciente, cooperadora y tranquila, con adecuada hidratación, e ictericia de piel y mucosas +. Exploración cardiopulmonar sin compromiso; abdomen con tumor palpable en hipocondrio y flanco derecho, firme, móvil, doloroso, sin datos de irritación peritoneal. Los resultados de laboratorio demostraron: bilirrubina directa de 3.54 mg/dl, indirecta de 0.22 mg/dl, total de 3.76 mg/dl; con elevación de transaminasas (alanino aminotransferasa 172 U/l, aspartato aminotransferasa 89 U/l). Se realizó ultrasonido que reportó tumor abdominal dependiente de hígado. Obstéticamente sin alteraciones. La colangiorresonancia magnética reportó lesión quística de 20 cm de diámetro cefalocaudal y 11 cm anteroposterior, homogéneo, dependiente de la vía biliar extrahepática (fig. 1). La paciente comenzó con datos de colangitis, que no mejoró con tratamiento médico, por lo que se realizó resección de quiste de colédoco gigante, colecistectomía y anastomosis hepaticoyeyunal. Fue reintervenida en 2 ocasiones debido a hemoperitoneo por hemorragia de lecho quirúrgico. Durante esta evolución presentó ausencia de frecuencia cardíaca fetal, por lo que se realizó legrado uterino. La evolución fue mala, y falleció a causa de falla orgánica múltiple al décimo día del postoperatorio.

Caso 2

Mujer de 31 años de edad, con embarazo intrauterino de 22 semanas de gestación. Antecedente de embarazo

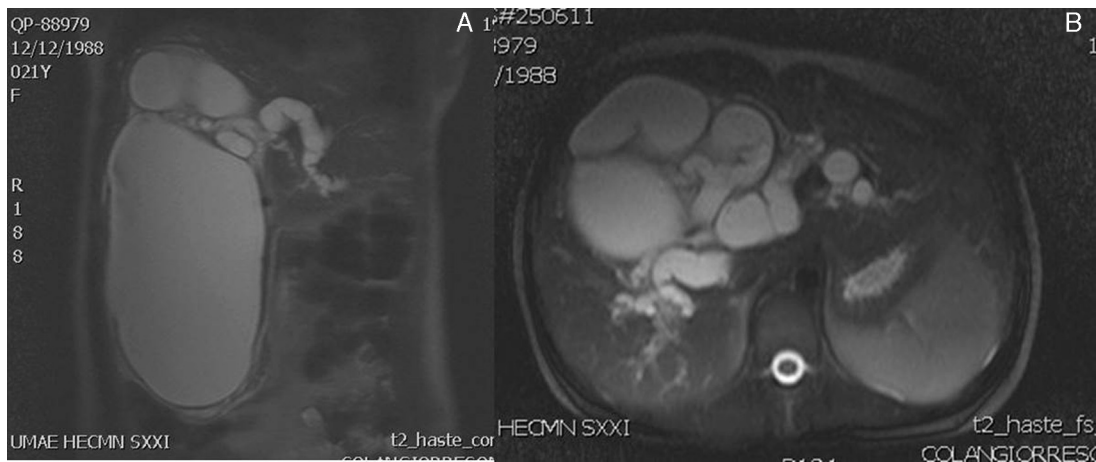


Figura 1 Corte coronal (A) y axial (B) de colangiorrresonancia magnética nuclear de paciente embarazada con quiste de colédoco.

normoevolutivo, por parto eutócico 8 años antes de su padecimiento actual. Historia de 3 semanas con ictericia, coluria, acolia, dolor abdominal localizado en epigastrio, tipo cólico, transflíctivo con aumento de intensidad hasta 10/10, diaforesis y náuseas. En la exploración física se encontró: consciente, cooperadora y tranquila, ictericia +++, abdomen blando, globoso a expensas de pániculo adiposo y útero grávido, con dolor leve a la palpación profunda, sin datos de irritación peritoneal. Los exámenes de laboratorio demostraron: albúmina 2.5 g/dl, bilirrubina total 4 mg/dl (bilirrubina indirecta 0.54 mg/dl, bilirrubina directa 3.46 mg/dl) y hemoglobina de 10.7 g/dl. El ultrasonido reportó producto único vivo de 22.5 semanas de gestación por longitud femoral, hidrocefalia, calcificación intraabdominal indicativa de *fetus in fetu*, ecos en líquido amniótico, lo que evidencia sangrado, placenta grado de madurez II, presentación cefálica. La colangiorrresonancia magnética reportó dilatación de la vía biliar intrahepática y presencia de quiste de colédoco Todani I, voluminoso, con compresión de estructuras adyacentes (fig. 2). Se realizó cesárea programada por sufrimiento fetal crónico, obteniendo producto femenino vivo de 26 semanas por Capurro. Por persistir con hiperbilirrubinemia (bilirrubina directa de

25 mg/dl) y datos de colangitis, 4 semanas tras la cesárea, se programó anastomosis hepaticoyeyunal en Y de Roux con hallazgos de quiste de colédoco de 25 × 12 cm, con adherencias firmes a vena porta. Evolucionó satisfactoriamente durante los 8 días posquirúrgicos. Sin embargo, presentó hemorragia de tubo digestivo alto con descenso de la hemoglobina y deterioro hemodinámico, por lo que se realizó laparotomía exploradora con hallazgo de hemoperitoneo de 1,300 cc y presencia de perforación isquémica en fondo gástrico. Tuvo una mala evolución clínica, presentando sepsis abdominal, choque séptico y coagulación intravascular diseminada, y falleció el día 21 del postoperatorio.

Caso 3

Paciente de 22 años de edad, primigesta, sin antecedentes de importancia. Comenzó a las 20 semanas de gestación con datos de dolor abdominal de leve intensidad localizado en hipocondrio derecho relacionado con colecistocinéticos. Por esta razón se realizaron exámenes de laboratorio, los cuales reportaron aspartato aminotransferasa de 201 U/l y alanino aminotransferasa de 343 U/l. Fue realizado

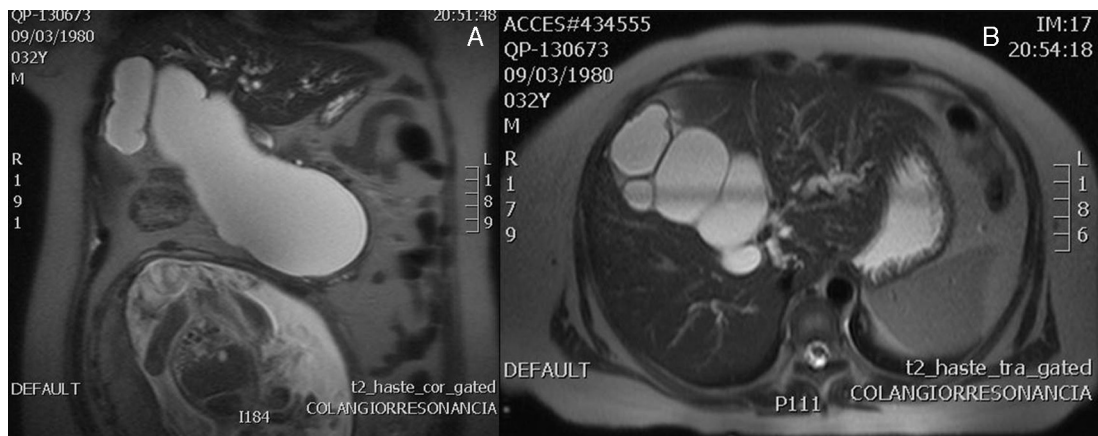


Figura 2 Corte coronal (A) y axial (B) de colangiorrresonancia magnética nuclear de paciente embarazada con quiste de colédoco. En la parte inferior se observa el producto intrauterino.

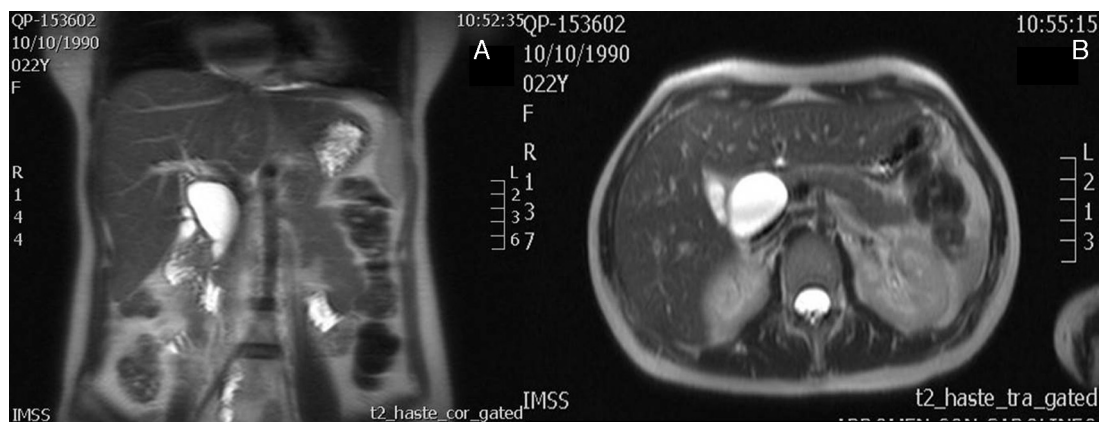


Figura 3 Corte coronal (A) y axial (B) de colangiografía magnética nuclear de paciente embarazada con quiste de colédoco.

ultrasonido, donde se documentó colecistitis crónica litiásica y probable quiste de colédoco. Se realizó colangiografía magnética, la cual reportó dilatación de colédoco de 5 × 6 cm compatible con quiste de colédoco (fig. 3). El manejo durante el resto del embarazo fue solamente sintomático. Tuvo resolución del embarazo normo-evolutivo a través de parto eutócico. Un mes después fue intervenida quirúrgicamente, realizándole colecistectomía y resección del quiste de colédoco con anastomosis hepaticoyunal. La evolución postoperatoria fue satisfactoria y fue egresada sin complicaciones.

Discusión

La teoría de Babbitt propone que la anomalía en la unión biliopancreática con la formación de un conducto común largo y anormal fuera del control de los esfínteres de Boyden, permiten el reflujo de las enzimas pancreáticas hacia el conducto biliar común y estas causan inflamación, desepitelización y adelgazamiento, con obstrucción distal, que finalmente origina la formación del quiste. La incidencia varía, pero se reporta un caso entre 13,000 a 2 millones de nacidos vivos, siendo más frecuente en mujeres (4:1) y asiáticos. Son diagnosticados principalmente durante la infancia (60%)^{3-5,7,8}. Los quistes tipo I (50-85%) y tipo IV (30-40%) son los más frecuentes^{3,5,9}.

En general, los síntomas son vagos; los pacientes presentan ictericia y dolor abdominal impreciso. La tríada clásica de presentación es: dolor abdominal (87%), ictericia (57%) y tumor abdominal palpable en hipocondrio derecho (17%); se presenta solo en el 20% de los casos⁶. Son esperadas las alteraciones en pruebas de función hepática.

Las complicaciones más frecuentes son colangitis y pancreatitis^{8,10,11}. Otras son cirrosis biliar, hipertensión portal, rotura, peritonitis, litiasis vesicular o coledociana, y la más importante, es el riesgo de malignidad que aumenta con la edad (0.7% en menores de 10 años, 7% entre 10 y 20 años, 14% en mayores de 20 años y 50% en mayores de 50 años)^{2,5,12,13}.

Los quistes de colédoco en embarazadas son raros, pero representan una amenaza para la madre y el feto. Las principales complicaciones esperadas son la pérdida del feto o

el parto pretérmino^{12,13}. El diagnóstico durante el embarazo es difícil, ya que requiere de su sospecha diagnóstica y auxiliares de diagnóstico. El más común es el ultrasonido, sin embargo, es difícil durante el embarazo por la distorsión de la anatomía normal del abdomen y por el útero grávido^{12,14}. Pueden realizarse estudios con radiación ionizante o contrastados, tales como la tomografía computada o la colangiopancreatografía retrógrada endoscópica, pero con extrema precaución. La colangiografía (percutánea, endoscópica o nuclear) demuestra el tipo de quiste, el compromiso intra o extrahepático y la anomalía de la unión biliopancreática. La imagen por resonancia magnética puede proveer una adecuada visualización y relaciones entre el quiste de colédoco (tamaño y extensión) y el árbol biliar; sin embargo, tiene limitaciones para diagnosticar quistes o anomalías ductales pequeñas^{4,7,15,16}.

Una vez realizado el diagnóstico las pacientes deben referirse a una unidad especializada, ya que un tratamiento inadecuado puede ser catastrófico para el binomio materno-fetal. La paciente embarazada constituye una situación especial. La presencia del quiste en los casos de lesiones muy grandes, o el desarrollo de complicaciones de los mismos están relacionados con el aumento de la morbilidad materno-fetal. Fue revisada la experiencia del manejo de esta enfermedad en pacientes embarazadas y se presenta un resumen en la tabla 1^{1-5,7-21}; en esta también se incluyeron (al final) las 3 pacientes de nuestro estudio; de estas, en 29 el diagnóstico fue realizado durante el embarazo y en 2 casos en el puerperio inmediato. Dieciocho pacientes (69%) de las 26 en que fue mencionado el número de embarazo eran primigestas. La sintomatología más frecuente fue relacionada a colangitis, con dolor abdominal en 28 pacientes (90%), ictericia en 17 (57%) y fiebre en 12 (40%). Únicamente se mencionó tumor palpable en hipocondrio derecho en 6 pacientes (19%), aunque se debe tomar en cuenta la presencia del útero grávido, que probablemente afectó la evaluación durante la exploración física. En 12 pacientes la resolución del embarazo fue a través de parto (39%), en 13 con cesárea (42%) y 4 abortos (13%). En 2 casos no fue mencionado. En 15 pacientes (48%) el embarazo llegó a las 36 semanas o más, en 10 (32%) fue de 35 semanas o menos y en 4 (13%) casos, aborto. En 2 casos no se mencionó el tiempo de evolución.

Tabla 1 Características, presentación, evolución y tratamiento efectuado en 30 pacientes con quiste de colédoco diagnosticado durante el embarazo o puerperio inmediato

Paciente/ referencia	Paciente y edad	Edad gestacional	Síntomas y signos	Tipo y tamaño del quiste	Tratamiento llevado hasta la resolución del embarazo	Semana término de la gestación	Tratamiento posterior a término de la gestación	Evolución paciente/ producto
1/Angel et al. ¹	Primigesta, 25 años	20 semanas, gemelar	Dolor abdominal, náuseas, coluria, acolia, ictericia	Tipo I, 11 × 8 cm	Drenaje percutáneo 21.5 SDG	Parto 35 SDG	AHY a las 6 semanas	Buena/buena
2/Nassar et al. ²	Primigesta, 18 años	18 semanas	Dolor abdominal, náuseas, ictericia, vómitos, tumor en hipocondrio derecho	No mencionado, 14.5 × 10 × 15 cm	Drenaje percutáneo y luego AHY al sexto día (SDG 19)	Parto 39 SDG		Buena/buena
3/Wu et al. ³	Primigesta, 27 años	20 semanas	Dolor abdominal, náuseas, anorexia, ictericia, vómitos, coluria, pérdida de peso, fiebre, tumor en hipocondrio derecho	Tipo IV, 12 × 9 × 10 cm	Anastomosis cistoyeyunal y sonda en T	20 SDG (aborto)		Mala; muerte a los 25 días por choque séptico/aborto
4/Gmijović et al. ³	Primigesta, 23 años	36 semanas	Dolor abdominal, náuseas, anorexia vómitos, ictericia	Tipo IV, 15 × 3 × 16 cm	Drenaje percutáneo	Parto 40 SDG	Anastomosis cistoyeyunal a las 4 semanas	Buena/buena
5/Wu et al. ³	Múltipara, 26 años	28 semanas	Dolor abdominal, ictericia, tumor en hipocondrio derecho	No mencionado, 20 × 20 × 20 cm		Parto 28 SDG	Anastomosis cistoyeyunal a la primera semana	Buena/no mencionada
6/Gmijović et al. ⁴	Primigesta, 28 años	32 semanas	Dolor abdominal, fiebre, ictericia	Tipo I, 16 cm	Drenaje percutáneo por US	Cesárea 39 SDG	AHY a las 8 semanas poscesárea	Buena/no mencionada
7/Prochazka et al. ⁵	No se menciona, 29 años	35 semanas	Dolor abdominal, náuseas, hiporexia, vómitos	Tipo I, 12 × 11 × 10 cm		Cesárea 35 SDG	AHY una semana después	Buena/buena

Tabla 1 (continuación)

Paciente/ referencia	Paciente y edad	Edad gestacional	Síntomas y signos	Tipo y tamaño del quiste	Tratamiento llevado hasta la resolución del embarazo	Semana término de la gestación	Tratamiento posterior a término de la gestación	Evolución paciente/ producto
8/Prochazka et al. ⁵	No se menciona, 23 años	32 semanas	Dolor abdominal, náuseas, vómitos, ictericia, hepatomegalia palpable	Tipo I, 15 × 15 × 10 cm		Parto 32 SDG	AHY a las 2 semanas	Buena/no mencionada
9/Fok et al. ⁷	Secundigesta, 18 años	18 semanas	Posterior a la cesárea dolor abdominal, náuseas. Tumor en hipocondrio derecho	Tipo I, 12 × 9 × 10 cm		Cesárea 38 SDG	AHY 3 días después	Buena/no mencionada
10/Nasu et al. ⁸	Primigesta, 26 años	18 semanas	Dolor abdominal, fiebre	Tipo I, 12 cm	Drenaje percutáneo	Cesárea 37 SDG	AHY a las 6 semanas	Buena/buena
11/Jabbour et al. ⁹	No se menciona, 19 años	28 semanas	Dolor abdominal, fiebre, ictericia	Tipo I, 7.5 cm	AHY a las 29 SDG	Parto a término		Buena/buena
12/Jabbour et al. ⁹	No se menciona, 32 años	15 semanas	Dolor abdominal	No mencionado, 3 × 5 × 5 cm	AHY a las 16 SDG	Parto a término		Buena/buena
13/Beattie et al. ¹⁰	Primigesta, 20 años	24 semanas	Dolor abdominal, vómitos	Tipo I, 4.5 × 4.6 cm	Drenaje de pseudoquiste pancreático a las 24 SDG	Cesárea 35 SDG	AHY semanas posteriores	Buena/buena
14/Diamond y Panesar ¹¹	Primigesta, 23 años	35 semanas	Dolor abdominal, irritación peritoneal, fiebre	Tipo I, sin tamaño		Cesárea 35 SDG	Anastomosis coledococis- toduodenal 4 días poscesárea	Buena/buena
15/Hewitt et al. ¹²	Primigesta, 19 años	36 semanas	Ictericia	Tipo I, 15 cm		Cesárea 36 SDG	AHY 5 semanas después	Buena/no mencionada

Tabla 1 (continuación)

Paciente/ referencia	Paciente y edad	Edad gestacional	Síntomas y signos	Tipo y tamaño del quiste	Tratamiento llevado hasta la resolución del embarazo	Semana término de la gestación	Tratamiento posterior a término de la gestación	Evolución paciente/ producto
16/Hewitt et al. ¹²	Primigesta, 17 años	16 semanas	Dolor abdominal, vómitos, fiebre	Tipo I, sin tamaño	Laparotomía por rotura del quiste con colocación sonda en T	16 SDG	AHY 6 meses después	Buena/aborto espontáneo
17/Hewitt et al. ¹²	Secundigesta, 25 años	Puérpera (4 días)	Tumor en hipocondrio derecho	Tipo IV a, sin tamaño		Término	AHY	Buena/no mencionada
18/Wig et al. ¹³	No se menciona, 20 años	Puerperio inmediato	Dolor abdominal, fiebre, ictericia, hepatomegalia, deshidratación	Tipo I, 10 cm		Término	AHY	Buena/no mencionada
19/Wig et al. ¹³	Nulípara, 24 años	20 semanas	Dolor abdominal, fiebre, ictericia	Tipo I, sin tamaño	Colecistectomía y colocación sonda en T	Aborto (24 SDG)	AHY 2 meses después del aborto	Buena/aborto
20/Binstock et al. ¹⁴	Primigesta, 39 años	27 semanas	Coluria, dolor abdominal, vómitos, pérdida de peso, ictericia	Tipo I, 20 cm		Cesárea 35 SDG	AHY durante la cesárea	Buena/buena
21/Wu et al. ¹⁵	Primigesta, 28 años	37 semanas	Dolor abdominal	Tipo I, 13 cm		Cesárea 37 SDG	Drenaje percutáneo y posterior- mente AHY 6 semanas después	Buena/no mencionada
22/Wu et al. ¹⁵	Primigesta, 30 años	38 semanas	Dolor abdominal	Tipo I, 12 × 6 cm		Cesárea 38 SDG	AHY 5 semanas después	Buena/no mencionada
23/Conway et al. ¹⁶	Primigesta, 19 años	22 semanas	Dolor abdominal, fiebre, ictericia	Tipo I, sin tamaño	AHY a las 22 SDG	Cesárea 40 SDG		Buena/buena
24/Hurtado Díaz et al. ¹⁷	Primigesta, 20 años	22 semanas	Náuseas, dolor abdominal, vómitos, fiebre	Tipo I, sin tamaño	Drenaje externo (cole- cistostomía)	36 SDG	AHY 4 semanas después	Buena/no mencionada
25/Aszodi et al. ¹⁸	Secundigesta, 20 años	20 semanas	Náuseas, vómitos, dolor abdominal	Tipo I, 10 × 7.5 × 7.5 cm	Resección del quiste, AHY en Y de Roux	Cesárea 40 SDG		Buena/buena
26/Shanley et al. ¹⁹	Múltipara, 34 años	34 semanas	Dolor abdominal, ictericia, coluria	Tipo I, 10 × 8 × 14 cm		Parto 34 SDG	AHY una semana después	Buena/buena

Tabla 1 (continuación)

Paciente/ referencia	Paciente y edad	Edad gestacional	Síntomas y signos	Tipo y tamaño del quiste	Tratamiento llevado hasta la resolución del embarazo	Semana término de la gestación	Tratamiento posterior a término de la gestación	Evolución paciente/ producto
27/Arce- Sánchez et al. ²⁰	Primigesta, 15 años	31 semanas	Dolor abdominal, fiebre, ictericia	Tipo I, sin tamaño	CPRE y endoprótesis a las 31 SDG	Parto a término	No realizado	Buena/no mencionada
28	Primigesta	32 semanas	Dolor abdominal, pancreatitis aguda	Tipo I, sin tamaño		Cesárea 34 SDG	HYA a las 2 semanas	Buena/buena
29 (caso 1 de este reporte)	Primigesta, 22 años	9 semanas	Dolor abdominal, fiebre, ictericia, tumor en hipocondrio derecho	Tipo I, 20 × 11 cm	AHY a las 11 SDG	Aborto 11 SDG		Mala; sepsis abdominal y muerte/aborto
30 (caso 2 de este reporte)	Secundigesta, 31 años	22 semanas	Dolor abdominal, fiebre, ictericia	Tipo I, 25 × 12 cm		Cesárea 26 SDG	AHY 3 semanas después	Mala; perforación gástrica y muerte/mala
31 (caso 3 de este reporte)	Primigesta, 22 años	20 semanas	Dolor abdominal	Tipo I, 6 × 4 cm		Parto a término	AHY un mes después	Buena/buena

AHY: anastomosis hepaticoyunal; CPRE: colangiopancreatografía retrógrada endoscópica; SDG: semanas de gestación; US: ultrasonido.

El tratamiento en las embarazadas debe ser conservador en los casos en que los quistes son asintomáticos^{1,3,14,19}. Fueron tratadas conservadoramente 15 pacientes. 9 de estas pacientes (60%) presentaron resolución del embarazo antes de la semana 36; posteriormente, 13 fueron reintervenidas para la resección del quiste con anastomosis hepaticoyeyunal, y a 2 pacientes se les realizó anastomosis cistoduodenal y cistoyeyunal, respectivamente. Una de las pacientes (caso 2 del presente reporte) falleció durante el postoperatorio tardío. La mortalidad reportada con este tratamiento, es del 7%.

En los casos sintomáticos que no responden al tratamiento con antibióticos debe realizarse la descompresión del quiste por vía percutánea transhepática, endoscópica o quirúrgica^{3,5,8,14}. En estas pacientes se realizaron 9 drenajes, 5 percutáneos, 3 quirúrgicos con colocación de sondas (sonda en T en 2 casos y otro con colecistostomía) y colangiopancreatografía retrógrada endoscópica en un caso. La evolución posterior al drenaje fue buena en 7 pacientes (en 5 casos llegando a la resolución del embarazo en la semana 36 o posterior), y en 2 casos buena para la madre pero con pérdida del producto (ambos en pacientes intervenidas quirúrgicamente con colocación de sonda en T por rotura de quiste y colangitis grave, respectivamente); ninguna paciente de este grupo falleció. En 7 pacientes fue realizada posteriormente a la resolución del embarazo la resección del quiste con anastomosis hepaticoyeyunal, cistoyeyunal en otra, y en una paciente no se reportó ningún otro tratamiento quirúrgico posterior.

El tratamiento definitivo es quirúrgico, por lo que el momento de decisión quirúrgica debe tomar en cuenta el riesgo quirúrgico del binomio y las complicaciones de la misma enfermedad. De ser posible, el tratamiento quirúrgico debe realizarse hasta el segundo trimestre, ya que la cirugía conlleva un riesgo alto de morbimortalidad en embarazadas^{2,12,18}. Se justifica la cirugía en el primer trimestre cuando la vida de la madre está amenazada, y durante el tercer trimestre la inducción del parto o realizar cesárea cuando exista una adecuada madurez fetal^{3,9}. En 7 pacientes se realizó tratamiento quirúrgico definitivo durante el embarazo. En 5 casos (71%) la evolución fue buena tanto para la madre como para el producto, siendo a término en todos los casos. En 2 casos (28%) la evolución fue mala, con muerte materna secundaria a complicaciones de la cirugía.

La cirugía definitiva debe basarse en la clasificación del quiste y de las condiciones generales del paciente. La cirugía de preferencia es la anastomosis hepaticoyeyunal en Y de Roux por la menor incidencia de colangitis y reintervención quirúrgica. La resección del quiste es ampliamente aceptada para los tipos I, II y IV. Los quistes tipo III requieren de drenaje quirúrgico o la realización generalmente por vía endoscópica con esfinterotomía. Para los tipos IV aún es controversial, siendo las opciones la resección únicamente del quiste extrahepático o realizar resección total del quiste con hepatectomía. En los quistes tipo V algunos autores recomiendan la resección hepática. La resección es recomendada sobre la derivación del quiste por la mayor incidencia de carcinoma de colédoco en el remanente del quiste^{2,3,18}. En uno de los casos en que se realizó este procedimiento se desarrolló un carcinoma a los 10 años de seguimiento.

Conclusiones

El quiste de colédoco es una enfermedad rara pero que puede ser vista en pacientes durante el embarazo. El éxito en el pronóstico de las pacientes embarazadas se basa: en el momento del diagnóstico de la enfermedad, las condiciones generales de la paciente, la evolución clínica durante su vigilancia y el momento de realizar el tratamiento definitivo. La paciente debe ser referida a unidades especializadas para su manejo integral. En pacientes asintomáticas el tratamiento conservador está indicado. En aquellas con colangitis, el tratamiento con antibiótico y en caso necesario la descompresión de la vía biliar por vía percutánea transhepática o colangiopancreatografía retrógrada endoscópica, que es una forma temporal de tratamiento. El procedimiento definitivo (resección con anastomosis hepaticoyeyunal) debe basarse en: las condiciones generales de la paciente, el apoyo de auxiliares de diagnóstico y la experiencia quirúrgica por ser pacientes con alto riesgo de morbimortalidad.

Conflicto de intereses

Los autores declaran no tener ningún conflicto de intereses.

Bibliografía

1. Angel JL, Knuppel RA, Trabin J. Choledochal cyst complicating a twin gestation. *South Med J*. 1985;78:463–6.
2. Nassar AH, Chakhtoura N, Martin D, Parra-Davila E, Sleeman D. Choledochal cysts diagnosed in pregnancy: A case report and review of treatment options. *J Matern Fetal Med*. 2001;10:363–5.
3. Wu DQ, Zheng LX, Wang QS, Tan WH, Hu SJ, Li PL. Choledochal cysts in pregnancy: Case management and literature review. *World J Gastroenterol*. 2004;10:3065–9.
4. Gmijović D, Stojanović M, Radojković M, Jeremić L, Širić Z. Complicated choledochal cyst in pregnancy. *Facta Univ Ser Med Biol*. 2006;13:90–3.
5. Prochazka R, Ojeda M, Cedron H, Vila S, Piscocoy A, de los Rios R, et al. Quiste de colédoco en la gestación y puerperio: reporte de dos casos y revisión de la literatura. *Rev Gastroenterol Peru*. 2007;27:79–84.
6. Martínez-Ordaz JL, Niño-Solís J. Quistes de colédoco en adultos. *Cir Cir*. 2010;78:61–6.
7. Fok WY, Yip SK, Leung TN, Leung KF, Chui AK. Large choledochal cyst present through 2 pregnancies. A case report. *J Reprod Med*. 2003;48:482–4.
8. Nasu K, Matsuki S, Kawano Y, Miyakawa I, Nakashima K, Anai H. Choledochal cyst diagnosed and conservatively treated during pregnancy. *Am J Perinatol*. 2004;21:463–8.
9. Jabbour N, Brenner M, Gagandeep S, Lin A, Genyk Y, Selby R, et al. Major hepatobiliary surgery during pregnancy: Safety and timing. *Am Surg*. 2005;71:354–8.
10. Beattie GJ, Keay S, Muir BB, Boddy K. Acute pancreatitis with pseudocyst formation complicating pregnancy in a patient with a co-existent choledochal cyst. *Br J Obstet Gynaecol*. 1993;100:957–9.
11. Diamond T, Panesar KJ. Biliary peritonitis due to choledochal cyst presenting in late pregnancy. *Ulster Med J*. 1986;55:190–2.
12. Hewitt PM, Krige JE, Bornman PC, Terblanche J. Choledochal cyst in pregnancy: A therapeutic dilemma. *J Am Coll Surg*. 1995;181:237–40.

13. Wig JD, Goenka MK, Chawla YK, Nagi B. Cholangitis secondary to choledochal cyst in pregnancy and puerperium. *J Clin Gastroenterol.* 1997;25:489-91.
14. Binstock M, Sondak VK, Herd J, Reimnitz C, Lindsay K, Brinkman C, et al. Adenocarcinoma in a choledochal cyst during pregnancy: A case report and guidelines for management. *Surgery.* 1988;103:588-92.
15. Wu YK, Chang YJ, Margarat Lee YT, Chen HT, Huang SM, Lee MC, et al. Choledochal cyst in pregnancy - Report of two cases. *Tzu Chi Med J.* 2005;17:261-3.
16. Conway WC, Campos GM, Gagandeep S. Choledochal cyst during pregnancy: The patient's first pregnancy was complicated by a congenital anomaly. *Am J Obstet Gynecol.* 2009;200:588, e1-L8800.e.
17. Hurtado Díaz JL, Betancourt Carmona R, García Chávez JC. Quiste de colédoco: Informe de dos pacientes. *Cir Gen.* 1997;19:135-8.
18. Aszodi A, Ponsky JL, Kiwi R, Parulekar SG. Choledochal cyst in a pregnant adult. *Am J Gastroenterol.* 1990;85:1048-9.
19. Shanley DJ, Gagliardi JA, Daum-Kowalski R. Choledochal cyst complicating pregnancy: Antepartum diagnosis with MRI. *Abdom Imaging.* 1994;19:61-3.
20. Arce-Sánchez H, Gallardo-Angulo E, Lizárraga-López JA, Tamayo de la Cuesta JL, Inzunza-González A, Sainz Calderón H. Quiste gigante de colédoco y embarazo. *Arch Salud Sin.* 2009;3:65-7.
21. Son HJ, Paik SW, Rhee PL, Kim JJ, Koh KC, Rhee JC. Acute pancreatitis complicating pregnancy in a patient with co-existing choledochal cyst. *Korean J Intern Med.* 1997;12:105-8.