

HISTORIA Y HUMANIDADES

Evaluación tomográfica multicorte de momias egipcias en Buenos Aires



Egyptian mums in Buenos Aires: Mutislice tomographic evaluation

S. Lesyk^{a,b,c,*} y F. Abramzon^{c,d,e}

^a Diagnóstico Médico, Buenos Aires, Argentina

^b Facultad de Medicina, Universidad del Salvador, Buenos Aires, Argentina

^c Facultad de Medicina, Universidad de Buenos Aires, Argentina

^d Servicio de Diagnóstico por Imágenes, Sistema de Salud Malvinas Argentinas, Buenos Aires, Argentina

^e Hospital Municipal de Trauma y Emergentología Dr. Federico Abete, Malvinas Argentinas, Buenos Aires, Argentina

Recibido el 9 de junio de 2014; aceptado el 14 de julio de 2014

Disponible en Internet el 14 de agosto de 2014

El concepto de momia incluye todo cuerpo humano o animal que, al morir, logra detener el proceso de la cadaverina, ya sea por métodos naturales y/o artificiales. Las primeras momias egipcias fueron enterradas en arena, en los calurosos desiertos al oeste del río Nilo, a una profundidad de tres codos egipcios (-0,52 cm cada uno). Una prueba de estas fantásticas preservaciones es la famosa momia de Guebelein que se halla en el Museo Británico¹.

Los cuerpos se disecaban totalmente en muy pocos días debido a que la arena caliente evaporaba todo tipo de fluidos, y por lo general eran desenterrados por chacales. Para los egipcios, estos animales de carroña reencarnaban en la figura del dios Anubis (una deidad bondadosa que llevaba el cadáver a la sala de embalsamamiento y, una vez terminada la etapa de momificación, acompañaba al alma del difunto a la Sala de las Dos Verdades para que ésta sea juzgada).

Con el propósito de evitar la destrucción de los cuerpos, los egipcios mejoraron la técnica edilicia de las tumbas con la creación de las mastabas, pero la máxima perfección la alcanzaron con el proceso de momificación. Los pasos para

la conservación de los cuerpos consistía en: 1.º quitar los órganos internos; 2.º sumergir el cuerpo en sales de natrón; 3.º untar el cuerpo con aceites; y 4.º vendar el cuerpo para llevarlo ante Osiris, el dios de la muerte. Esta divinidad, junto con Seth, encarna el primer fratricidio de la historia. Según la religión egipcia antigua, los hermanos se enfrentaron y Osiris fue descuartizado en 14 partes por Seth. Este episodio luego sería retomado por las religiones judeocristianas a través de la historia de Abel y Caín¹⁻³.

A la tercera etapa del embalsamamiento se debe la etimología de la palabra momia. Cuando Egipto se islamizó, comenzó a creerse que el color oscuro y casi negro de las momias se debía a que estaban preservadas con betún de Judea, una sustancia que en árabe se dice *mumen*. Si bien esto es una falacia (hoy en día se sabe que era uno de los siete aceites con que se untaban los cuerpos el responsable de la tinción), con el predominio árabe y luego por extensión, se empezó a llamar momia a todo cuerpo preservado, independientemente del método aplicado.

Los libros de Egiptología hacen hincapié en la complejidad de la técnica de momificación, aunque en realidad los egipcios simplemente quitaban los fluidos isotónicamente con el uso de la sal de natrón y, después de 40 días, la desecación era un hecho. No obstante, las incógnitas sobre

* Autor para correspondencia.

Correo electrónico: sonialesyk@gmail.com (S. Lesyk).




Figura 1 (a) Retrato de Dardo Rocha (1838-1921), fundador y rector de la Universidad de La Plata y gobernador de la provincia de Buenos Aires, entre otros cargos. (b) Fachada del Museo de Ciencias Naturales de la Ciudad de La Plata (Buenos Aires).

las momias se mantienen desde su descubrimiento y por diversos métodos del Diagnóstico por Imágenes se han querido responder algunas de las tantas preguntas que generan (p. ej. cómo momificaban, quiénes eran y/o qué enfermedades padecían).

El Museo de Ciencias Naturales de la Ciudad de la Plata (Buenos Aires, Argentina) cuenta con una colección de momias que fue adquirida por el fundador de la ciudad, Dardo Rocha (1838-1921), en el Museo de Boulaq (actual Museo de El Cairo, Egipto), a través de una donación, al poco tiempo de la apertura al público del Museo de La Plata en 1888 (fig. 1). Se cree, en consonancia con el inventario conservado en el Museo Dardo Rocha, que Tadimentet (momia femenina adulta), Herwodj (momia masculina adulta) y el paquete funerario, exhibidos en la sala, provienen de Saqqara, una de las necrópolis de la ciudad de Menfis, capital de Egipto durante el período tardío⁴. Su antigüedad data de esta época (664-323 A. c.), iniciada con la llegada del primer faraón de la dinastía XXVI, mientras que sus ataúdes se remontan, según la confirmación por carbono-14 (C14), a las últimas décadas del gobierno independiente egipcio (hacia el siglo V-IV a. C.). Los ejemplares no pertenecían a la élite (p. ej. carecían de títulos administrativos o religiosos), pero las familias pudieron solventar los costos del proceso de momificación (el más económico según Heródoto para el caso de Tadimentet) y del ataúd (sencillo, en el caso de Herwodj).⁴

En el año 1980 el Dr. González Toledo estudió la colección a través de un examen radiológico y otro con tomografía axial computada, teniendo que quitar las tapas de los ataúdes por las características del equipamiento de la época. En sus conclusiones, publicadas en el Instituto de Comunicación Oriental de Francia⁵, menciona la existencia de amuletos y escarabajos entre los vendajes, pero estos no fueron visualizados en el segundo estudio tomográfico.

Además de las momias, en la sala egipcia del Museo de la Ciudad de la Plata se exhiben dos estelas funerarias, cerámicas y cuatro *ushebtis* (figuras funerarias que probablemente correspondan a las mencionadas en el estudio tomográfico del Dr. González Toledo) (fig. 2).

En abril del año 2010 estas momias fueron llevadas al Hospital Federico Abete de la localidad de Malvinas



Figura 2 Sarcófago de Tadimentet, junto con cuatro figuras funerarias (Museo de Ciencias Naturales de la Ciudad de la Plata).

Argentinas (Buenos Aires), en el marco de un programa de colaboración entre el Museo de Ciencias Naturales de La Plata y la Secretaría de Salud del municipio, con el objetivo de hacer un examen tomográfico no invasivo. Se las embolsó cuidadosamente y fueron trasladadas en un camión acondicionado para disminuir riesgos de daños por vibraciones y golpes, un domingo a fin de aprovechar la mengua de pacientes que tiene la institución en ese día (fig. 3).

Una vez en el establecimiento, se les realizaron barridos tomográficos con un tomógrafo multislice de 64 filas de detectores (Aquilion 64, Toshiba, Japón). De esta manera, las momias pudieron ser examinadas sin necesidad de retirar el embalaje protector de los ataúdes y sin exponerlas al medio ambiente. Luego de hacer los estudios (que duraron aproximadamente 35 minutos en total), fueron devueltas al museo por el mismo medio.

El posprocesamiento de las imágenes y el análisis de los resultados duraron varios meses y estuvieron a cargo de un equipo multidisciplinario de trabajo, coordinado por el Dr. Fernando Abramzon (Jefe del Servicio de Diagnóstico por Imágenes del Hospital Federico Abete) y el Dr. Héctor Pucciarelli (Jefe de la División Antropológica del Museo de La Plata). La investigación imagenológica se llevó a cabo en una estación de trabajo (Vitrea 2, Vital, EE.UU.) e incluyeron

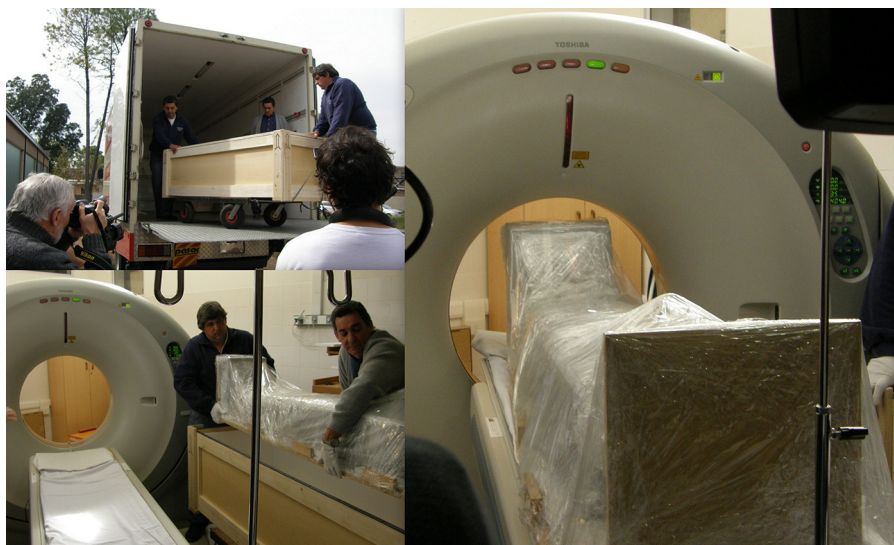

Figura 3 Traslado de las momias al Hospital Federico Abete. Se llevaron cuidadosamente embaladas en cajas cerradas y el traslado de la momia a la camilla del tomógrafo multicorte se hizo con el embalaje cerrado.

dosimetrías, mediciones antropométricas, reconstrucciones multiplanares y tridimensionales de diversas áreas y estructuras, y navegaciones endocavitarias. Además, se utilizaron reconstrucciones con protocolo dental en las regiones maxilares.

Si bien historiadores como Estrabón o Diodoro se acercaron a la cultura egipcia a fin de comprender los procesos de momificación, Heródoto es la única fuente disponible de la época a través del libro II de su obra *Historias*. Al respecto, menciona tres técnicas diferentes (dos de las cuales coinciden con los hallazgos obtenidos en nuestro estudio)^{4,6}.

Los órganos eviscerados eran alojados en los vasos canópicos (identificados, a su vez, con los cuatro hijos de Horus). Cada vaso estaba protegido por una deidad y era colocado en un punto cardinal, alojando una determinada viscera. Así, se ponían los pulmones al Norte, el hígado al Sur, el estómago al Este y los intestinos al Oeste (todos en sus respectivos vasos canopes) (fig. 4). Los órganos retroperitoneales y pelvianos permanecían en sus ubicaciones¹⁻⁴.



Figura 4 Los cuatro vasos canopes de la dinastía XIX, exhibidos en el Museo de Berlín.

Momificación de Herwodj

El ataúd que contiene a la momia masculina perdió casi todas las inscripciones (realizadas con pintura blanca sobre una superficie de resina negra). No obstante, aún puede leerse el nombre de su ocupante: Herwodj ("Horus está floreciente"). Este era un individuo de sexo masculino de aproximadamente 50 años de edad.^{4,5}

A diferencia de las primeras máscaras funerarias (que se hacían de piedra) y de las reales (que eran de oro y a menudo se adornaban con piedras semipreciosas), en este sarcófago hay una de madera (fig. 5). Todas se hacían a partir de moldes faciales de yeso.

El método de momificación de Herwodj corresponde al primero que describe Heródoto. Por un lado, se le realizaba al cadáver una craneotomía transnasal. Esta consistía en la introducción de una varilla en una de las fosas nasales (generalmente la izquierda), forzándola hacia arriba a través de los huesos del cráneo, para poder penetrar en los senos etmoidales, alcanzar la cavidad craneal y finalmente extraer por drenaje la masa encefálica del cerebro en estado semilíquido (gracias a la gravedad). En el estudio, se reconoció persistencia de tentorio y restos meníngeos⁴⁻⁹ (fig. 6).

Por otro lado, la cavidad ocular era rellenada con pequeños rollos de lino y ojos artificiales de cera (fig. 7). Estos, así como los de fayenza u obsidiana, eran menos frecuentes durante este período.

La evisceración se llevaba a cabo por una incisión en el abdomen, a nivel de la fosa ilíaca izquierda, y luego se vaciaban las cavidades torácica y abdominal. El cadáver era recubierto en natrón por 70 días y los restos de vísceras, revestidos con lino y resina, eran introducidos nuevamente dentro del cadáver (los pulmones, el intestino, el hígado y el estómago se ponían en sus respectivos vasos canópicos)^{1,2,4-6,8,10} (figs. 8a y 8b). Además de los paquetes viscerales, también se rellenaba el cuerpo con lino, fango, arcilla o arena (fig. 8c), y en el caso del pene, en

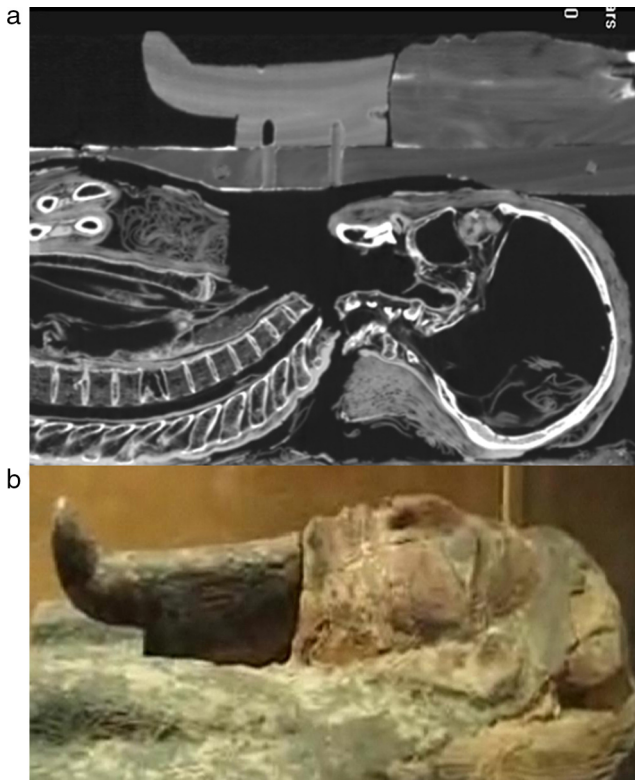


Figura 5 (a) Vista sagital de Herwodj, a nivel de la región maxilofacial, con máscara facial de madera en la misma ubicación. (b) Fotografía de la máscara facial del ataúd de la misma momia.

tanto se consumía por el natrón, era reemplazado con un sustituto artificial (probablemente madera y lino)^{3,4,6,11-13} (fig. 9).

Una vez momificado, el cuerpo era envuelto de forma concéntrica y regular con tiras de lino. En primer lugar se vendaban las extremidades separadas (en Herwodj, se aplicó

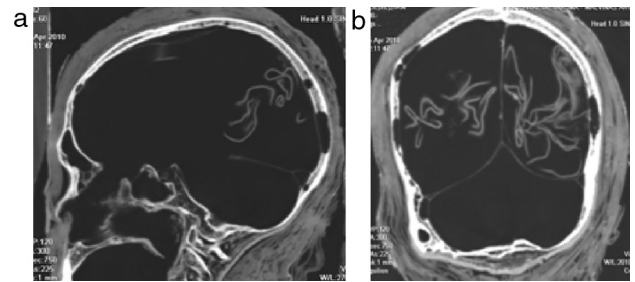


Figura 6 (a) Vista sagital de la calota craneana con solución de continuidad a nivel esfenoidal. Se evidencian restos meníngeos. (b) Vista coronal muestra el tentorio y restos meníngeos.

lino adicional en la parte dorsal del cuello y en las zonas abdominales), los brazos se cruzaban sobre el pecho (el derecho sobre el izquierdo) (fig. 10) y después se procedía a vendar todo el cuerpo, recubriéndolo con resina y envolviéndolo en un sudario (fig. 11), para finalmente depositarlo en el ataúd.

En el análisis tomográfico, se identificaron lesiones osteolíticas en sacabocado a nivel de la calota craneana y el macizo facial, y un acuñaamiento anterior de la 7.^a vértebra dorsal. Estos hallazgos eran compatibles con mieloma múltiple^{4,5} (fig. 12). A su vez, se constató una fractura con desplazamiento cervical *post mortem*, así como también tibia astragalinas en ambas mortajas.

Momificación de Tadimentet

La momificación de Tadimentet corresponde al segundo método descrito por Heródoto. El ataúd, que contiene a esta mujer de entre 30 o 40 años de edad, conserva tres inscripciones con una fórmula estereotipada de ofrendas a nombre de: Tadimentet ("la que Mentet dio": en referencia a una diosa felina sobre la que hay escasa documentación), hija de Horhotep ("Horus está satisfecho") y a una "señora

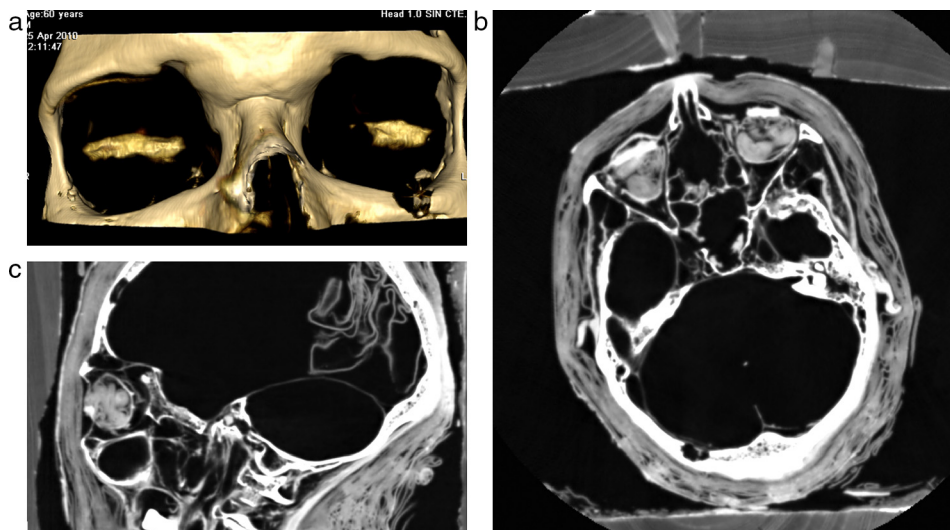


Figura 7 (a) Reconstrucción ósea tridimensional de la región orbitaria, en vista coronal, con presencia de ojos artificiales. (b) Vista axial de la cavidad ocular rellena de rollos de lino y prótesis de cera. (c) Vista sagital de la cavidad ocular rellena de rollos de lino y prótesis de cera. Nótese la persistencia del tentorio.

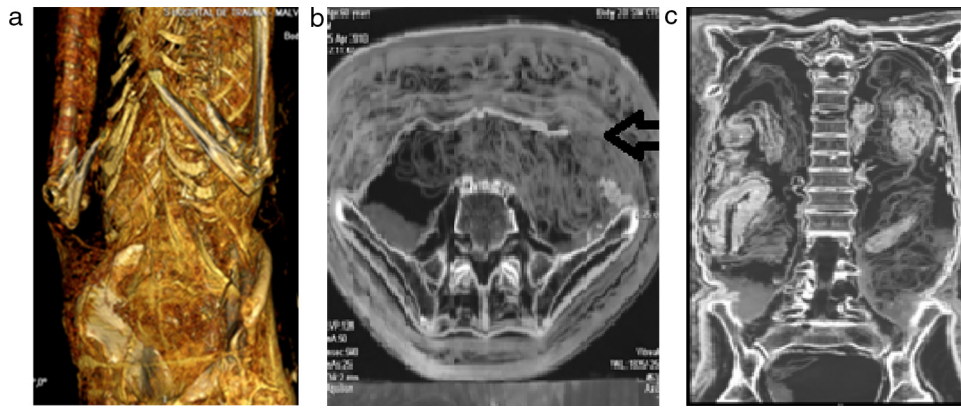


Figura 8 (a) Reconstrucción tridimensional, vista coronal: se evidencia una cicatriz de incisión a nivel de la fosa iliaca izquierda. (b) Corte axial: existe solución de continuidad en la pared abdominal (flecha). (c) Corte coronal: muestra los paquetes de relleno en el tórax y el abdomen.

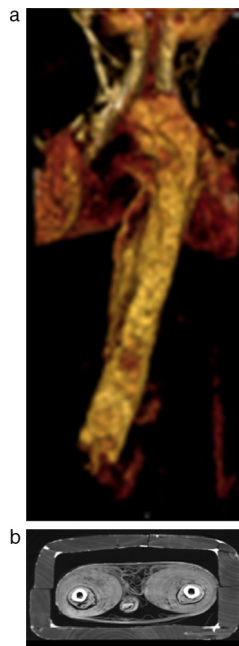

Figura 9 (a) Reconstrucción tridimensional del pene hecho de madera y lino. (b) Corte axial a nivel de los miembros inferiores permite ver la de prótesis peneana medial.

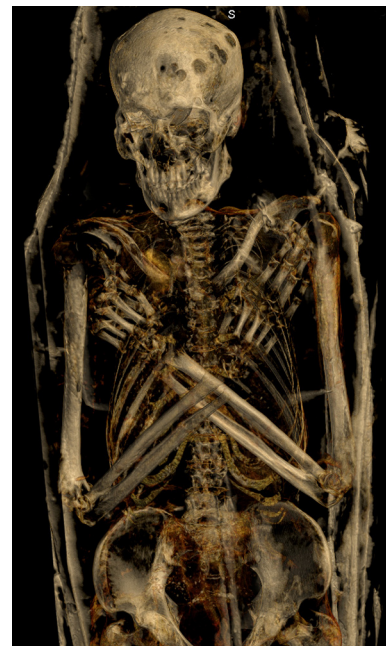

Figura 10 Reconstrucción tridimensional con ventana ósea de la momia masculina: se observan los brazos cruzados sobre el pecho (posición de Osiris) y múltiples lesiones líticas en la calota.

de la casa”, cuyo nombre resulta ilegible.⁴ Según el análisis de las vendas con C14, su muerte ocurrió en el 378 a. C.⁴

En este caso, el cerebro fue extraído por la nariz. Su hueso etmoides está fracturado a través de la narina derecha y no se visualizan restos de cerebro. El cráneo se rellenó con una sustancia resinosa que solidificó en dos capas, permitiendo ver claramente sus diferentes densidades^{6,7}. Además, se encontró resina en el canal vertebral y restos de meninges, por lo que se corrobora que esta fue vertida y luego el cuerpo permaneció en posición supina. En el momento que se echó este relleno, es posible que el cráneo tuviese una inclinación izquierda (fig. 13)^{4,6,9,11,12}.

Otra diferencia con el método anterior reside en la ausencia de substitutos oculares. Además, el escáner dental realizado mostró indemnidad de las piezas dentarias (fig. 14)^{4,7,9,11}.

Según indica Heródoto, la técnica utilizada en Tadimnet habría sido más económica que la de Herwodj. En su obra, menciona que los embalsamadores introducían una sustancia de licuefacción por el ano, rellenando el vientre sin tener que hacer ninguna incisión. Luego, seguramente con un tapón rectal, evitaban la fuga del líquido y la momia era recubierta en natrón, al igual que en el método anterior. Pasados los 70 días correspondientes, se extraía la sustancia y, con ella, salían arrastradas las vísceras disueltas (fig. 15)^{4,10}. Aquellas que no se que no se diluían con

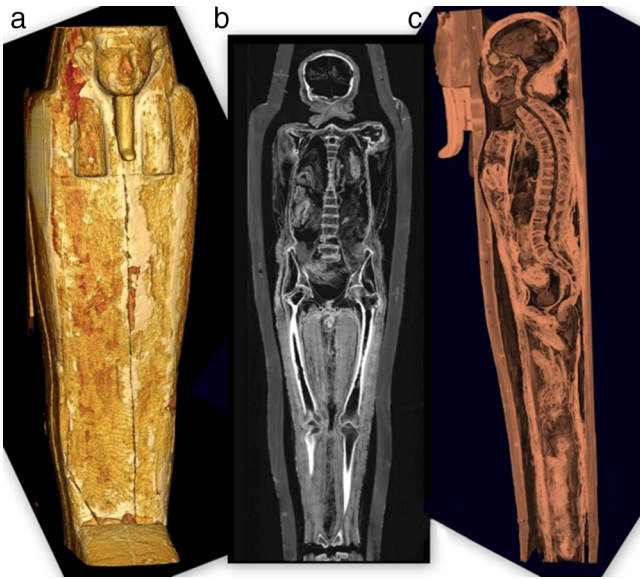


Figura 11 (a) Reconstrucción tridimensional del ataúd en vista coronal. (b) Tomografía computada multicorte, plano coronal, muestra a la momia dentro de su ataúd. (c) Vista sagital tridimensional con ventana ósea del esqueleto y el ataúd.

este enema, eran reintroducidas en la cavidad abdominal a través del ano y luego se ponía un tapón rectal.

Para posibilitar este mecanismo de evisceración, la sustancia que se introducía era un destilado de resina de coníferas (como la trementina). Al respecto, Heródoto menciona el aceite de cedro, pero lo cierto es que no podemos precisar el tipo de conífera (esto es, si era aceite de cedro o de enebro)^{1,2,4,10,12}.

En esta momia, tanto el esternón como ambos hemipubis estaban desarticulados, probablemente por la presión ejercida durante la extracción de los fluidos. Además, en la zona abdominal y pelviana se encontró un relleno de textura granular (fig. 16) y en el hemitórax izquierdo, paquetes de lino (probablemente con componente visceral) recubiertos de sustancia resinosa⁸. Se obtuvieron imágenes de

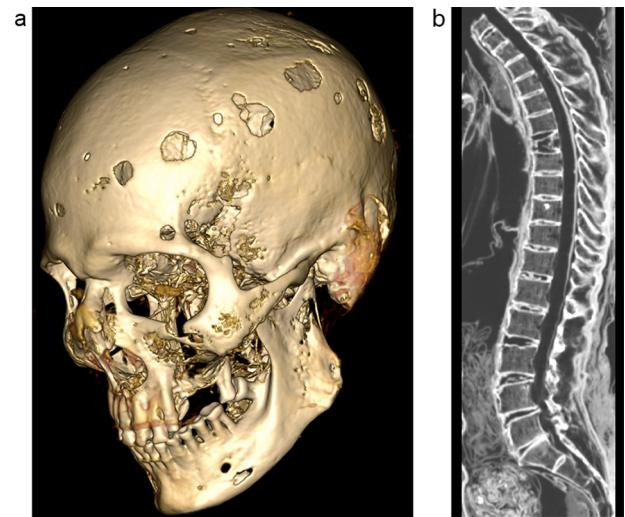


Figura 12 (a) Reconstrucción ósea tridimensional de la calota y el maxilar, vista parasagital, evidencia múltiples lesiones líticas. (b) Vista sagital de la columna dorsolumbar con ventana ósea muestra acunamiento anterior de la 7.ª vértebra dorsal.

endoscopia virtual en la cavidad torácica y el canal espinal (fig. 17)^{4,10,13}.

Tal como se pudo constatar, el cadáver fue recubierto con resina y luego envuelto, regular y concéntricamente, con vendas de lino. Al igual que en la momia masculina, primero se vendó cada miembro de forma individual y luego todo el cuerpo en conjunto. En este caso, había una cantidad adicional de lino en el dorso del cuello y en la zona torácica. Entre los vendajes y en la parte externa de los mismos, había sustancia resinosa y, sobre ellos, se halló un sudario sostenido con pocas vendas.⁴ No se identificaron estatuillas ni amuletos.

A diferencia de los miembros superiores de Herwodj (en posición de Osiris), el brazo izquierdo de Tadimentet se encontraba flexionado sobre el hombro derecho, mientras que su brazo derecho estaba estirado sobre la pelvis

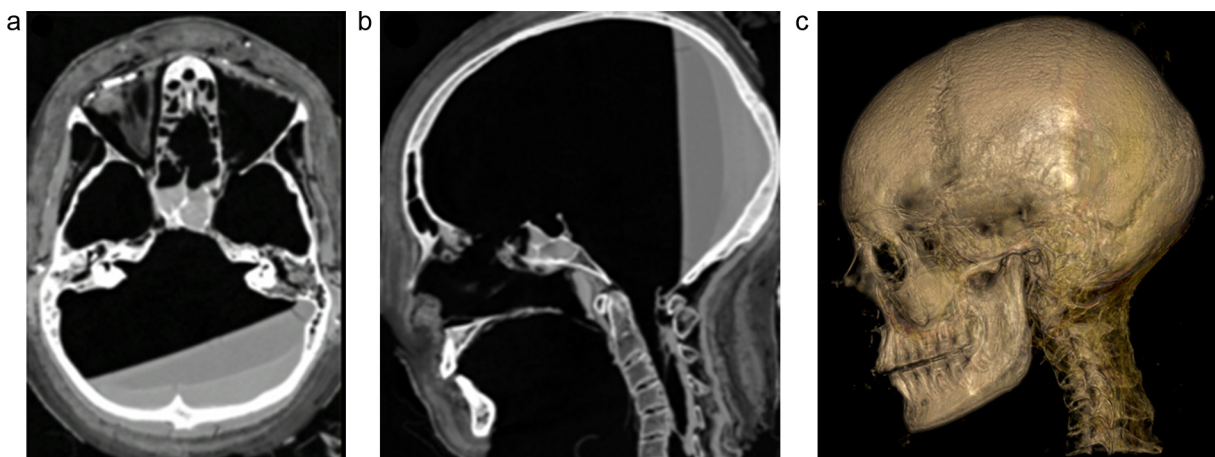

Figura 13 (a) Vista axial de la calota con niveles líquidos de dos densidades, a la izquierda solidificados (material de licuefacción). (b) Vista sagital: dos niveles líquidos en la región occipital, evidencia de solución de continuidad transesfenoidal y taponaje en la fosa nasal. (c) Reconstrucción ósea tridimensional de la calota y el maxilar en vista sagital.

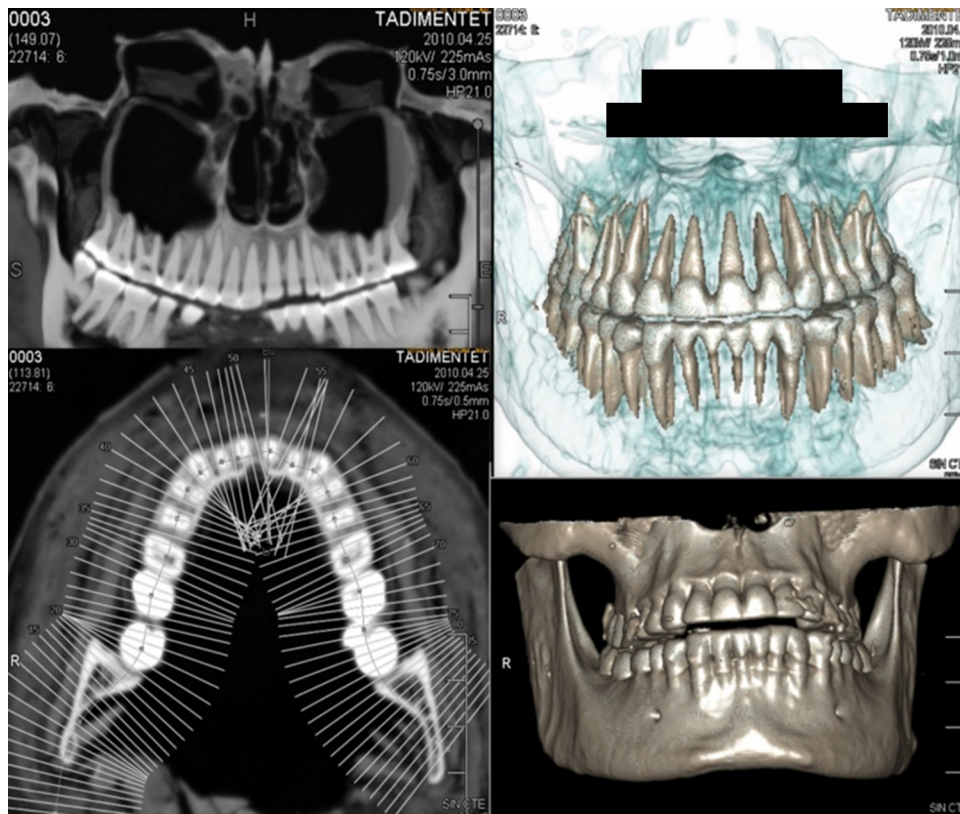


Figura 14 Examen con protocolo escáner dental y reconstrucción tridimensional de ambos maxilares de la momia femenina: hay indemnidad de las piezas y raíces dentales.

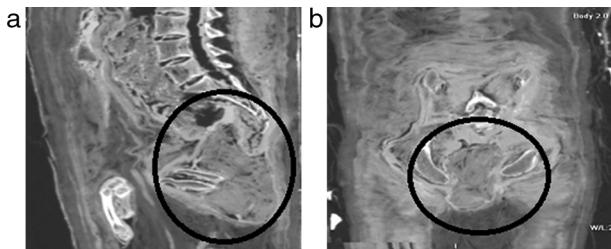


Figura 15 Cortes (a) sagital y (b) coronal de la región pelviana muestran el taponaje rectal (círculos).

(fig. 18)^{1,2,4,5,10,14-16}. Estas distinciones ayudan a establecer épocas, ya que la posición de los brazos cruzados sobre el tórax de la momia masculina corresponde al período de transición entre las dinastías XVII y XVIII, a la vez que la disposición de los brazos ubicados al costado y las manos cubriendo los genitales pertenece a una etapa anterior. A partir de la dinastía XIX, los brazos siguen cruzados sobre el pecho, pero con las palmas de las manos abiertas; y desde la dinastía XXI, las manos se ponen en forma vertical junto a la cadera.

Paquete funerario

La “pequeña momia” se trata, en realidad, de una “momia defectuosa”, ya que tiene el cuerpo deteriorado o solo hay partes restauradas de él (esto se hacía así para que el difunto no se viese privado de su momia).⁴ Está datada

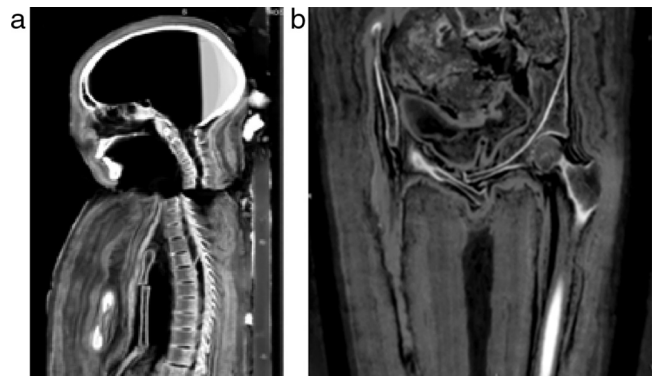

Figura 16 Tomografía computada multicorte. (a) Vista sagital: desarticulación del esternón y desalineación de la columna cervical. (b) Vista coronal de la región pelviana con cabalgamiento de los huesos pubianos.

entre fines de la época ptolemaica tardía y la época romana temprana (siglos I a. C. y I d. C.), según lo establecido por Dardo Rocha en la *Guía* de 1927, y consta de un cráneo envuelto en vendas de lino al que se le agregó un cuerpo artificial, hecho del mismo material y paneles de cartonaje (fig. 19).

El cráneo no presentó signos de momificación, tenía ausencia parcial del hueso occipital a nivel del foramen magno y carecía del maxilar inferior. Fue envuelto independientemente del cuerpo y luego se unificó todo por medio de las vendas de lino. En las imágenes,

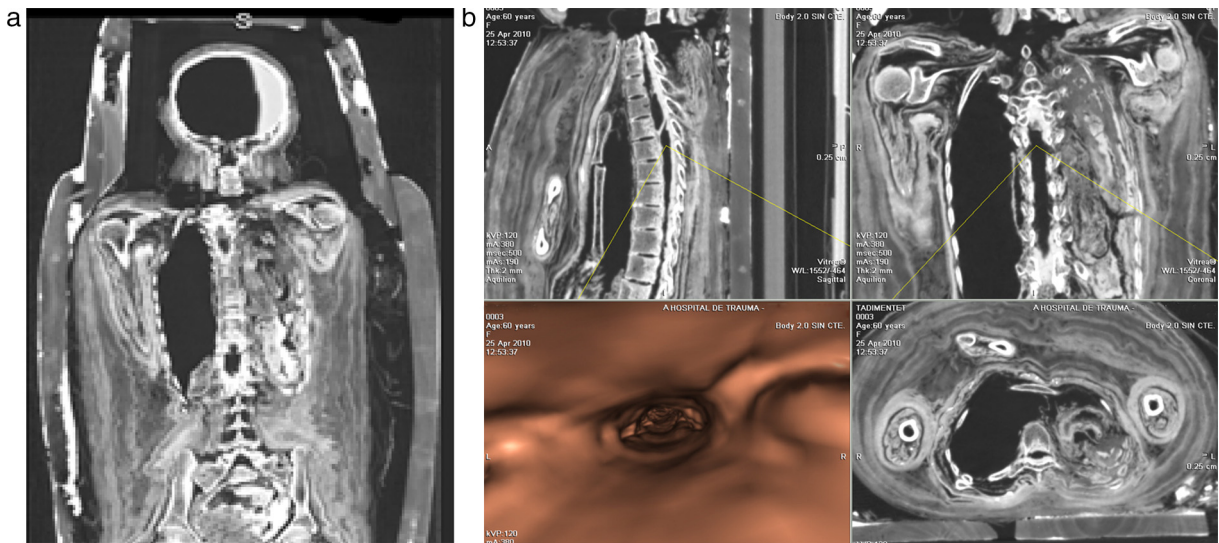


Figura 17 (a) Tomografía computada multicorte, vista coronal, evidencia la ocupación del hemitórax izquierdo y la presencia del líquido de licuefacción en la calota (vinculado probablemente a la posición en decúbito lateral, utilizada durante el proceso de momificación). (b) Endoscopia virtual en el canal espinal: vistas sagital, coronal y axial.



Figura 18 Reconstrucción tridimensional, vista coronal, de la momia femenina dentro de su ataúd: se evidencia la posición de los brazos y los restos de cartonaje.

se reconocieron diversas densidades a nivel del armado del cuerpo, relacionadas presumiblemente con restos vegetales¹ (fig. 20).

Los motivos por los cuales tomaron un cráneo que probablemente nunca había sido tratado y le restauraron el cuerpo de esa forma tan cuidadosa y costosa es un interrogante. Es posible que el destino del difunto fuese especial para quienes hicieron esto, o bien que el cráneo haya formado parte de la recuperación de un pariente perdido (en el campo de batalla, por ejemplo). También puede responder a la restauración de una tumba saqueada o,

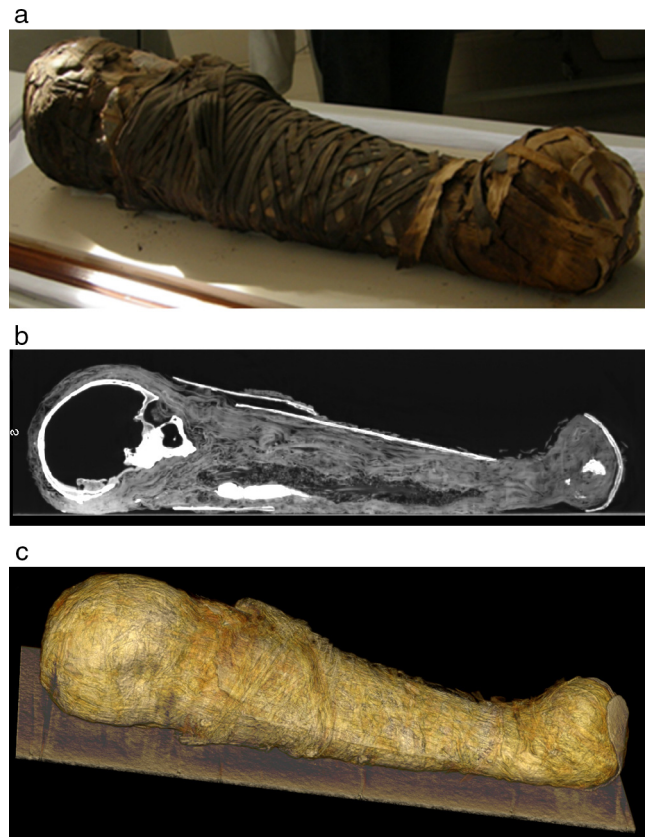


Figura 19 (a) Fotografía del paquete funerario desprovisto de ataúd. (b) Tomografía computada multicorte, vista sagital: muestra la calota y el cuerpo artificial denso que, por medios de los vendajes de lino, adopta la forma del cuerpo. (c) Reconstrucción tridimensional del paquete funerario.

incluso, a una muerte en circunstancias consideradas especiales. Sobre esto, Heródoto cuenta que los cuerpos de las personas que eran devoradas por los cocodrilos o que morían ahogadas en el Nilo eran considerados sagrados. Los

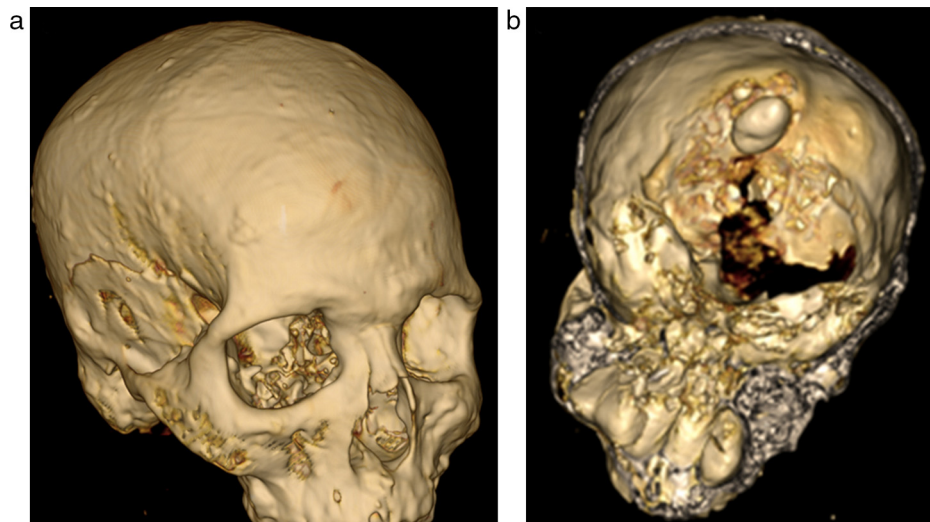


Figura 20 (a y b) Reconstrucciones óseas tridimensionales del cráneo del paquete funerario: se observa ausencia occipital parcial y material denso irregular dentro de la calota.

habitantes de la ciudad donde aparecía el cadáver eran los encargados de realizar la momificación y los sacerdotes del dios Nilo lo enterraban, sin la intervención de familiares o amigos.

En Latinoamérica las experiencias publicadas sobre exámenes imagenológicos de momias son la de los niños del cerro El Plomo⁸ (Chile), las de Chinchorros¹⁰ (Chile) y la del Dr. Previgliano y equipo en la provincia de Salta (Argentina), basada en el estudio de los cuerpos de tres niños incas^{14,16-19}. De todos modos, en este último caso los hallazgos presentan grandes diferencias, debido a que son momias preservadas de forma natural con la mayoría de sus órganos.

Conclusión

El estudio de objetos de origen biológico, como lo son las momias egipcias, debe llevarse a cabo con el máximo de recaudos. Gracias a la tecnología disponible, hoy en día esto puede hacerse sin causar invasiones ni producir lesiones. En nuestro caso, la autopsia virtual que se hizo brindó valiosa información arqueológica y sociológica, con resultados comparables a los del resto del mundo.

Conflicto de intereses

Los autores declaran no tener ningún conflicto de intereses.

Agradecimiento

A la Lic. Amalia Frontini por compartir generosamente sus conocimientos egipológicos.

Bibliografía

- Isherwood I, Hart C. The radiological examination. En: David AR, Tapp E, editores. *The mummy's tale*. Londres: Michael O'Mara; 1996.
- Dawson WR, Uphill E. *Who Was Who in Egyptology*. Londres: Egypt Exploration Society; 1972.
- Palao Pons P. *Las momias del mundo*. Madrid: Edimat; 2007.
- Santos DM, Daizo BB, Lesyk S, Abramzon F, Pucciarelli H. Prácticas funerarias del antiguo Egipto. *Revista Museo*. 2011;(25):56-65.
- Gonzalez Toledo E, Salceta S, Calandra H. Multiple myeloma in a mummy from the Hellenistic period studied with plain X rays and computed tomography. En: 1.st PPA Meeting in South America; 2005 Jul 27-29. 2005. p. 37-8.
- Hoffman H, Torres WE, Ernst RD. Paleoradiology: advanced CT in the evaluation of nine Egyptian mummies. *Radiographics*. 2002;22:337-85.
- Boyer RS, Rodin EA, Grey TC, Connolly RC. The skull and cervical spine radiographs of Tutankhamen: a critical appraisal. *AJNR Am J Neuroradiol*. 2003;24:1142-7.
- Domino D. Tomografía computada de la momia Pa-Ib devela sus secretos. *Diagnostico (en línea)*. 2010;19(206).
- Gupta R, Markowitz Y, Berman L, Chapman P. High-resolution imaging of an ancient Egyptian mummified head: new insights into the mummification process. *AJNR Am J Neuroradiol*. 2008;29:705-13.
- Marx M, D'Auria SH. CT examination of eleven Egyptian mummies. *Radiographics*. 1986;6:321-30.
- Baldock C, Hughes SW, Whittaker DK, Taylos J, Davis R, Spenser AJ, et al. 3-D reconstruction of an ancient Egyptian mummy using X- ray computer tomography. *J R Soc Med*. 1994;87:806-8.
- Chan SS, Elias JP, Hysell ME, Hallowell MJ. CT of a Ptolemaic period mummy from the ancient Egyptian City of Akhmim. *Radiographics*. 2008;28:2023-32.
- Notman DN, Tashjian J, Aufderheide AC, Cass OW, Shane 3rd OC, Berquist TH, et al. Modern imaging and endoscopic biopsy techniques in Egyptian mummies. *AJR Am J Roentgenol*. 1986;146:93-6.
- Jackowski C, Bolliger S, Thali MJ. Common and unexpected findings in mummies from ancient Egypt and South America as revealed by CT. *Radiographics*. 2008;28:1477-92.
- Wade AD, Garvin GJ, Hurnanen JH, Williams LL, Lawson B, Nelson AJ, et al. Scenes from the past: multidetector CT of Egyptian mummies of the Redpath Museum. *Radiographics*. 2012;32:1235-50.

16. Cesarani F, Martina MC, Ferraris A, Grilleto R, Boano R, Marchetti EF, et al. Whole-body three-dimensional multidetector CT of 13 Egyptian human mummies. *AJR Am J Roentgenol.* 2003;180:597–606.
17. Sanhueza A, Pérez L, Díaz J, Busel D, Castro M, Pierola A. Paleoradiología: estudio imagenológico del niño del cerro El Plomo. *Rev Chil Radiol.* 2005;11:184–90.
18. Previgliano CH, Ceruti C, Arias Aráoz F, Gonzalez Diez J, Reinhard J. Radiología en estudios arqueológicos de momias incas. *Rev Arg Radiol.* 2005;69:199–210.
19. Previgliano CH, Ceruti C, Arias Aráoz F, González Diez J. Radiologic evaluation of the Lullailaco mummies. *AJR Am J Roentgenol.* 2003;181:1473–9.