



SOCIEDAD  
COLOMBIANA  
DE CARDIOLOGÍA Y  
CIRUGÍA CARDIOVASCULAR

# Revista Colombiana de Cardiología

[www.elsevier.es/revcolcar](http://www.elsevier.es/revcolcar)



## CARDIOLOGÍA DEL ADULTO – PRESENTACIÓN DE CASOS

# Ruptura del *septum* ventricular como complicación de un evento coronario agudo

William J. Morales-Camacho<sup>a,\*</sup>, José M. Chilatra-Fonseca<sup>a</sup>, Jessica E. Plata-Ortiz<sup>a</sup>,  
Yisela P. Gómez-Mancilla<sup>a</sup>, Andrea N. Villabona-Suárez<sup>a</sup> y Sergio A. Villabona-Rosales<sup>a,b,c</sup>

<sup>a</sup> *Semillero de urgencias y trauma. Universidad Autónoma de Bucaramanga–UNAB, Bucaramanga, Colombia*

<sup>b</sup> *Fundación Oftalmológica de Santander–Clínica Carlos Ardila Lulle, FOSCAL, Bucaramanga, Colombia*

<sup>c</sup> *Universidad Autónoma de Bucaramanga–UNAB, Bucaramanga, Colombia*

Recibido el 3 de noviembre de 2015; aceptado el 21 de abril de 2016

### PALABRAS CLAVE

Defectos septales del corazón;  
Infarto agudo de miocardio;  
Factores de riesgo;  
Diagnóstico

**Resumen** La ruptura del septum ventricular (RSV) es una complicación mecánica infrecuente del infarto agudo de miocardio (IAM). Los principales factores de riesgo descritos son la edad avanzada, el género femenino, un primer episodio de IAM y la presencia de enfermedad coronaria. Se sospecha de esta patología cuando clínicamente se evidencia un deterioro inexplicable del estado hemodinámico posterior al infarto. Los estudios imagenológicos (ecocardiograma y Doppler color) ayudan a confirmar el diagnóstico de RSV. Respecto al manejo, la corrección quirúrgica continúa siendo el pilar del tratamiento, ya que posee menor mortalidad en comparación con el abordaje médico no quirúrgico. Se presentan dos casos de ruptura del septum ventricular; el primero corresponde a una paciente femenina adulta mayor, con múltiples comorbilidades, quien desarrolló un síndrome coronario agudo tipo infarto agudo de miocardio con elevación del segmento ST a nivel anteroseptal. Se le realizó angioplastia primaria con evidencia de ruptura del septum ventricular, que fue corregida mediante cirugía de forma temprana. Pasadas veinticuatro horas, presentó ruptura de la pared libre del ventrículo izquierdo, hecho que precipitó su deceso. El segundo caso es una paciente femenina adulta mayor, quien presentó síndrome coronario agudo tipo infarto agudo de miocardio sin elevación del ST en cara lateral. Siete días después se documentó la existencia de la ruptura del septum ventricular, la cual fue corregida de manera tardía, en el día octavo, sin complicaciones asociadas.

© 2016 Sociedad Colombiana de Cardiología y Cirugía Cardiovascular. Publicado por Elsevier España, S.L.U. Este es un artículo Open Access bajo la licencia CC BY-NC-ND (<http://creativecommons.org/s/by-nc-nd/4.0/>).

\* Autor para correspondencia.

Correo electrónico: [wmorales31@unab.edu.co](mailto:wmorales31@unab.edu.co) (W.J. Morales-Camacho).

<http://dx.doi.org/10.1016/j.rccar.2016.04.015>

0120-5633/© 2016 Sociedad Colombiana de Cardiología y Cirugía Cardiovascular. Publicado por Elsevier España, S.L.U. Este es un artículo Open Access bajo la licencia CC BY-NC-ND (<http://creativecommons.org/s/by-nc-nd/4.0/>).

Cómo citar este artículo: Morales-Camacho WJ, et al. Ruptura del *septum* ventricular como complicación de un evento coronario agudo. Rev Colomb Cardiol. 2016. <http://dx.doi.org/10.1016/j.rccar.2016.04.015>

## KEYWORDS

Heart septal defect;  
Acute myocardial  
infarction;  
Risk factors;  
Diagnosis

## Ventricular septal rupture complicating acute myocardial infarction

**Abstract** Ventricular septal rupture (VSR) is a rare mechanical complication of acute myocardial infarction (AMI). The main risk factors described are advanced age, female gender, a first episode of AMI and presence of coronary disease. There is suspicion for this condition when clinical evidence shows unexplained deterioration of hemodynamic status following infarction. Imaging studies (echocardiogram and colour Doppler) help confirm the diagnosis of ventricular septal rupture. Regarding management, surgical correction continues to be the mainstay of treatment, as it poses lower mortality in comparison to nonsurgical medical approach. Two cases of VSR are presented, the first one is a female adult patient with multiple comorbidities who developed an acute coronary syndrome of a acute myocardial infarction with an anteroseptal ST segment elevation. Primary angioplasty was performed that evidenced ventricular septal rupture, which was surgically corrected at an early stage. After 24 hours, patient showed left ventricular free wall rupture, which precipitated her death. Second case is a female old patient who presented acute acute coronary syndrome of a acute myocardial infarction without lateral ST segment elevation. Seven days later a ventricular septal rupture was documented, which was corrected at a later stage on the eighth day without associated complications.

© 2016 Sociedad Colombiana de Cardiología y Cirugía Cardiovascular. Published by Elsevier España, S.L.U. This is an open access article under the CC BY-NC-ND license (<http://creativecommons.org/licenses/by-nc-nd/4.0/>).

## Introducción

El infarto agudo de miocardio (IAM) es una condición que afecta alrededor de 3 millones de personas anualmente en todo el mundo. Pese a los avances logrados en los ámbitos diagnóstico y terapéutico, continúa siendo un gran problema de salud pública<sup>1</sup>. Las complicaciones del infarto agudo de miocardio pueden ser de tipo arrítmicas o mecánicas. Estas últimas están dadas por la ruptura de la pared libre del ventrículo (85% de los casos), la del septum ventricular (10%) y la del músculo papilar que se presenta solo en un 5% de los pacientes. En algunos casos, durante el mismo evento puede haber dos tipos de rupturas cardíacas, circunstancia conocida como ruptura miocárdica doble (RMD)<sup>2</sup>.

La RSV es una complicación infrecuente del IAM, que empeora el pronóstico médico del paciente<sup>3</sup>. La incidencia antes de la terapia de reperfusión oscilaba entre 1-3%; en la actualidad, con el advenimiento de dicha terapia, su incidencia es mucho menor (0,2-0,34%)<sup>4,5</sup>. De acuerdo con el grado de complejidad, la ruptura del septum ventricular puede ser simple o compleja. La ruptura simple se caracteriza por comunicación interventricular, de trayecto recto, sin hemorragia severa, asociada frecuentemente a infarto agudo de miocardio de cara anterior. La ruptura compleja se caracteriza por presentar una comunicación interventricular, con trayecto irregular, asociada a hemorragia y relacionada frecuentemente a IAM de cara inferior<sup>6</sup>. Respecto al tratamiento, el manejo quirúrgico está indicado en todos los pacientes que presenten ruptura del septum ventricular, ya que se ha evidenciado una reducción en la mortalidad en comparación con el manejo médico no quirúrgico (19-66,7% vs. 90-100%, respectivamente)<sup>5</sup>.

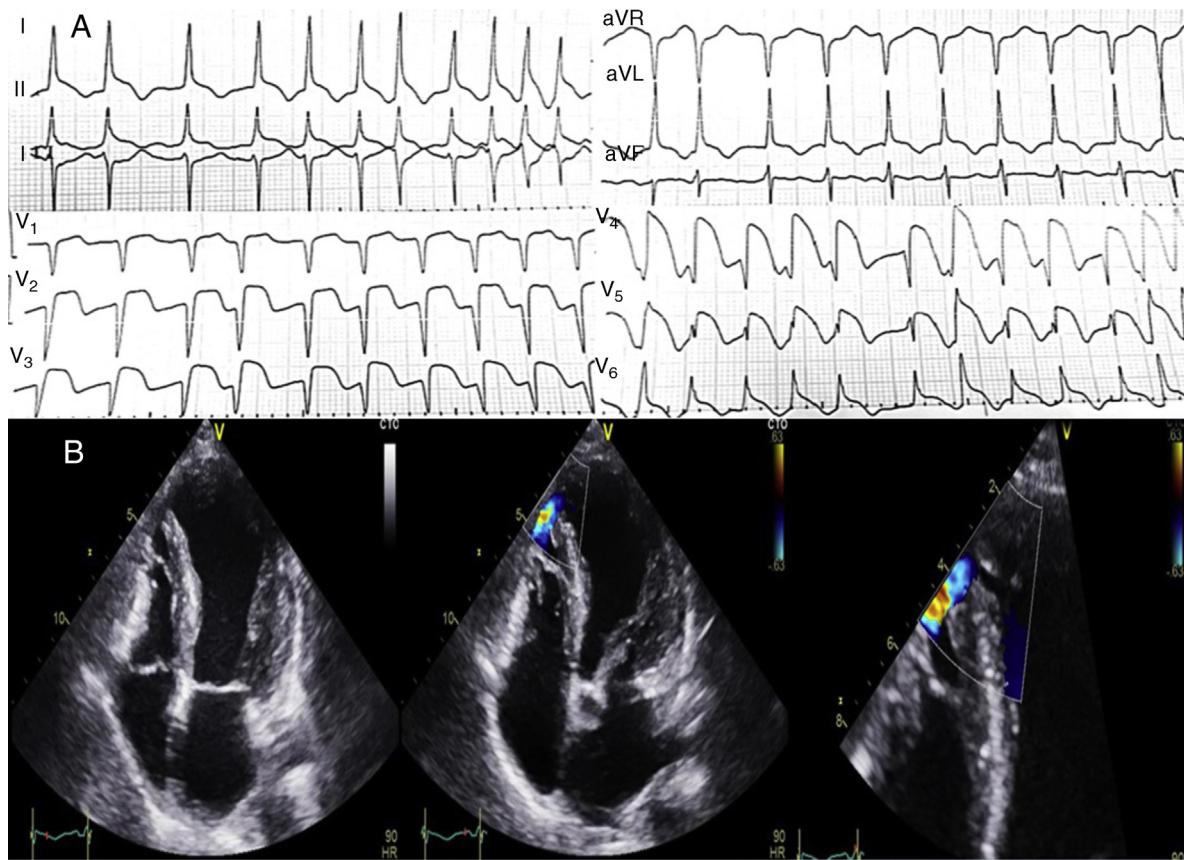
## Caso 1

Paciente femenina, de 61 años de edad, con múltiples comorbilidades (hipertensión arterial, diabetes mellitus tipo

2 insulinorrequiriente, dislipidemia), con pobre adherencia al tratamiento médico, quien ingresó al servicio de urgencias de una institución de tercer nivel, con cuadro clínico de 4 horas de evolución consistente en dolor torácico de tipo opresivo, intensidad 8/10 en escala análoga de dolor, no irradiado, acompañado de diaforesis y episodios eméticos en múltiples ocasiones. Al examen físico se observó en condiciones generales regulares, hipotensa (80/57 mm Hg), taicárdica, somnolienta, ruidos cardíacos arrítmicos (sin S3 ni estertores). El electrocardiograma (EKG) de ingreso mostró supradesnivel del segmento ST en cara anteroseptal, asociado a ritmo de fibrilación auricular con respuesta ventricular rápida (fig. 1.A).

Se consideró como cuadro de *shock* cardiogénico secundario a evento coronario agudo tipo infarto agudo de miocardio con elevación de ST, extenso, de cara anteroseptal, Killip - Kimball IV, TIMI SCORE 9, GRACE 278. Se inició manejo antiisquémico pleno y soporte inotrópico. Los paraclínicos de ingreso reportaron: troponina T: 1.6 ng/mL (VN: < 0,014 ng/mL), gasometría arterial con acidemia mixta y transaminasas elevadas. Se trasladó a la sala de hemodinamia, donde se evidenció oclusión de la arteria descendente anterior en el segmento medio y distal. Se realizó angioplastia primaria con implantación de dos *stents* medicados. El ecocardiograma de control reportó fracción de eyección de ventrículo izquierdo (FEVI) disminuida (35%), además de ruptura de septum interventricular con presencia de cortocircuito de izquierda a derecha (fig. 1.B), por lo cual se indicó manejo con balón de contrapulsación intraaórtico 1:1 y reparación quirúrgica emergente, dado el deterioro de su estado hemodinámico. Durante el procedimiento quirúrgico presentó sangrado masivo que requirió manejo politransfusional. Se suspendió la anticoagulación dual en vista de coagulopatía de consumo.

Tuvo una evolución clínica tórpida y alteración en los resultados de laboratorio (tiempos de coagulación prolongados, trombocitopenia, desequilibrio hidroelectrolítico). Con base en la inestabilidad de los parámetros hemodinámicos,



**Figura 1** Electrocardiograma de ingreso. Caso 1: (A) Se observa una lesión subepicárdica extensa, a nivel anteroseptal, con presencia de onda Q (necrosis miocárdica) a este mismo nivel. (B) Ecocardiograma - Doppler color: Ruptura del tabique interventricular, a nivel apical, con cortocircuito de izquierda a derecha.

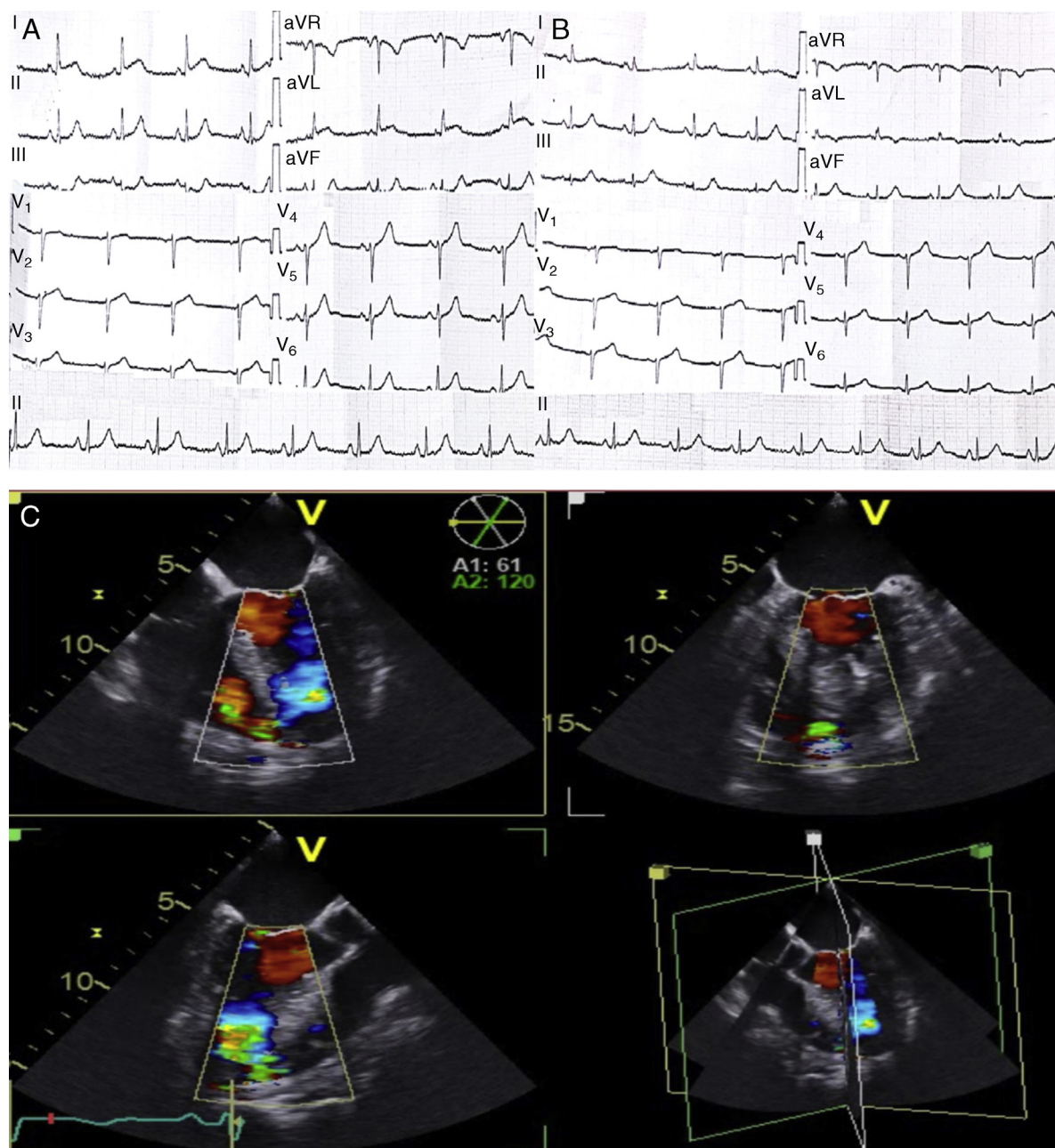
se decidió realizar una nueva intervención quirúrgica ante sospecha de taponamiento cardiaco secundario a ruptura ventricular. Durante el desempaqueamiento mediastinal, presentó ritmo de asistolia, que requirió maniobras de reanimación cardio-cerebro-pulmonar avanzadas. Se observó ruptura de la pared libre del ventrículo izquierdo, y falleció pese a los esfuerzos médicos realizados.

## Caso 2

Paciente femenina de 76 años de edad, con antecedente de hipertensión arterial crónica en tratamiento, quien ingresó a una institución de tercer nivel, con cuadro clínico de 3 horas de evolución caracterizado por dolor torácico opresivo en región esternal, intensidad 9/10 en la escala análoga del dolor, irradiado a región escapular ipsilateral, asociado a síntomas disautonómicos (diaforesis, náuseas). Se inició terapia antiisquémica prehospitalaria por hallazgos del EKG (elevación del punto J en cara anteroseptal y lateral). Al examen físico de ingreso no se evidenciaron signos de inestabilidad hemodinámica y había adecuada modulación del dolor. El EKG de ingreso reportó ritmo sinusal, sin alteración del segmento ST ni de la onda T en derivaciones precordiales (fig. 2.A); se consideró síndrome coronario agudo tipo infarto agudo de miocardio sin elevación del ST. Los marcadores de lesión miocárdica fueron positivos (0,275 ng/mL;

VN: <0,014 ng/mL). Durante la evolución médica presentó nuevo episodio de dolor torácico, asociado a cambios electrocardiográficos del segmento ST en la cara lateral alta (fig. 2.B); por tanto se ajustó manejo antiisquémico. Clasificación Killip-Kimball I, GRACE 201.

La arteriografía mostró ateromatosis a nivel de las arterias descendente anterior y coronaria derecha, con presencia de ramas permeables, sin oclusión total de la vasculatura miocárdica. El ecocardiograma transtorácico mostró hallazgos sugestivos de hipertensión pulmonar poscapilar leve (PAPs: 37,82 mm Hg) y FEVI del 54%. Su evolución clínica fue satisfactoria y el examen físico sin cambios. Sin embargo, siete días posteriores al infarto agudo de miocardio, se documentó soplo holosistólico en foco mitral y tricuspídeo. Tanto el ecocardiograma transtorácico como el transesofágico, reportaron ruptura del septum ventricular en segmento apical, con orificio de 7 mm de diámetro y cortocircuito de izquierda a derecha, FEVI del 66% (fig. 2.C). No se hizo corrección quirúrgica de manera emergente debido a la ausencia de inestabilidad hemodinámica o signos de choque cardiogénico. Presentó deterioro de la clase funcional durante su evolución, además de ingurgitación yugular, por lo que se realizó corrección quirúrgica con parche de Sauvage en el octavo día del diagnóstico de ruptura del septum ventricular. El ecocardiograma transtorácico postquirúrgico identificó corrección del defecto con parche quirúrgico, sin evidencia de defecto residual y FEVI conservada. La



**Figura 2** EKG de ingreso. Caso 2: (A) se observa un ritmo sinusal, sin alteraciones del segmento ST o de la onda T. (B) EKG control que muestra cambios del segmento ST en cara lateral. (C) Ecocardiograma - Doppler color: Ruptura del tabique interventricular a nivel apical con cortocircuito de izquierda a derecha.

evolución clínica y paraclínica fue satisfactoria, por lo que se consideró dar de alta. Durante el seguimiento ambulatorio se documentó evolución médica adecuada.

### Discusión

Se presentan dos pacientes con infarto agudo de miocardio que durante su evolución clínica desarrollaron ruptura del septum ventricular, con una temporalidad similar a la reportada en la literatura asociada al uso o no de medidas de reperfusión miocárdica. El desenlace final de cada caso es totalmente opuesto, dado principalmente por la

presencia de una nueva complicación de tipo mecánico en el caso 1, que empeoró su pronóstico y causó su muerte.

La ruptura del septum ventricular es una grave complicación mecánica postinfarto, a menudo fatal en la mayoría de casos. Su incidencia actual oscila entre 0,2-0,34%<sup>4</sup>. Debido al advenimiento y a la utilización masiva de estrategias de reperfusión miocárdica, la presentación clínica de la ruptura del septum ventricular suele desarrollarse de manera más temprana (primeras 24 horas) comparada con los pacientes en quienes no se emplean dichas estrategias. Ello puede evidenciarse en estos dos casos con relación a la temporalidad en el desarrollo de la ruptura septal (primeras 24 horas vs. séptimo día postinfarto).

**Tabla 1** Factores de riesgo asociados a ruptura del *septum* ventricular y de la pared libre del ventrículo izquierdo

<i>Ruptura del septum ventricular</i>	<i>Ruptura pared libre del ventrículo izquierdo</i>
- Edad avanzada	- Edad avanzada
- Sexo femenino	- Sexo femenino
- Infarto de cara anterior	- Primer episodio de infarto
- Primer episodio de infarto	- Ausencia de colaterales
- Oclusión de un único vaso (principalmente arteria descendente anterior izquierda)	- Localización anterior
- Ausencia de colaterales	- Medicación fibrinolítica por más de 14 horas
- Hipertensión arterial	

El mecanismo fisiopatológico de la ruptura cardiaca más aceptado, está dado por la presencia de necrosis por coagulación con infiltración neutrofílica del tejido isquémico, lo cual favorece el adelgazamiento, el debilitamiento y la ruptura posterior del tejido miocárdico<sup>7</sup>. Respecto a la localización de las rupturas septales en pacientes que desarrollan infarto agudo de miocardio de cara anterior, son principalmente apicales (casos 1 y 2) y simples; por el contrario, los casos con infarto agudo de miocardio de cara inferior desarrollan rupturas complejas de predominio basal<sup>7</sup>. Los factores de riesgo que predisponen al desarrollo de la ruptura del *septum* ventricular se muestran en la [tabla 1](#)<sup>8</sup>. En los casos descritos aquí, las pacientes tenían al menos cuatro factores de riesgo para el desarrollo de dicha complicación. La ruptura de la pared libre del ventrículo izquierdo evidenciada en el caso 1 se ha descrito hasta en un 20% de los casos de ruptura del *septum* ventricular posterior a un evento coronario<sup>2</sup>. Adicionalmente, cabe recordar que junto con la ruptura del *septum* ventricular pueden sobreponerse otras complicaciones de tipo mecánico; la insuficiencia mitral aguda y la ruptura papilar ocurren en un 20 y 5% de los casos de ruptura del *septum* ventricular respectivamente, hecho que en definitiva compromete el pronóstico y la supervivencia del paciente<sup>2,9</sup>. Dentro de las manifestaciones clínicas de la ruptura del *septum* ventricular se evidencia un deterioro franco del estado hemodinámico sin una etiología clara<sup>2</sup>. Los hallazgos del examen físico que orientan a pensar en dicha complicación como causa del deterioro clínico y hemodinámico del paciente, están dados por la presencia de frémito paraesternal y soplo holosistólico izquierdo<sup>7</sup>, tal y como se evidencia en los casos expuestos. Estos hallazgos clínicos, apoyados en estudios radiológicos (ecocardiograma, doppler color), constituyen herramientas útiles en el proceso de identificación y reconocimiento de la ruptura septal. El ecocardiograma permite hacer una evaluación no invasiva y muy precisa del tamaño, la ubicación y la forma de la ruptura<sup>10</sup>; es por esto que, ante la sospecha de una ruptura del *septum* ventricular, el ecocardiograma (transtorácico o transesofágico), constituye el estándar de oro en el abordaje diagnóstico y terapéutico precoz<sup>11</sup>.

En lo concerniente al manejo de la ruptura del *septum* ventricular, la reparación quirúrgica continúa siendo el pilar del tratamiento; no obstante, es importante destacar la importancia de individualizar cada caso para realizar un manejo perioperatorio adecuado. Una de las estrategias más estudiadas es la utilización del balón de contrapulsación intraaórtico, el cual ha demostrado utilidad en la

estabilización y optimización de la sobrevida a 30 días del paciente con ruptura del *septum* ventricular postinfarto y con signos de *shock* cardiogénico<sup>12</sup> (caso 1), ya que al reducir la poscarga, disminuye la demanda de oxígeno miocárdica y mejora la perfusión coronaria, cerebral y renal, evitando así complicaciones orgánicas adicionales<sup>13</sup>; sin embargo, en aquellos pacientes con ausencia de *shock* cardiogénico no se ha dilucidado una evidencia clara a su favor. La mortalidad observada con el manejo quirúrgico varía entre un 19-66,7%<sup>5</sup>; pese a ser un rango aún elevado, los datos resultan más alentadores comparados con el manejo no quirúrgico, ya que su mortalidad es superior al 90% a corto plazo. No existe consenso en la literatura sobre el momento ideal para realizar la reparación quirúrgica. Algunos autores refieren que la corrección quirúrgica temprana aumenta el riesgo de empeorar el defecto preexistente por la friabilidad del tejido a intervenir. Se ha documentado una relación entre el retraso de la corrección quirúrgica con un mejor abordaje y la técnica quirúrgica, asociado a menor mortalidad<sup>5</sup>. Sin embargo, en pacientes hemodinámicamente inestables, con estado de *shock* de origen cardiogénico o insuficiencia cardiaca congestiva, se recomienda realizar una corrección quirúrgica temprana debido al aumento en la mortalidad una vez instaurado un estado de disfunción multiorgánica y/o falla renal aguda<sup>14</sup>. Pese a tener tasas de mortalidad tan elevadas a corto plazo, la supervivencia en pacientes que logran superar el periodo perioperatorio de la ruptura del *septum* ventricular resultan muy optimistas, sigue siendo cercana al 81,7 y al 43,5% a 5 y 10 años, respectivamente<sup>15</sup>.

Hoy día, el cierre percutáneo de la ruptura septal se ha convertido en una opción terapéutica importantísima en pacientes extremadamente enfermos y de alto riesgo quirúrgico<sup>16</sup>; pese a ser una técnica menos invasiva<sup>17</sup> y a las altas tasas de supervivencia reportadas en diferentes series de casos<sup>18</sup>, la mortalidad con dicho manejo continúa siendo más alta si se compara con el abordaje quirúrgico, debido principalmente a las complicaciones propias del procedimiento (cortocircuito residual, ruptura ventricular derecha o izquierda)<sup>17</sup>. Así, entonces, el ideal es que la intervención percutánea sea considerada como puente para una intervención quirúrgica posterior en pacientes previamente seleccionados<sup>17</sup>.

El desenlace en los dos casos expuestos fue francamente opuesto, debido a la mayor presencia de factores de riesgo y de mal pronóstico en el caso 1 (*shock* cardiogénico, peor clasificación Killip-Kimball, disfunción ventricular derecha, entre otras), que se puede asociar con menor tasa de

supervivencia en el contexto del paciente que desarrolla una ruptura del septum ventricular. Adicionalmente, se destaca la ruptura de la pared libre del ventrículo en el caso 1 que empeoró aún más el estado hemodinámico de la paciente y generó su deceso.

## Conclusiones

La ruptura septal constituye una complicación de tipo mecánico rara y grave en pacientes con infarto agudo de miocardio. A pesar de su baja incidencia, debe ser considerada en casos con factores de riesgo para su desarrollo y en los que se evidencia un deterioro del estado hemodinámico sin una etiología clara que explique dicha condición. El diagnóstico oportuno desempeña un papel importante respecto a la supervivencia del paciente; es por esto que se hace hincapié en realizar una evaluación clínica adecuada y un seguimiento estricto, apoyados en herramientas diagnósticas como el ecocardiograma, de modo que pueda realizarse un diagnóstico temprano. La reparación quirúrgica de la comunicación interventricular sigue siendo el tratamiento indicado junto con las medidas de soporte hemodinámico adicionales (balón de contrapulsación intraaórtico, inotrópicos) a pesar de presentar altas tasas de mortalidad.

## Responsabilidades éticas

**Protección de personas y animales.** Los autores declaran que para esta investigación no se han realizado experimentos en seres humanos ni en animales.

**Confidencialidad de los datos.** Los autores declaran que en este artículo no aparecen datos de pacientes.

**Derecho a la privacidad y consentimiento informado.** Los autores declaran que en este artículo no aparecen datos de pacientes.

## Conflicto de intereses

Los autores declaran no tener conflicto de intereses.

## Agradecimientos

Agradecemos al instituto del corazón de Bucaramanga y al centro de investigaciones – FOSCAL, por el apoyo brindado.

## Bibliografía

1. Lloyd-Jones D, Adams R, Carnethon M, De Simone G, Ferguson TB, Flegal K, et al. Heart Disease and Stroke Statistics 2009 Update: A report from the American Heart Association Statistics Committee and Stroke Statistics Subcommittee. *Circulation*. 2009;119:e21–181.
2. Ekim H, Tuncer M, Basel H. Repair of ventricle free wall rupture after acute myocardial infarction: a case report. *Cases J*. 2009;2:9099.
3. Coskun KO, Coskun ST, Popov AF, Hinz J, Schmitto JD, Bockhorst K, et al. Experiences with surgical treatment of ventricle septal defect as a post infarction complication. *J Cardiothorac Surg*. 2009;4:3.
4. Baldasare MD, Polyakov M, Laub GW, Costic JT, McCormick DJ, Goldberg S. Percutaneous repair of post-myocardial infarction ventricular septal defect: current approaches and future perspectives. *Tex Heart Inst J*. 2014;41:613–9.
5. Pang PY, Sin YK, Lim CH, Tan TE, Lim SL, Chao VT, et al. Outcome and survival analysis of surgical repair of post-infarction ventricular septal rupture. *J Cardiothorac Surg*. 2013;8:44.
6. Murday A. Optimal management of acute ventricular septal rupture. *Heart*. 2003;89:1462–6.
7. Birnbaum Y, Fishbein MC, Blanche C, Siegel RJ. Ventricular septal rupture after acute myocardial infarction. *N Engl J Med*. 2002;347:1426–32.
8. Caballero J, Hernández JM, Sanchis J. Complicaciones mecánicas en el infarto agudo de miocardio. ¿Cuáles son, cuál es su tratamiento y qué papel tiene el intervencionismo percutáneo? *Rev Esp Cardiol Supl*. 2009;9:62C–70C.
9. Hari Krishnan S, Tharakan J, Titus T, Kumar A, Sivasankaran S, Krishnamoorthy KM. Ventricular septal rupture following myocardial infarction: clinical, haemodynamic, angiographic profile and long-term outcome. *Int J Cardiol*. 2007;120:279–80.
10. Dobarro D, Gómez-Rubín MC, López-Fernández T, Sánchez-Recalde A, Cabestrero A, Moreno-Yanguela M, et al. Real-time 3D transesophageal echocardiography for the assessment of ventricular septal rupture. *Rev Port Cardiol*. 2009;28:115–6.
11. Liu Y, Frikha Z, Maureira P, Levy B, Selton-Suty C, Villemot JP, et al. 3D transesophageal echocardiography is a decision-making tool for the management of cardiogenic shock following a large postinfarction ventricular defect. *J Cardiothorac Surg*. 2015;10:8.
12. Kettner J, Sramko M, Holec M, Pirk J, Kautzner J. Utility of intra-aortic balloon pump support for ventricular septal rupture and acute mitral regurgitation complicating acute myocardial infarction. *Am J Cardiol*. 2013;112:1709–13.
13. Testuz A, Roffi M, Bonvini RF. Left-to-right shunt reduction with intra-aortic balloon pump in postmyocardial infarction ventricular septal defect. *Catheter Cardiovasc Interv*. 2013;81:727–31.
14. Sajja LR, Mannam GC, Gutti RS, Goli NR, Sompalli S, Penumatsa RR. Postinfarction ventricular septal defect: patch repair with infarct exclusion. *Asian Cardiovasc Thorac Ann*. 2008;16:215–20.
15. Noguchi K, Yamaguchi A, Naito K, Yuri K, Adachi H. Short-term and long-term outcomes of postinfarction ventricular septal perforation. *Gen Thorac Cardiovasc Surg*. 2012;60:261–7.
16. Ari H, Melek M, Ari S, Doğanay K, Coşar Öztaş S. Percutaneous closure of post-myocardial infarction ventricular septal rupture in patients with ventricular septal rupture and apical thrombus: first case in literature. *Int J Cardiol*. 2015;182:487–90.
17. Heiberg J, Hjortdal VE, Nielsen-Kudsk JE. Long-term outcome after transcatheter closure of postinfarction ventricular septal rupture. *J Interv Cardiol*. 2014;27:509–15.
18. Thiele H, Kaulfersch C, Daehnert I, Schoenauer M, Eitel I, Borger M, et al. Immediate primary transcatheter closure of postinfarction ventricular septal defects. *Eur Heart J*. 2009;30:81e88.