



## Una causa poco frecuente de hipertrabeculación exclusiva del ventrículo derecho: ventrículo derecho no compacto

### *An unusual cause of right ventricular hypertrabeculation exclusive of the right ventricle: non compaction of right ventricle*

Juan C. Díaz, MD.<sup>(1)</sup>; Mauricio Duque, MD.<sup>(1,2)</sup>; Julián M. Aristizábal, MD.<sup>(1)</sup>; Jorge E. Velásquez, MD.<sup>(1)</sup>; Laura Duque, MD.<sup>(1)</sup>; Jorge E. Marín, MD.<sup>(3)</sup>; Eduardo Medina, MD.<sup>(3)</sup>; Ana G. Múnera, MD.<sup>(4)</sup>; William Uribe, MD.<sup>(3)</sup>

Medellín, Colombia.

La cardiopatía por falta de compactación ventricular es una entidad infrecuente, que generalmente compromete el ventrículo izquierdo ocasionando falla cardíaca, arritmias ventriculares, embolismo periférico y muerte súbita. Hasta el momento, se han descrito muy pocos casos de ventrículo derecho no compacto, por lo cual no hay criterios diagnósticos establecidos y se desconoce como es la evolución clínica y la respuesta al tratamiento de este grupo de pacientes. Se describe el caso de un paciente con hipertrabeculación marcada del ventrículo derecho en quien se descartó un origen estructural de la misma, haciéndose diagnóstico de ventrículo derecho no compacto.

**PALABRAS CLAVE:** cardiopatías congénitas del adulto, insuficiencia cardíaca, resonancia magnética nuclear, ventrículos.

Non compaction cardiomyopathy is a rare entity which usually involves the left ventricle causing heart failure, ventricular arrhythmias, peripheral embolism and sudden death. So far, very few cases of right ventricular non compaction have been described, for which no established diagnostic criteria exist and the clinical course as well as the response to treatment of these patients remain unknown. We describe the case of a patient with marked right ventricular hypertrabeculation in whom a structural origin of it was discarded, whereby the diagnosis of right ventricular non-compaction was made.

**KEYWORDS:** adult congenital heart disease, heart failure, nuclear magnetic resonance, ventricles.

*Rev Colomb Cardiol* 2013; 20(4): 230-232.

## Introducción

La cardiopatía por falta de compactación ventricular fue descrita inicialmente en 1984 por Engberding y colaboradores (1) y desde entonces ha sido reconocida como una causa poco frecuente pero clara de falla cardíaca izquierda, arritmias ventriculares, embolismos sistémicos y muerte. En la mayoría de los casos reportados hay un

compromiso aislado del ventrículo izquierdo; mucho menos común es el compromiso biventricular. En los últimos años, se han publicado tres casos en los cuales únicamente existe compromiso del ventrículo derecho, de ahí que haya poca información acerca de esta condición.

## Resumen del caso

Paciente de género masculino, de 18 años, quien consulta por un cuadro de seis meses de evolución, conformado por dolor precordial opresivo no irradiado, asociado a deterioro de la clase funcional hasta una clase NYHA II y palpitaciones ocasionales. Su historia clínica personal no revela antecedentes médicos de importancia, pero llama la atención que en varios familiares (todas mujeres), se haya presentado cianosis, disnea y muerte a edad temprana.

(1) Universidad CES. Medellín, Colombia.

(2) Electrofisiología, Clínica Las Américas. Medellín, Colombia.

(3) CES Cardiología. Medellín, Colombia.

(4) Hospital General de Medellín. Medellín, Colombia.

Correspondencia: Dr. Mauricio Duque, Cra. 24B No. 16-26, Medellín, Colombia.  
Teléfono: (574) 3120850–4447378. Correo electrónico: mauricioduque@une.net.co

Recibido: 10/04/2012. Aceptado: 04/12/2012.

En la evaluación inicial se encontró paciente con hemodinámica estable y, como único hallazgo al examen físico, un punto de máximo impulso desplazado hacia la derecha. El ecocardiograma transtorácico mostró como único hallazgo anormal un ventrículo derecho marcadamente hipertrófico, con aumento de las trabeculaciones sin evidencia de hipertensión pulmonar y con función sistólica normal (Figura 1). Con el fin de caracterizar mejor el ventrículo derecho, se realizó una resonancia magnética con resonador de 1,5 T en la que se observó una hipertrabeculación de la pared libre del ventrículo derecho desde el ápex hasta la base (Figura 2), con un espesor de 15 mm de la porción no compacta y de 3 mm de la porción compacta (relación de 5 entre la porción no compacta y la compacta; figura 3), sin

compromiso de la función de dicho ventrículo; no se observó hipertrabeculación del ventrículo izquierdo. El cateterismo derecho confirmó la ausencia de hipertensión pulmonar (presión pulmonar media 21 mm Hg) y la biopsia del ventrículo derecho no mostró infiltración de la pared. Los potenciales tardíos demostraron una clara positividad de los tres parámetros (Figura 4). Se inició manejo para falla, con una leve mejoría en la sintomatología del paciente.

## Discusión

La cardiopatía por falta de compactación ventricular es una entidad rara, ocasionada por una alteración durante el desarrollo embrionario. Consiste en una interrupción de la obliteración de los espacios trabeculares, proceso que normalmente se lleva a cabo entre la 5ª y 8ª semana de gestación y avanza desde el ápex hacia la base. En la mayoría de los casos descritos hay compromiso del ventrículo izquierdo, siendo menos frecuente el compromiso biventricular. Sólo se han descrito tres casos de compromiso aislado del ventrículo derecho, todos ellos en los últimos tres años (2-4). Este pequeño número de casos ha dificultado el establecimiento de criterios diagnósticos, por lo que en todos los casos se han extrapolado los criterios utilizados para el diagnóstico de ventrículo izquierdo no compacto. Entre dichos criterios, probablemente el más útil es una relación entre el espesor del segmento no compacto contra el espesor del segmento compacto mayor a 2,5; sin embargo, en todos los casos descritos de ventrículo derecho no compacto esta relación fue mayor a 3. Es posible que esta diferencia se explique por las características estructurales propias del ventrículo derecho, en el cual son más

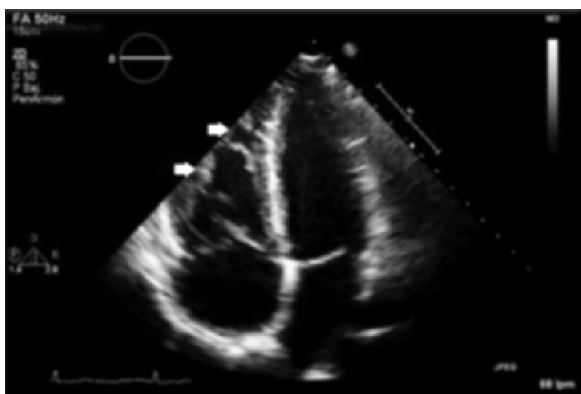


Figura 1. Imagen de ecocardiografía transtorácica, proyección de cuatro cámaras, en la cual se observa la marcada trabeculación del ventrículo derecho (flechas blancas). Imagen obtenida en el servicio de ecocardiografía del Hospital General de Medellín.

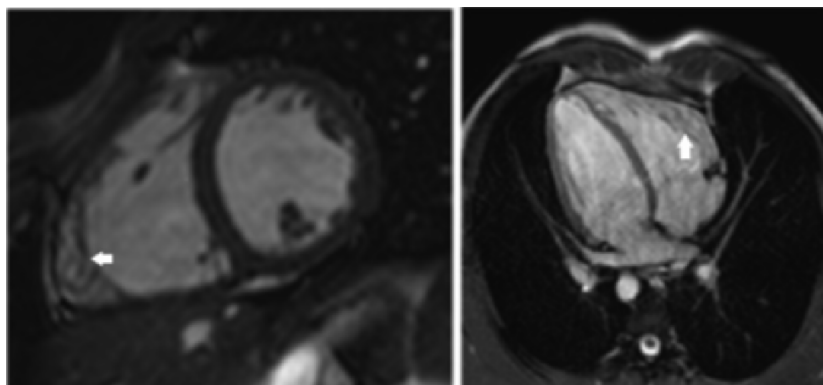


Figura 2. Imagen de resonancia magnética en eje corto (izquierda) y cuatro cámaras (derecha) en la que se observa la marcada hipertrabeculación del ventrículo derecho (flechas blancas).

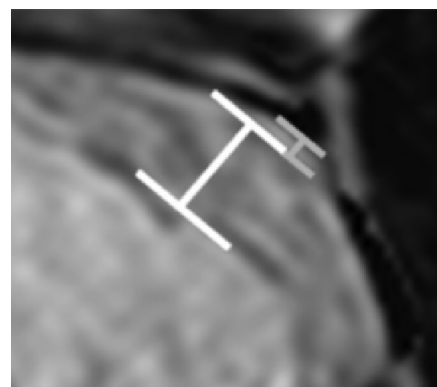


Figura 3. Relación entre la porción no compacta (en blanco) y la porción compacta (en gris) de la pared del ventrículo derecho. En este caso, la relación fue de 5.

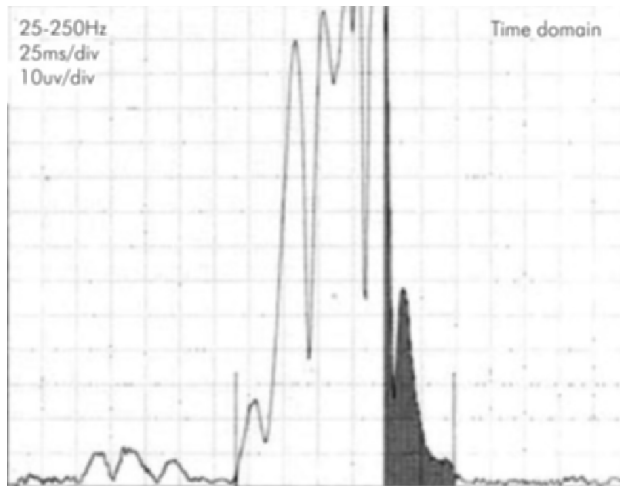


Figura 4. Evaluación gráfica de los potenciales tardíos.

marcadas las trabeculaciones. Esta diferencia, sumada a la dificultad técnica que presupone la evaluación del ventrículo derecho mediante ecocardiografía, hace que la resonancia magnética pueda llegar a desempeñar un rol preponderante, lo cual no fue contemplado en los criterios diagnósticos de ventrículo izquierdo no compacto originales. Esta ausencia de criterios diagnósticos para el compromiso del ventrículo derecho ha llevado a que algunos casos de hipertrabeculación asociados a otras anomalías cardíacas congénitas e incluso hipertensión pulmonar, sean catalogados como ventrículo derecho no compacto (6). En estos casos, las alteraciones hemodinámicas asociadas explicarían dicha hipertrabeculación, por lo que consideramos que su mecanismo fisiopatológico es distinto y por ende debe evitarse el uso del término ventrículo derecho no compacto.

En el caso de referencia se descartaron otras causas de compromiso del ventrículo derecho (hipertensión pulmonar, alteraciones valvulares, enfermedades infiltrativas), lo que sumado a las características de la pared (particularmente la relación entre la porción compacta versus la porción no compacta) hace el diagnóstico de ventrículo derecho no compacto. Llama la atención el antecedente familiar de muerte súbita en varias mujeres, quienes según datos obtenidos en el interrogatorio presentaron disnea severa, cianosis y edemas periféricos en los meses previos a su fallecimiento. Estos datos, aunados a la presencia de hipertensión arterial pulmonar en la

madre, plantean la posibilidad de un trasfondo genético común a las dos entidades que debe ser investigado posteriormente.

Aún no hay datos que permitan definir el manejo óptimo de este grupo de pacientes ni su pronóstico a mediano y largo plazo. En la variante izquierda, los pacientes presentan síntomas de falla cardíaca, arritmias ventriculares y embolismo. Sin embargo, en los casos descritos de ventrículo derecho no compacto priman los síntomas de falla cardíaca derecha, sin haberse documentado arritmias ventriculares en ninguno de los cuatro casos (incluyendo el actual). La descripción de estos casos aislados permitirá dilucidar mejor la historia natural de esta enfermedad, ayudar a definir criterios diagnósticos y favorecer la búsqueda de dicha patología en pacientes con cuadros clínicos sugestivos.

## Conclusión

Si bien es una entidad recientemente descrita, la variedad de la cardiomiopatía por no compactación que afecta solamente el ventrículo derecho (ventrículo derecho no compacto) es una entidad que debe ser planteada como causa de disfunción del ventrículo derecho. Proponemos una relación mayor a 3 entre la porción no compacta de la pared ventricular y la porción compacta como criterio diagnóstico. Casos como este ayudarán a obtener una mayor comprensión de la enfermedad a fin de tratar de establecer, mediante el seguimiento de los pacientes, la evolución natural de esta enfermedad, su respuesta al tratamiento y el pronóstico de este grupo de pacientes.

## Bibliografía

1. Engberding R, Bender F. Identification of a rare congenital anomaly of the myocardium by two-dimensional echocardiography: persistence of isolated myocardial sinusoids. *Am J Cardiol.* 1984; 53: 1733-4.
2. Zhang XJ, Zhi G, Hou HJ, Zhou X. A rare case of isolated non-compaction right ventricular myocardium. *Chin Med J (Engl)* 2009; 122: 1718-20.
3. Gomathi SB, Makadia N, Ajit SM. An unusual case of isolated non-compacted right ventricular myocardium. *European Journal of Echocardiography: The Journal of the Working Group on Echocardiography of the European Society of Cardiology* 2008; 9: 424-5.
4. Fazio G, Lunetta M, Grassetonio E, et al. Noncompaction of the right ventricle. *Pediatr Cardiol.* 2010; 31: 576-8.
5. Jenni R, Oechslin E, Schneider J, Attenhofer Jost C, Kaufmann PA. Echocardiographic and pathoanatomical characteristics of isolated left ventricular non-compaction: a step towards classification as a distinct cardiomyopathy. *Heart* 2001; 86: 666-71.
6. Lahmiti S, Aboussad A. [Isolated non-compaction of the right ventricular myocardium: two cases report]. *Ann Cardiol Angeiol (Paris).* 2012; 61: 299-302.