

ARTÍCULO ORIGINAL

Resección guiada por fluorescencia en pacientes con cáncer de lengua[☆]



José Francisco Gallegos Hernández^{a,*}, Oscar Partida^a,
Alma Lilia Ortiz Maldonado^a, Gerardo Gabriel Minauro Muñoz^a,
Martín Hernández San Juan^a, Héctor Arias Ceballos^a, José Alberto Ábrego^a
y Alejandra Mantilla Morales^b

^a Departamento de Tumores de Cabeza y Cuello, Hospital de Oncología, CMN SXXI, IMSS, Ciudad de México, México

^b Departamento de Patología, Hospital de Oncología, CMN SXXI, IMSS, Ciudad de México, México

Recibido el 5 de noviembre de 2015; aceptado el 17 de febrero de 2016

Disponible en Internet el 15 de abril de 2016

PALABRAS CLAVE

Fluorescencia;
VELscope;
Cáncer de cavidad oral;
Cáncer de lengua

Resumen

Introducción: La fluorescencia ha sido utilizada exitosamente como pesquisa del cáncer oral, adicional al examen oral convencional, identifica áreas con cambios histológicos que son desapercibidas con luz blanca.

Objetivo: Saber si la resección guiada por fluorescencia se asocia a márgenes quirúrgicos negativos en pacientes con cáncer de lengua.

Material y métodos: Se incluyó a pacientes con carcinoma invasivo de lengua candidatos a resección. Se evaluaron con examen oral convencional y con fluorescencia determinándose si el límite de la lesión coincidía en ambos exámenes, se marcaron los límites quirúrgicos analizándose histológicamente.

Resultados: Fueron 30 pacientes con carcinoma epidermoide invasivo; 10 T1, 15 T2 y 5 T3; 18 mujeres y 12 hombres. El borde de la lesión neoplásica evaluado con el examen oral convencional coincidió con la evaluación con fluorescencia en 17 (56%) y en 13 (44%) la lesión fue mayor. Los márgenes de quirúrgicos fueron negativos en 27 (90%) y positivos en 3 (10%), los positivos lo fueron en el espesor lingual, todos fueron cT3.

Conclusiones: La fluorescencia identifica lesiones mayores a las diagnosticadas con el examen oral convencional en el 44% de los pacientes, favorece resección quirúrgica con márgenes negativos en el 90%, la infiltración submucosa y muscular no puede ser detectada por este método.

© 2016 Publicado por Masson Doyma México S.A. a nombre de Sociedad Mexicana de Oncología. Este es un artículo Open Access bajo la CC BY-NC-ND licencia (<http://creativecommons.org/licencias/by-nc-nd/4.0/>).

[☆] Trabajo ganador del Premio Nacional de Oncología, Cirugía Oncológica. SMEO 2015.

* Autor para correspondencia. Departamento de Tumores de Cabeza y Cuello, Hospital de Oncología, CMN SXXI. IMSS, Av. Cuauhtémoc 330 col. Doctores. 03725. Ciudad de México, México.

Correo electrónico: gal61@prodigy.net.mx (J.F. Gallegos Hernández).

<http://dx.doi.org/10.1016/j.gamo.2016.03.002>

1665-9201/© 2016 Publicado por Masson Doyma México S.A. a nombre de Sociedad Mexicana de Oncología. Este es un artículo Open Access bajo la CC BY-NC-ND licencia (<http://creativecommons.org/licencias/by-nc-nd/4.0/>).

KEYWORDS

Fluorescence;
VELscope;
Oral cavity cancer;
Tongue cancer

Fluorescence-guided resection in patients with cancer of the tongue**Abstract**

Background: Fluorescence has been successfully used as screening method of oral cavity cancer. In addition to the conventional oral examination, it identifies areas with histological changes that are not identified with conventional white light.

Objective: To determine whether fluorescence facilitates resection with negative margins in patients diagnosed with squamous cell carcinoma of the tongue.

Material and methods: Patients diagnosed with invasive tongue squamous cell carcinoma were evaluated with a conventional oral examination and fluorescence. To determine whether the threshold of injury coincided in both tests, the limits of section were identified and histologically evaluated.

Results: The study included 30 patients, 18 women and 12 men; 10 T1, 15 T2, and 5 patients with T3. The neoplastic margin evaluated with conventional light coincided with fluorescence in 17 patients (56%), and in 13 (44%) fluorescence identified a larger tumour. Surgical margins were negative in 27 (90%), and 3 (10%) positives that were all in the tongue thickness and with bulky tumours (T3).

Conclusions: Fluorescence identifies larger tumours than those identified with conventional oral examination in 44% of patients, and ensures a longer surgical resection with free surgical margins in 90% of cases. Submucosal and muscular invasion is not detected by this method.

© 2016 Published by Masson Doyma México S.A. on behalf of Sociedad Mexicana de Oncología. This is an open access article under the CC BY-NC-ND license (<http://creativecommons.org/licenses/by-nc-nd/4.0/>).

Introducción

El cáncer de la cavidad oral es un problema de salud mundial; su frecuencia se incrementa en forma exponencial desde hace aproximadamente 10 años, se estima que en el mundo se detectan 274,000 nuevos casos al año y causa 145,000 muertes anuales¹.

Actualmente ocupa el sexto lugar de todas las neoplasias de la economía y afecta a personas en edad reproductiva; por su localización anatómica implica un deterioro no solo en la productividad, sino en la calidad de vida del paciente y su aceptación en el entorno social².

Desafortunadamente, el pronóstico de los pacientes con cáncer de la cavidad oral poco ha cambiado en los últimos años, la supervivencia a 5 años tiene un rango entre el 30 y el 60% debido a que la mayoría de ellos se diagnostican en etapas avanzadas en las que las tasas de recurrencia tanto local como regional son altas; el único método que ha demostrado disminuir la mortalidad por cáncer oral es el diagnóstico temprano y la identificación en pesquisa de lesiones incipientes³.

El factor pronóstico más importante en pacientes con cáncer oral es el margen quirúrgico; actualmente se acepta que 1 cm de tejido sano en forma tridimensional al tumor disminuye la tasa de recaída local; la recurrencia local implica para el paciente un pronóstico malo y pobre posibilidad de rescate quirúrgico.

El margen quirúrgico o margen de sección es probablemente el factor pronóstico más importante e identifica a pacientes con muy alto riesgo de recaída y con mal pronóstico y es considerado en la actualidad una indicación

absoluta de tratamiento adyuvante con base en quimiorradioterapia concomitante⁴.

Por lo tanto, la meta más importante a conseguir en pacientes sometidos a resección de cáncer oral es obtener márgenes de sección negativos, lo cual implica mejor posibilidad de control oncológico, tradicionalmente la obtención de márgenes quirúrgicos negativos se realiza mediante la inspección de la cavidad oral en forma preoperatoria delimitándose el sitio de sección por visión directa y con palpación; sin embargo, la visión con luz blanca puede no identificar áreas periféricas al tumor con cambios displásicos o de carcinoma que pueden ser el motivo de recurrencia local o bien de reintervención quirúrgica para lograr la adecuada resección de límites comprometidos por tumor.

La evaluación mucosa de la cavidad oral con luz fluorescente es un método que permite la identificación de lesiones incipientes no visibles con la luz blanca⁵, identifica tanto lesiones preneoplásicas como áreas de carcinoma in situ o micro invasivo y ha sido aceptado por la FDA como adyuvante en la evolución inicial de pacientes con riesgo de cáncer de la cavidad oral, se basa en que la mucosa oral sin cambios al ser iluminada por luz fluorescente tiene una «autofluorescencia» que el observador identifica al ver a través de un filtro como un color verde pálido; los cambios en la mucosa causados por VPH, displasia, leucoplasia, eritroplasia o carcinoma hacen que la mucosa pierda dicha autofluorescencia y el reflejo sea oscuro o hasta rojo intenso en caso de carcinoma invasivo⁶.

Hipótesis. La evaluación con luz fluorescente de pacientes con diagnóstico de cáncer oral, ya nos permitiría precisar

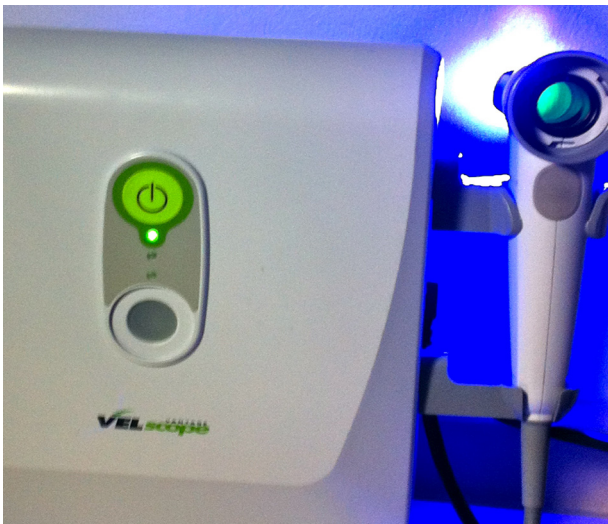

Figura 1 VELscope® emite luz fluorescente con la que se ilumina la cavidad oral; al verse a través de un filtro se pueden identificar lesiones en la mucosa oral que no se perciben con la exploración oral convencional con luz blanca.

los márgenes de sección al identificar cambios en la mucosa que la luz blanca no permite.

Material y métodos

Se realizó la evaluación convencional y con luz fluorescente de los pacientes candidatos a resección por cáncer de lengua tipo epidermoide invasivo, diagnosticados entre enero del 2013 y enero del 2014.

Para realizar la inspección con luz fluorescente se utilizó un VELscope® (fig. 1), con el cual se iluminó la mucosa por vía oral con luces ambientales apagadas (fig. 2), se tomó como margen real del tumor al sitio en el cual ya no había

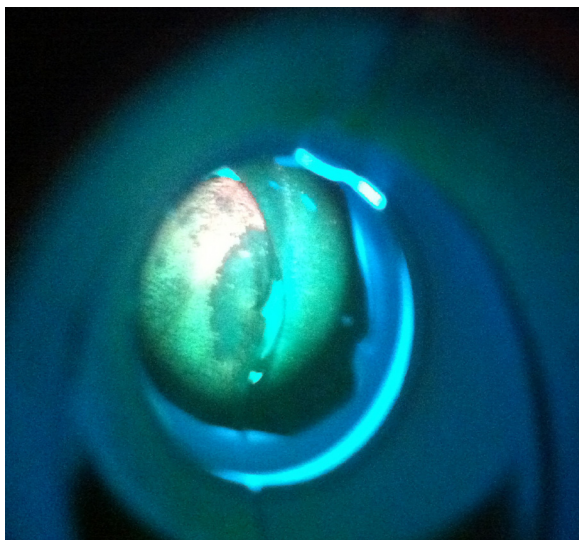


Figura 2 La iluminación de una lesión mucosa con luz fluorescente permite identificar si alrededor de la misma existen cambios preneoplásicos o neoplásicos no perceptibles con luz blanca.

pérdida de autofluorescencia, esto es en el sitio en el cual la mucosa se vía fluoroscópicamente normal (verde pálido).

La evaluación inicial se realizó con luz blanca; ya en quirófano, momentos antes de la cirugía, bajo anestesia general y con las luces del quirófano apagadas, se realizó evaluación con luz fluorescente de la lesión y se determinó si los márgenes fluoroscópicos coincidían con los identificados con el examen por vía oral convencional; se marcaron los márgenes fluoroscópicos en la pieza quirúrgica con marcas de colores y se efectuó la resección nombrando a los márgenes fluoroscópicos como márgenes quirúrgicos.

Los resultados se compararon con el análisis histopatológico.

Resultados

En el período descrito de un año, se identificó a 30 pacientes con diagnóstico de carcinoma epidermoide invasivo de lengua, candidatos a resección quirúrgica inicial; 18 mujeres y 12 hombres.

En 17 pacientes (56%) el borde de la lesión neoplásica coincidió entre el evaluado con luz blanca y el evaluado con luz fluorescente; sin embargo, en 13 pacientes (44%) los límites no coincidieron; la lesión neoplásica fue mayor al ser vista con luz fluorescente que cuando se evaluó con el examen oral convencional.

En ningún paciente la imagen fluoroscópica identificó lesiones menores a las identificadas con luz blanca.

Al evaluar histológicamente los bordes quirúrgicos; 27 pacientes (90%) con márgenes fluoroscópicos identificados tuvieron márgenes negativos a infiltración neoplásica y con al menos 1 cm de distancia entre el tumor y el sitio de sección; solo en 3 pacientes (10%) se identificaron márgenes infiltrados por la neoplasia, sin embargo, los 3 márgenes reportados como positivos fueron en el espesor lingual (muscular) no superficial-mucoso.

Los 3 pacientes con márgenes positivos habían sido clasificados como cT3.

Discusión

El margen quirúrgico es el factor pronóstico de mayor importancia para la recurrencia local y la supervivencia en pacientes con cáncer oral; la presencia de cambios displásicos en la periferia de la lesión pueden no ser visibles con la luz blanca ni palpables en el momento de la resección y podrían ser el motivo de que la evaluación histológica mostrase márgenes infiltrados por tumor o de una mayor tasa de recurrencia local, el objetivo del presente trabajo es saber si una herramienta útil en la pesquisa del cáncer oral, la luz fluorescente podría ser útil para definir los márgenes de sección.

Si durante la resección de los tumores de la mucosa oral los márgenes quirúrgicos son demasiado amplios la funcionalidad se ve comprometida, lo que se traduce clínicamente en disminución en la calidad del habla y de la deglución; por otro lado, si los márgenes son demasiado estrechos en aras de obtener mejor función, la posibilidad de dejar márgenes positivos es mayor y, por consecuencia, la tasa de recurrencia tumoral se incrementa; la determinación de los

márgenes quirúrgicos bajo visión directa y palpación puede implicar que la sección la hagamos en sitios con lesión preneoplásica (displasia) o con franco carcinoma, ya que no necesariamente la lesión periférica al tumor es fácilmente identificable; la luz fluorescente nos permite identificar mucosa con alto riesgo de cambios displásicos o de carcinoma in situ^{7,8} de tal manera que podemos identificar con mayor facilidad los márgenes de sección adecuados para cada paciente logrando un balance entre la función y el control oncológico.

Los cambios histológicos incipientes en la mucosa oral que con el tiempo podrían condicionar un carcinoma pueden no ser visibles con la luz convencional; en estos pacientes la fluorescencia podría identificarlos y favorecer su resección, en pacientes en los que la resección es guiada por la identificación de la pérdida de autofluorescencia, los márgenes de sección suelen ser mayores a 10 mm⁹.

En la presente serie ninguno de los pacientes evaluados tuvo márgenes positivos en la superficie mucosa; 3 pacientes (10%) tuvieron reporte de margen positivo en el espesor lingual, lo cual no puede ser evaluado con la luz fluorescente, los 3 tenían tumores voluminosos (cT3); al comparar la evaluación clásica con la fluorescente encontramos que los márgenes no coincidían en el 44% de los pacientes, esto es que la lesión era mayor cuando se veía a través del filtro del VELscope®, lo cual pudiese haber implicado una tasa mayor de márgenes infiltrados por tumor o con cambios preneoplásicos que se tradujeran en mayor índice de recurrencia local.

La evaluación fluorescente de los tumores orales con objeto de determinar los márgenes de sección podría ser una herramienta útil para favorecer márgenes quirúrgicos mayores a 1 cm y no pasar desapercibidas lesiones preneoplásicas o con alto riesgo de recurrencia^{10,11}.

Conclusión

La determinación con luz fluorescente de los márgenes quirúrgicos en pacientes con cáncer de lengua permitió obtener márgenes satisfactorios, mayores a 1 cm en todos los pacientes, en tumores mayores a cT2 los estudios de imagen con objeto de evaluar la extensión submucosa de la lesión son imprescindibles, probablemente el mejor método sea la evaluación con resonancia magnética.

Para confirmar que la evaluación fluoroscópica es útil en la determinación de márgenes será necesario conocer si la tasa de recurrencia local en estos pacientes es menor a la de los pacientes resecados en forma convencional, en forma prospectiva y aleatorizada.

Conflicto de intereses

Los autores declaran no tener ningún conflicto de intereses.

Referencias

1. Ferlay J, Bray F, Pissani P, Parkin D. IARC Cancer base No. 5 Version 2.0. Lyon: GLOBOCAN. Cancer incidence mortality and prevalence worldwide; 2002.
2. Warnakulasuriya S. Global epidemiology of oral and oropharyngeal cancer. *Oral Oncol.* 2009;45:309–16.
3. Sankaranarayanan R, Ramadas K, Thomas G, et al. Effect of screening on oral cancer mortality in Kerala, India: A cluster-randomised controlled trial. *Lancet.* 2005;305:1927–33.
4. Bernier J, Cooper JS, Pajak TF, van Glabbeke M, Bourhis J, Forastiere A. Refining risk levels in locally advanced head and neck cancers: A comparative analysis of concurrent postoperative radiation plus chemotherapy trials of the EORTC(#22931) and RTOG (#9501). *Head and Neck.* 2005;27:843–50.
5. Farah CS, McIntosh L, Georgiou A, McCulloch J. Efficacy of tissue autofluorescence. Imaging (VELscope) in the visualization of oral mucosa lesions. *Head and Neck.* 2012;34:856–62.
6. McNamara KK, Martin BD, Evans EW, Kalmar JR. The role of direct visual fluorescent examination (VELscope) in routine screening for potentially malignant oral mucosal lesions. *Oral Surg, Oral Med, Oral Pathol, Oral Radiol.* 2012;114:636–43.
7. Poh CF, Durhanm JS, Brasher PM, et al. Canadian optically-guided approach for oral lesions surgical (COOLS) trial: Study protocol for randomized controlled trial. *BMC Cancer.* 2011;11:462–4.
8. Poh CF, Zhang L, Anderson DW, et al. Fluorescence visualization detection of field alterations in tumor margins of oral cancer patients. *Clin Cancer Res.* 2006;15:6716–22.
9. Poh CF, MacAlay C, Zhang L, Rosin MP. Tracing the 'at risk' oral mucosa field with autofluorescence: Steps toward clinical impact. *Can Prev Res.* 2009;2:401–4.
10. Kelloff GJ, Sigman CC, Contag CH. Early detection of oral neoplasia: Watching with new eyes. *Canc Prev Res.* 2009;2:405–8.
11. Gallegos-Hernández JF. Cáncer de la cavidad oral. Un reto para la salud de la población mexicana en la próxima década. *GAMO.* 2012;11:65–7.