

# Caso Clínico

## Case Report

Natália Melo<sup>1</sup>  
Vicens Diaz-Brito<sup>2</sup>  
Clara Chamadoira<sup>3</sup>  
Isabel Gomes<sup>4</sup>  
Adelina Amorim<sup>5</sup>

### Abcessos cerebrais múltiplos – Uma complicação rara de bronquiectasias

#### *Multiple brain abscesses – A rare complication of bronchiectasis*

Recebido para publicação/received for publication: 08.08.26

Aceite para publicação/accepted for publication: 08.12.15

#### Resumo

**Introdução:** O abcesso cerebral (AC) pode surgir como complicação de uma grande variedade de infecções, traumatismos ou cirurgias. Os microrganismos podem atingir o cérebro por contiguidade ou por disseminação hematogénea. Os AC estão descritos como uma complicação rara de bronquiectasias (BQ).

**Caso clínico:** Mulher de 44 anos com história de tuberculose pulmonar na infância e com diagnóstico de BQ bilaterais extensas que apresentou alterações do comportamento e posteriormente paresia do 6.º nervo craniano esquerdo, tendo sido diagnosticados AC múltiplos. O estudo microbiológico exaustivo foi negativo. A pesquisa de focos de infecção primária reve-

#### Abstract

**Background:** Brain abscess can arise as a complication of a variety of infections, trauma or surgery. Bacteria can invade the brain by direct spread or through haematogenous seeding. Brain abscesses are described as a rare complication of bronchiectasis.

**Case description:** A 44-year-old woman with pulmonary tuberculosis in childhood and with the diagnosis of bilateral extensive bronchiectasis who presented behaviour alterations and later, paresis of the sixth cranial nerve, was diagnosed multiple brain abscesses. The microbiological exams were negative. The study of the primary focus of infection could only identify infected bronchiectasis. Empiric antibiotics and anti-

<sup>1</sup> Interna Complementar de Pneumologia – Serviço de Pneumologia – Director de Serviço: Prof. Dr. Venceslau Hespanhol

<sup>2</sup> Assistente Hospitalar de Doenças Infecciosas – Serviço de Doenças Infecciosas – Director de Serviço: Prof. Dr. António Sarmento

<sup>3</sup> Interna Complementar de Neurocirurgia – Serviço de Neurocirurgia – Director de Serviço: Prof. Dr. Rui Vaz

<sup>4</sup> Assistente Hospitalar Graduada de Pneumologia – Serviço de Pneumologia

<sup>5</sup> Assistente Hospitalar de Pneumologia – Serviço de Pneumologia  
Hospital de S. João, Porto

Natália Melo  
Serviço de Pneumologia, Hospital de S. João  
Alameda Professor Hernâni Monteiro  
4202-451 Porto  
Telefone: 919371855  
e-mail: nataliafmelo@hotmail.com

lou apenas a presença de BQ infectadas. Efectuou tratamento antibiótico empírico e antiedematoso, com melhoria clínica progressiva. Contudo, por persistência das lesões cerebrais, foi submetida a excisão cirúrgica dos AC. Teve alta com diplopia, sem outras alterações neurológicas.

**Conclusão:** No presente caso clínico, as BQ foram o único foco de infecção detectado, motivo pelo qual, nos doentes com esta patologia e com alterações neurológicas *de novo*, deverá ser pesquisada a existência de lesões infecciosas do sistema nervoso central.

**Rev Port Pneumol 2009; XV (2): 319-324**

**Palavras-chave:** Bronquiectasias, abscesso cerebral.

-oedematous treatment were prescribed with progressive clinical improvement. Because of inadequate response she was submitted to surgery. She was discharged with diplopia, without any other neurological alterations.

**Conclusion:** In the present clinical case, the infected bronchiectasis were the only focal infection detected, so in patients with this disease and with new neurological manifestations, infected lesions in the central nervous system should be excluded.

**Rev Port Pneumol 2009; XV (2): 319-324**

**Key-words:** Bronchiectasis, brain abscess.

## Introdução

O abscesso cerebral é uma infecção grave do sistema nervoso central que pode surgir como complicação de uma grande variedade de infecções, traumatismos ou cirurgias<sup>1</sup>. Os microrganismos podem invadir o cérebro por contiguidade a partir de uma infecção adjacente, como otite<sup>2,3</sup>, mastoidite<sup>4</sup>, sinusite<sup>3,4</sup> ou infecção dentária<sup>3,5</sup>, originando geralmente um único abscesso, ou por disseminação hematogénea<sup>1,3-4</sup> a partir de infecções localizadas noutros órgãos, originando habitualmente múltiplas lesões<sup>6</sup>.

Dependendo das séries publicadas<sup>3,4,7-9</sup>, em cerca de 20 a 55% dos doentes com AC não é identificado nenhum foco de infecção primária nem nenhum factor predisponente.

Os doentes imunocomprometidos formam um grupo de risco para o desenvolvimento de AC, apresentando uma maior variedade de agentes patogénicos, sobretudo microrganismos oportunistas<sup>10</sup>.

Os autores descrevem o caso clínico de uma doente com AC múltiplos e BQ, sem qualquer outro factor predisponente, estando descritos na literatura muito poucos casos semelhantes.

## Caso clínico

Doente do sexo feminino, de 44 anos, com antecedentes de tuberculose pulmonar na infância e seguida na consulta de pneumologia geral há 6 meses por BQ bilaterais extensas, síndrome ventilatória obstrutiva grave e insuficiência respiratória tipo 2, admitida no serviço de urgência por alterações do comportamento (prostração e recusa alimentar) que foram interpretadas como consequência de eventual ingestão excessiva de benzodiazepinas (segundo informação de familiares). Apresentava-se prostrada, com discurso imperceptível, desidratada e febril. À ausculta-

ção pulmonar, os sons respiratórios estavam presentes bilateralmente, com roncosp e crepitações inspiratórias dispersas, sibilos expiratórios difusos e tempo expiratório prolongado. Sem outras alterações ao exame físico. Analiticamente apresentava leucocitose com neutrofilia, proteína C-reativa elevada e deterioração gasométrica (PaO<sub>2</sub> de 50,2 mmHg, com um valor basal de 61 mmHg). O Rx do tórax evidenciou reforço do retículo broncovascular. A doente foi internada por agudização respiratória infecciosa e suspeita de intoxicação medicamentosa, tendo sido medicada com ceftriaxone e azitromicina. No segundo dia de internamento apresentou agravamento do quadro neurológico com agitação psicomotora, desorientação e paresia do 6.º nervo craniano esquerdo. Realizou tomografia computadorizada (TC) cerebral que evidenciou múltiplas lesões com captação anelar de contraste, localizadas nos lobos frontal esquerdo

e temporal direito, com edema periférico associado, compatíveis com AC múltiplos (Fig. 1). Iniciou tratamento antibiótico com ampicilina e metronidazol (mantendo ceftriaxone) e tratamento anti-edematoso com dexametasona, com vigilância clínica e radiológica apertadas. Com o objectivo de identificar o foco de infecção primária foram efectuados exames microbiológicos do sangue, das secreções brônquicas, do lavado brônquico, da urina e do líquido cefalorraquidiano, que foram negativos. O ecocardiograma e a ecografia abdominal não mostraram focos de infecção. A TC torácica confirmou BQ de predomínio cístico, algumas com nível hidroaéreo, sugerindo processo inflamatório/infeccioso activo (Fig. 2). Para avaliar a existência de factores predisponentes a complicações infecciosas, foram solicitados os marcadores víricos, incluindo o vírus de imunodeficiência humana (VIH), que foram

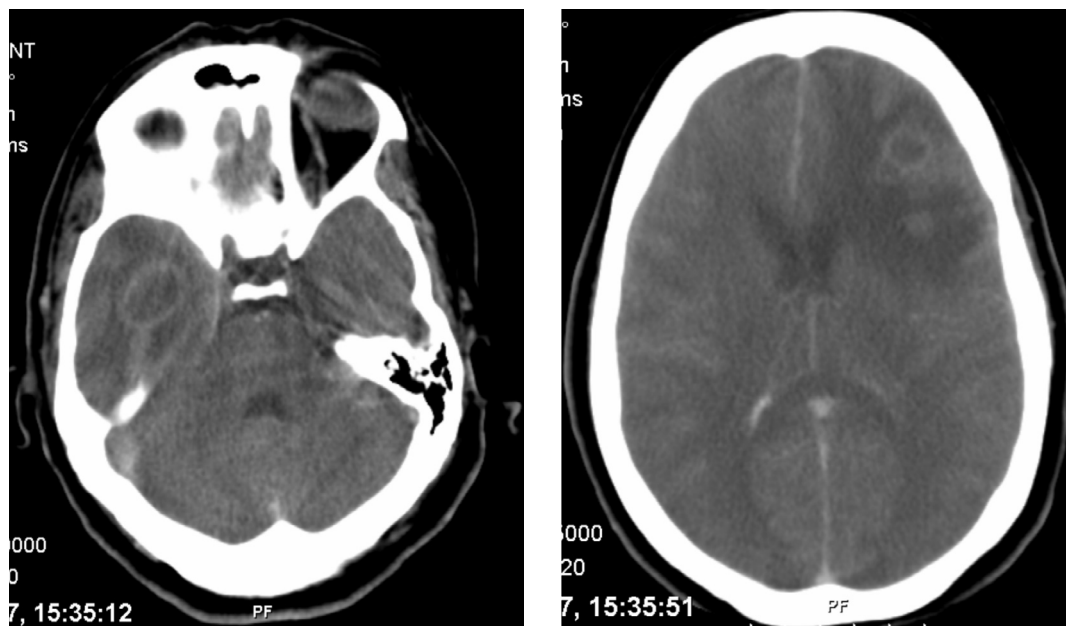


Fig. 1 – TC cerebral: lesões com captação anelar de contraste, localizadas nos lobos temporal direito e frontal esquerdo com edema periférico associado, compatíveis com AC múltiplos

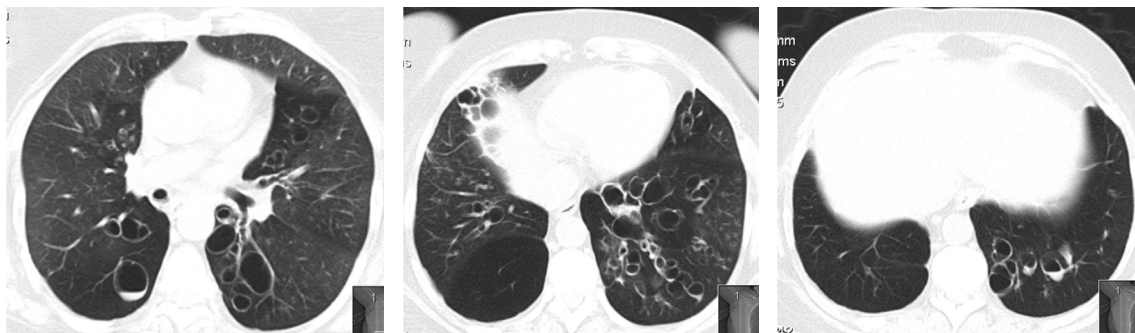


Fig. 2 – Bronquiectasias de predomínio cístico dispersas bilateralmente, algumas com nível hidroaéreo

negativos. Com o tratamento instituído, a doente apresentou melhoria clínica. Radiologicamente apresentou diminuição do edema perilesional com persistência dos AC, pelo que foi submetida à sua exérese (Fig. 3). Durante a remoção dos abscessos houve ruptura dos mesmos, com drenagem de conteúdo francamente purulento, não tendo sido possível a colheita de amostras para exame anatomopatológico e microbiológico. Teve alta consciente, colaborante, orientada e com diplopia.

Após um ano de seguimento, mantém a diplopia e, do ponto de vista respiratório, apresentou agravamento clínico com necessidade de oxigenoterapia contínua. Foi solicitado estudo etiológico das BQ, tendo efectuado a prova de suor, que foi negativa, estudo imunológico, incluindo precipitinas para *Aspergillus*, que foi normal, e biópsia da mucosa nasal, que não revelou alterações.

### Discussão

As bronquiectasias são dilatações anormais e irreversíveis dos brônquios causadas pela destruição dos componentes elástico e muscular das suas paredes. A complicação mais frequente das BQ é a infecção recorrente<sup>11</sup>,

geralmente por *Haemophilus influenzae* e *Pseudomonas species*<sup>12</sup>. Outras complicações infecciosas, muito menos comuns actualmente, são empiema, abscesso pulmonar, AC e amiloidose secundária<sup>13</sup>.

Estão descritos na literatura raros casos clínicos de AC como complicação de BQ e, a maioria deles, datam da década de 50 e 60<sup>14-18</sup>. O AC é também uma complicação rara da fibrose quística<sup>19-22</sup>, estando descritos casos sobretudo em adolescentes e adultos. A pneumonia<sup>4</sup> e a fístula arteriovenosa pulmonar<sup>23</sup> constituem outras causas pouco frequentes de AC de origem pulmonar.

As manifestações clínicas do AC tendem a ser inespecíficas inicialmente, resultando num atraso no diagnóstico<sup>7</sup>. A tríade clássica de cefaleias, febre e défices neurológicos focais para o diagnóstico de abscessos cerebrais é pouco sensível, uma vez que não está presente numa percentagem significativa de casos<sup>3</sup>. No presente caso clínico, a existência de alterações neurológicas inespecíficas associadas à informação de eventual ingestão excessiva de benzodiazepinas e a infecção respiratória concomitante condicionou um atraso no diagnóstico dos AC.

Após o diagnóstico de AC múltiplos, com base em critérios clínicos e radiológicos, foi efectuada pesquisa de factores predisponentes

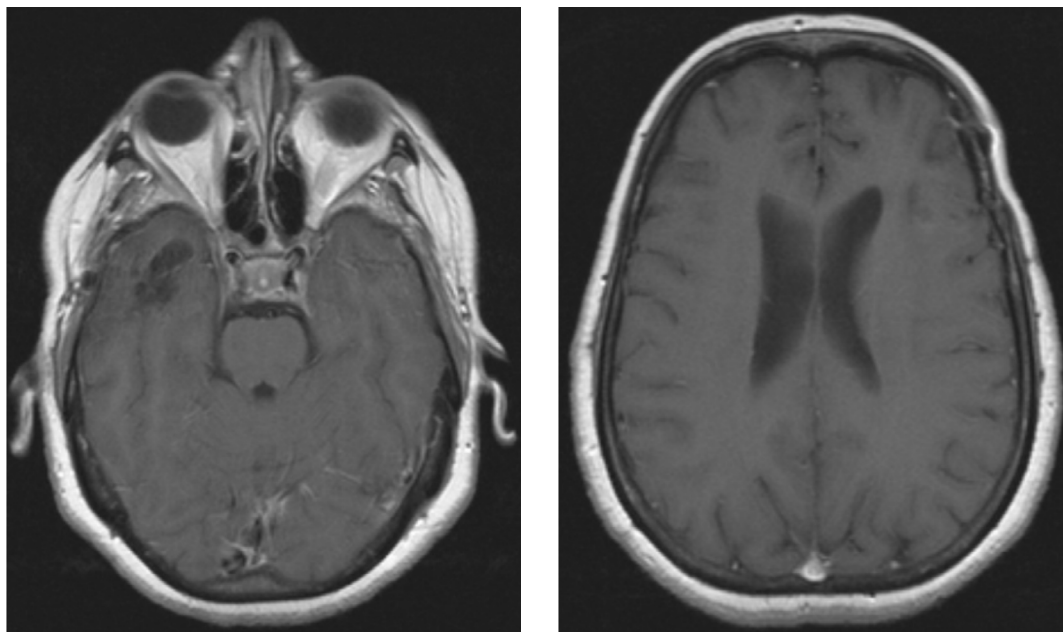


Fig. 3 – RM cerebral após cirurgia: áreas de encefalomalacia córtico-subcortical e alargamento dos espaços de circulação de liquor, a traduzir sequelas dos abscessos previamente diagnosticados

ao seu aparecimento, como diabetes e infecção VIH, que não se confirmaram. Foram efectuados, também, vários exames para detectar o eventual foco de infecção primária, nomeadamente por estudo microbiológico exaustivo e exames imagiológicos. Foram colhidas hemoculturas previamente ao início de antibioterapia, que foram negativas. De facto, a percentagem de hemoculturas positivas em doentes com AC é baixa<sup>1,4</sup>. Os restantes exames microbiológicos culturais também foram negativos. Isto pode ser explicado pelo facto de a doente se encontrar sob antibioterapia quando foram colhidas as amostras.

Realizou também ecografia abdominal e ecocardiograma, uma vez que as infecções intraabdominais<sup>1</sup> e de origem cardíaca<sup>24</sup> são causas frequentes de AC; contudo, os resultados foram normais. Tratando-se de uma doente com BQ e clínica de infecção respi-

ratória, efectuou TC torácica que mostrou BQ de predomínio quístico, algumas com nível hidroaéreo, sugerindo processo inflamatório/infeccioso activo.

Um tratamento bem sucedido de AC requer um diagnóstico precoce e, frequentemente, uma combinação de drenagem e tratamento antibiótico.

A taxa de mortalidade associada aos AC varia entre 0 e 30% nos diferentes estudos publicados<sup>7, 9, 25-27</sup>. As sequelas neurológicas ocorrem em 30 a 60% dos doentes<sup>25</sup>, sendo menos frequentes quanto mais precoce for o diagnóstico<sup>26</sup>.

Com o tratamento antibiótico empírico e anti-edematoso, a doente apresentou melhoria clínica, analítica e radiológica, pelo que se optou inicialmente pelo tratamento conservador. Contudo, como manteve lesões cerebrais capsuladas, apesar do ciclo de antibioterapia com-



pleto, foi decidido efectuar remoção microcirúrgica dos AC. A doente teve alta com diplopia, sem alterações do estado de consciência.

Em conclusão, no caso clínico descrito, as BQ infectadas foram o único foco de infecção detectado, motivo pelo qual, nos doentes com esta patologia e com alterações neurológicas *de novo*, deverá ser pesquisada a existência de abscessos do SNC, de modo a estabelecer um diagnóstico precoce, com diminuição da morbilidade e mortalidade associadas a estas lesões.

### Bibliografia

1. Heilpem KL, Lorber B. Focal intracranial infections. *Infect Dis North Am* 1996; 10:879-98.
2. Grigoriadis E, Gold WL. Pyogenic brain abscess caused by *Streptococcus pneumoniae*: case report and review. *Clin Infect Dis* 1997; 25 (5):1108-12.
3. Ni Y-H, Yeh K-M, Peng M-Y, *et al.* Community-acquired brain abscess in Taiwan: etiology and probable source of infection. *J Microbiol Immunol Infect* 2004; 37: 231-5.
4. Ariza J, Casanova A, Viladrich PF, *et al.* Etiological agent and primary source of infection in 42 cases of focal intracranial suppuration. *J Clin Microbiol* 1986; 24: 899-902.
5. Mylonas AI, Tzerbos FH, Mihalaki M, *et al.* Cerebral abscess of odontogenic origin. *J Craniomaxillofac Surg* 2007; 35 (1):63-7.
6. Bakshi R, Wright PD, Kindel PR, *et al.* Cranial magnetic resonance imaging findings in bacterial endocarditis: the neuroimaging spectrum of septic brain embolization demonstrated in twelve patients. *J Neuroimaging* 1999; 9:78-84.
7. Schliamsner SE, Backman K, Norrby SR. Intracranial abscesses in adults: an analysis of 54 consecutive cases. *Scand J Infect Dis* 1988; 20:1-9.
8. Ng PY, Seow WT, Ong PL. Brain abscesses: review of 30 cases treated with surgery. *Aust NZ J Surg* 1995; 65:664-6.
9. Yang SY, Zhao CS. Review of 140 patients with brain abscess. *Surg Neurol* 1993; 39:290-6.
10. Guppy KH, Thomas C, Thomas K, *et al.* Cerebral fungal infections in the immunocompromised host: a literature review and a new pathogen: *Chaetomium atrobrunneum*. *Neurosurgery* 1998; 43:1463-9.
11. Angrill J, Agustí C, de Cellis R, *et al.* Bacterial colonization in patients with bronchiectasis: microbiological pattern and risk factors. *Thorax* 2002; 57:15-9.
12. Nicotra MB, Rivera M, Dale AM, *et al.* Clinical pathophysiology and microbiologic characterization of bronchiectasis in an aging cohort. *Chest* 1995, 108:955-61.
13. Frey HR, Russi EW. Bronchiectasis – current aspects of an old disease. *Schweiz Med Wochenschr* 1997;127 (6): 219-30.
14. Pecker J, Clement JC. Acute abscess of the cerebrum indicative of bronchiectasis caused by *Fusiformis fusiformis* associated with *Corynebacterium parvum*; cure by combined surgical and anti-infections treatment. *Bull Men Soc Med Hop Paris* 1952; 68. 153-7.
15. Lorente G. Acquired bronchiectasis and metastatic cerebral abscess. *Rev Cline sp* 1960; 76:134-5.
16. Chomicki J. Metastatic abscess of the brain as complication of bronchiectasis. Case report. *Va Med Mon* 1960; 87:394-6.
17. Patel KS, Marks PV. Multiple brain abscesses secondary to bronchiectasis. A case of 34 discrete abscesses in one brain. *Clin Neurol Neurosurg* 1989; 91 (2): 265-7.
18. Leibovitch G, Maaravi Y, Shalev O. Multiple brain abscesses caused by *Streptococcus bovis*. *J Infect* 1991; 23 (2): 195-6.
19. Duffner PK, Cohen ME. Cystic fibrosis with brain abscess. *Arch Neurol* 1979; 36: 27-8.
20. Fischer EG, Shwachman H, Wepsic JG. Brain abscess and cystic fibrosis. *J Pediatr* 1979; 95: 385-8.
21. Kline MW. Brain abscess in a patient with cystic fibrosis. *Pediatr Infect Dis* 1985; 4: 72-3.
22. Gershan WM, Rusakow LS, Henrickson KJ, *et al.* Brain abscess caused by *Blastomyces dermatidis* in a child with cystic fibrosis. *Chest* 1994; 106: 601-3.
23. Arivazhagan A, Pandey P, Anandh B, *et al.* An unusual etiology of recurrent cerebral abscesses – a report of 3 cases. *Surg Neurol* 2008 online.
24. Takeshita M, Kagawa M, Yatos, *et al.* Current treatment of brain abscess in patients with congenital cyanotic heart disease. *Neurosurgery* 1997; 41:1270-8.
25. Seydoux C, Francioli P. Bacterial Brain abscesses: factors influencing mortality and sequelae. *Clin Infect Dis* 1992; 15: 394-401.
26. Tattevin P, Bruneel F, Clair B, *et al.* Bacterial brain abscesses: a retrospective study of 94 patients admitted to an intensive care unit (1980 to 1999). *Am J Med* 2003; 115:143-6.
27. Jansson AK, Enblad P, Sjolín J. Efficacy and safety of cefotaxime in combination with metronidazole for empirical treatment of brain abscess in clinical practice: a retrospective study of 66 consecutive cases. *Eur J Clin Microbiol Infect Dis* 2004; 23:7-14.