



ARTÍCULO ORIGINAL

# Utilidad de la coledoscopia transquirúrgica en el tratamiento de litos biliares difíciles

A. Cuendis-Velázquez<sup>a,\*</sup>, M.E. Rojano-Rodríguez<sup>a</sup>, C.E. Morales-Chávez<sup>a</sup>,  
A. González Angulo-Rocha<sup>b</sup>, E. Fernández-Castro<sup>b</sup>, I. Aguirre-Olmedo<sup>a</sup>,  
M.F. Torres-Ruiz<sup>a</sup>, J.C. Orellana-Parra<sup>a</sup> y L.E. Cárdenas-Lailson<sup>a</sup>

<sup>a</sup> División de Cirugía General y Endoscópica, Hospital General Dr. Manuel Gea González, México D.F., México

<sup>b</sup> Servicio de Endoscopia Gastrointestinal, Hospital General Dr. Manuel Gea González, México D.F., México

Recibido el 23 de enero de 2013; aceptado el 21 de octubre de 2013

Disponible en Internet el 11 de marzo de 2014

## PALABRAS CLAVE

Colangitis;  
Coledocolitiasis;  
Procedimiento  
Endoscópico  
Quirúrgico;  
Coledocoduodeno-  
anastomosis

## Resumen

**Antecedentes:** La coledocolitiasis se presenta en el 5 al 10% de los pacientes con colecistitis litiasica. Se han considerado múltiples algoritmos de tratamiento para esta afección; sin embargo, hasta el 10% de estos procedimientos terapéuticos pueden ser fallidos. La coledoscopia transoperatoria se ha convertido en una herramienta útil en el tratamiento de pacientes con coledocolitiasis de difícil manejo.

**Objetivos:** Determinar la utilidad de la coledoscopia transoperatoria en el tratamiento laparo-endoscópico de litos difíciles en nuestro servicio.

**Pacientes y métodos:** Se realizó un estudio transversal, en el que se revisaron los expedientes de los pacientes sometidos a coledoscopia transquirúrgica durante exploración de la vía biliar más coledocoduodeno-anastomosis laparoscópica, en el periodo comprendido entre el 1 de marzo del 2011 y el 31 de mayo del 2012 en el Hospital General Dr. Manuel Gea González. Se realizaron coledoscopias transabdominales, con extracción activa de litos en caso necesario, y posteriormente coledoscopias transorales a través de la anastomosis bilioentérica recién formada. Se analizaron los datos con estadística descriptiva y medidas de tendencia central.

**Resultados:** La edad promedio fue de 71 años, 57% mujeres, con predominio de puntuación ASA III. Se realizó la extracción activa de litos con diámetros de 7 a 35 mm en 4 de los casos y en el total se corroboró ausencia de litos en la vía biliar. La duración promedio del procedimiento fue de 18 min (rango 4 a 45 min).

\* Autor para correspondencia: Calzada de Tlalpan #4800 Col Sección XVI CP 14080 Delegación Tlalpan, México, D.F.  
Teléfono: +4000 3000; +3329; fax: +4000 3000.

Correo electrónico: [fitocuendis@hotmail.com](mailto:fitocuendis@hotmail.com) (A. Cuendis-Velázquez).

**KEYWORDS**

Cholangitis;  
 Choledocholithiasis;  
 Endoscopic Surgical  
 Procedure;  
 Choledochoduodenostomy

**Conclusiones:** La coledoscopia es un procedimiento eficaz y seguro para el tratamiento definitivo de los litos difíciles, en el ámbito de los procedimientos de invasión mínima.

© 2013 Asociación Mexicana de Gastroenterología. Publicado por Masson Doyma México S.A. Todos los derechos reservados.

**Intraoperative choledochoscopy usefulness in the treatment of difficult biliary stones****Abstract**

**Background:** Choledocholithiasis presents in 5-10% of the patients with biliary lithiasis. Numerous treatment algorithms have been considered for this disease, however, up to 10% of these therapeutic procedures may fail. Intraoperative choledochoscopy has become a useful tool in the treatment of patients with difficult-to-manage choledocholithiasis.

**Objectives:** To determine the usefulness of intraoperative choledochoscopy in the laparoscopic treatment of difficult stones that was carried out in our service.

**Patients and methods:** A cross-sectional study was conducted. The case records were reviewed of the patients that underwent intraoperative choledochoscopy during biliary tree exploration plus laparoscopic choledochoduodenal anastomosis within the time frame of March 1, 2011 and May 31, 2012, at the Hospital General Dr. Manuel Gea González. Transabdominal choledochoscopies were performed with active stone extraction when necessary, followed by peroral choledochoscopies through the recently formed bilioenteric anastomosis. The data were analyzed with descriptive statistics and measures of central tendency.

**Results:** The mean age was 71 years, 57% of the patients were women, and the ASA III score predominated. Active extraction of stones with 7 to 35 mm diameters was carried out in 4 of the cases and the absence of stones in the biliary tract was corroborated in all the patients. The mean surgery duration was 18 minutes (range: 4 to 45 min).

**Conclusions:** Choledochoscopy is a safe and effective minimally invasive procedure for the definitive treatment of difficult stones.

© 2013 Asociación Mexicana de Gastroenterología. Published by Masson Doyma México S.A. All rights reserved.

**Introducción**

La coledocolitiasis se presenta en el 5 al 10% de los pacientes con colecistitis litíásica y hasta en el 18% de aquellos con pancreatitis biliar. Se estima que del 21 al 34% de los litos migrarán espontáneamente de la vía biliar y hasta el 25 al 36% tendrán riesgo de originar pancreatitis o colangitis si la obstruyen. Se han considerado múltiples algoritmos de tratamiento, como son la colangiopancreatografía retrógrada endoscópica (CPRE), previo a colecistectomía, la CPRE transoperatoria y la postoperatoria. Sin embargo, del 5 al 10% de estos procedimientos pueden ser fallidos debido a la dificultad del acceso o a la imposibilidad para extraer los litos. Se consideran como litos difíciles aquellos mayores de 15 mm y que no pueden ser capturados con una canastilla, los localizados en la vía biliar intrahepática, los asociados a estenosis crónicas de la vía biliar, los presentes en pacientes con cirugías que modifican la continuidad del tracto digestivo proximal (gastrectomía Billroth II o bypass gástrico) y en el síndrome de Mirizzi<sup>1</sup>. Estas condiciones reducen dramáticamente las posibilidades terapéuticas de mínima invasión. Una de ellas, la exploración de vías biliares con abordaje laparoscópico, ha reportado entre el 5 y hasta el 14% de litos residuales<sup>1-3</sup>.

La coledoscopia fue descrita por primera vez en 1891 por Bakes, quien diseñó un instrumento rígido con una valva y un espejo usando una fuente de luz frontal para observar dentro de los conductos biliares. No fue sino hasta 1941

que Mc Iver describió un coledoscopio óptico rígido dotado de un canal de irrigación y con fuente de luz externa. En 1965, la American Cystoscope Makers introdujo el primer coledoscopio flexible en el mercado<sup>4</sup>.

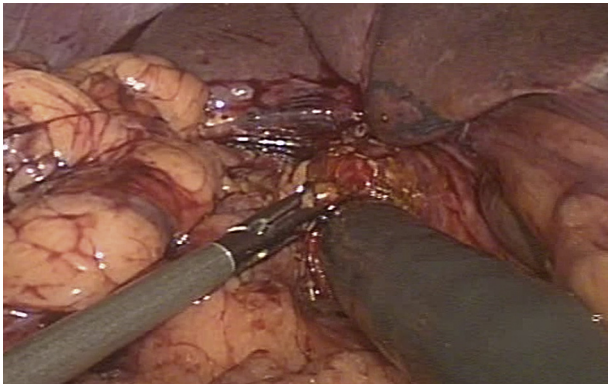
Hoy en día, la coledoscopia transoperatoria se ha convertido en una herramienta útil en el tratamiento transoperatorio de pacientes con coledocolitiasis de difícil manejo sometidos a exploración de vía biliar<sup>5-7</sup>. Permite la visualización directa del lito y la extracción activa del mismo con ayuda de balones y canastillas. Además, es indispensable para corroborar la ausencia de litos una vez concluido el procedimiento, asegurando así 0% de litos residuales<sup>8-11</sup>.

El objetivo de este estudio fue determinar la utilidad de la coledoscopia transoperatoria en el tratamiento laparoscópico de litos difíciles.

**Material y métodos**

Se realizó un estudio transversal, en el que se revisaron los expedientes de los pacientes sometidos a coledoscopia transquirúrgica durante exploración de la vía biliar más coledocoduodeno-anastomosis laparoscópica (CDAL), en el periodo comprendido entre el 1 de marzo del 2011 y el 31 de mayo del 2012, en el Hospital General Dr. Manuel Gea González.

Todos los pacientes fueron ingresados a la División de Cirugía General y Endoscópica y contaban con CPRE previa, y con uno o más de los siguientes antecedentes: CPRE



**Figura 1** Visión laparoscópica del gastroscopio entrando a la coledocotomía, a través de un puerto de trabajo quirúrgico (trócar) mediante la tracción con un *grasper* laparoscópico.

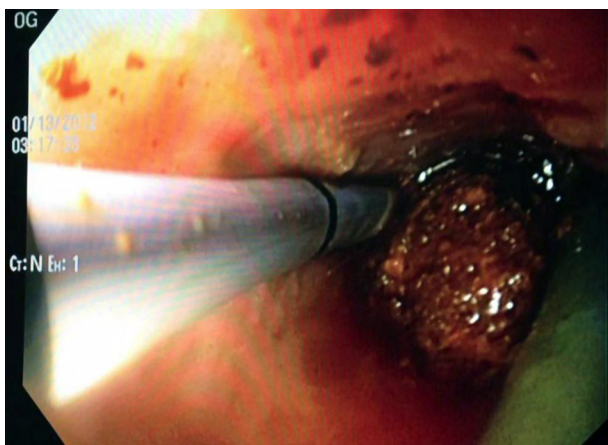
fallida, recurrencia de la coledocolitiasis, colestasis persistente secundaria a dilatación de la vía biliar y colangitis de repetición.

Por ello, el equipo quirúrgico decidió someterlos a una CDAL. Las indicaciones para dicho procedimiento quirúrgico en estos pacientes se resumen en la [tabla 1](#).

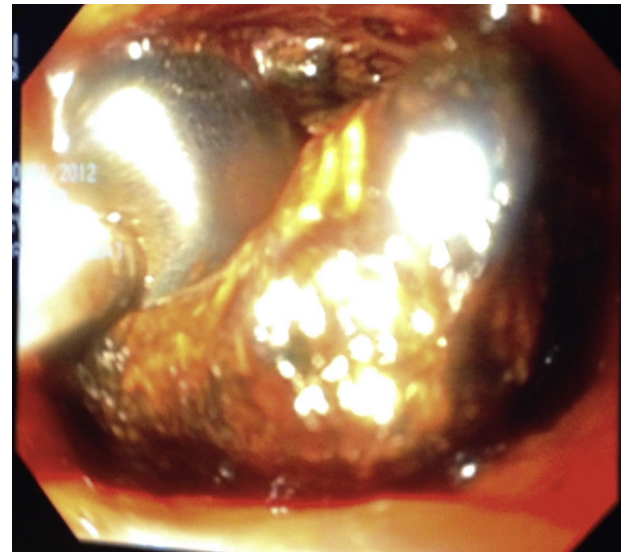
En todos los pacientes se indicó cobertura antimicrobiana; terapéutica en 5 pacientes por colangitis y profiláctica en el resto de los pacientes por tratarse de una cirugía con exposición del tracto gastrointestinal.

Se efectuó un manejo transoperatorio conjunto. Previo abordaje quirúrgico laparoscópico, se realizó una coledoscopia transoperatoria a través de una coledocotomía longitudinal anterior con un gastroscopio Olympus GIF-H180® con un diámetro de 9.9 mm y canal de trabajo de 2.8 mm ([fig. 1](#)) introducido a través de un puerto de trabajo laparoscópico de 12 mm.

Se realizó coledoscopia tanto distal como proximal a la coledocotomía efectuada, con extracción activa de litos mediante el uso de canastilla de Dormia y balón endoscópico ([figs. 2 y 3](#)), hasta corroborar la ausencia de litos y



**Figura 2** Coledoscopia transquirúrgica. La imagen muestra un cálculo localizado en la confluencia de la vía biliar así como la endoprótesis azul que se colocó paliativamente durante la CPRE. Se observa también un *grasper* laparoscópico con el que se extrajo el cálculo. CPRE: colangiopancreatografía retrógrada endoscópica.



**Figura 3** Visión de una coledoscopia transquirúrgica con extracción activa de un gran cálculo ubicado en la confluencia y el conducto hepático izquierdo, mediante un balón endoscópico.

la completa permeabilidad de la vía biliar proximal y distal ([figs. 4 y 5](#)).

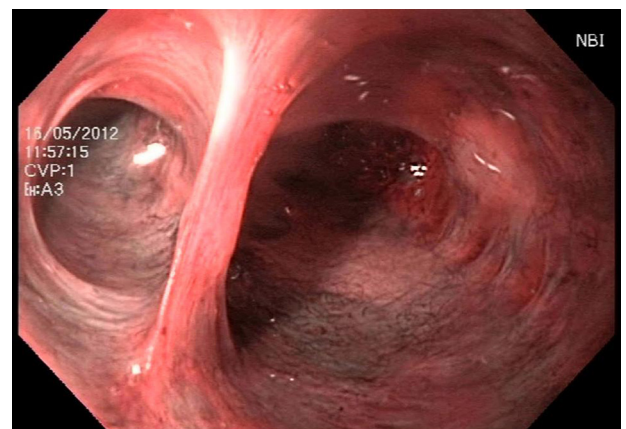
Una vez que el equipo quirúrgico culminó la CDAL, se efectuó una coledoscopia transoral, transoperatoria, a través de la anastomosis recién formada ([fig. 6](#)).

Para realizar el análisis estadístico, se describieron las variables utilizando medidas de tendencia central y dispersión de acuerdo con la distribución de datos, empleando el paquete estadístico SPSS versión 17.

## Resultados

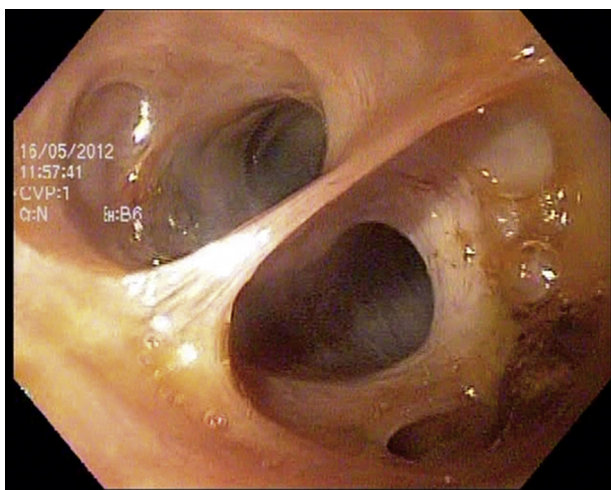
A todos los pacientes (n = 7) se les realizó una coledoscopia transquirúrgica transabdominal y transoral.

La edad promedio fue de 71 años (rango 52-85), con predominio del sexo femenino (57.1%). De acuerdo a la

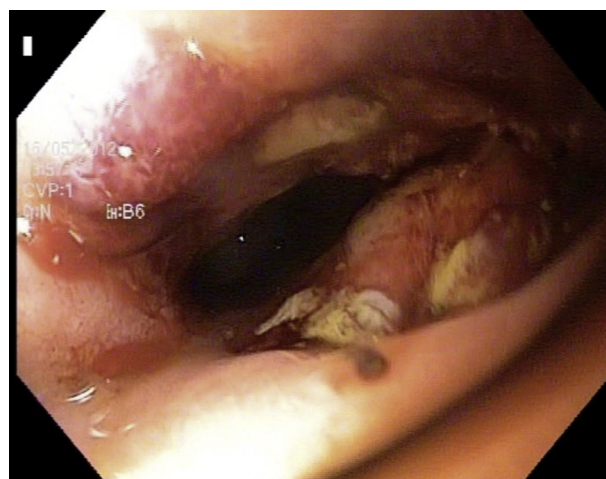


**Figura 4** Visión endoscópica de una coledoscopia transquirúrgica transabdominal con aplicación de NBI, que muestra vía biliar sin cálculos. NBI: *narrow band image* (imagen de banda estrecha).





**Figura 5** Visión endoscópica de una coledoscopia transquirúrgica transoral a través de la coledocoduodeno-anastomosis, que muestra vía biliar intrahepática libre de cálculos.



**Figura 6** Coledoscopia transoral posquirúrgica inmediata. Se observa coledocoduodeno-anastomosis recién formada, con vía biliar al fondo.

Clasificación del Estado Físico establecido por la American Society of Anesthesiologists (ASA), un paciente obtuvo una puntuación de ASA II, 5 de ASA III y uno de ASA IV. Las comorbilidades de los pacientes se describen en la [tabla 2](#).

Durante la coledoscopia transabdominal se realizó extracción activa de litos en 4 casos mediante el uso de canastilla de Dormia y balón endoscópico; en 3 de ellos se encontró litiasis intrahepática, igualmente resuelta sin complicaciones. En los 3 pacientes restantes, los litos habían sido removidos de forma exitosa durante la CPRE preoperatoria. En el 100% se aseguró la ausencia de litos en la vía biliar. El tiempo endoscópico transoperatorio promedio fue de 18 minutos (rango 4 a 45).

En todas las coledoscopias transorales transoperatorias se aseguraron la permeabilidad y la hermeticidad de la coledocoduodeno-anastomosis.

No se desarrolló complicación alguna atribuible al procedimiento laparoendoscópico y se observó una normalización progresiva de los parámetros bioquímicos ([fig. 7](#)). El tiempo medio de seguimiento fue de 155 días (rango 28 a 420 días).

### Discusión

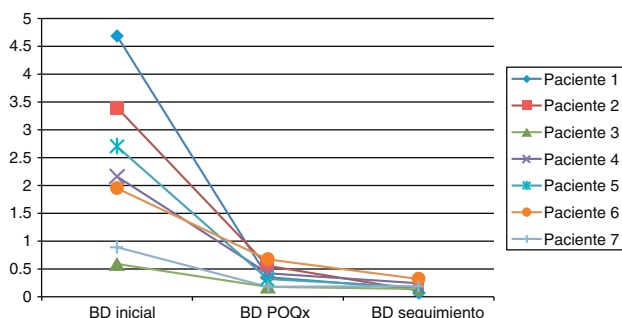
La coledoscopia ha sido una herramienta históricamente anhelada por los cirujanos durante una exploración de vía biliar, ya que convierte un procedimiento «a ciegas»

**Tabla 1** Características de la vía biliar e indicaciones de coledocoduodenoanastomosis en los pacientes

Número de paciente	Indicación de CDAL + coledoscopia transoperatoria				
	Episodios previos de colangitis/ coledocolitiasis	Calibre de la vía biliar (mm)	Diámetro máximo de litos (mm)	Localización de los litos	Otros
Paciente 1	2/5	20	20 <sup>a</sup>	Tercio medio de colédoco	
Paciente 2	1/1	35	35	Colédoco retroduodenal	
Paciente 3	1/1	20, con estenosis en tercio distal	20	Tercio distal de colédoco y hepático derecho	
Paciente 4	1/3	20	25	Hepático izquierdo y confluencia	
Paciente 5	4/7	20	7 <sup>a</sup>	Tercio medio de colédoco	Papila duodenal mayor intradiverticular
Paciente 6	1/1	20	15 <sup>a</sup>	Tercio medio de colédoco	
Paciente 7	1/1	25	22	Tercio distal de colédoco y confluencia	Adenoma veloso en ámpula duodenal

CDAL: coledocoduodenoanastomosis laparoscópica; mm: milímetros.

<sup>a</sup> Extracción exitosa de los litos durante la colangiopancreatografía retrógrada endoscópica previa a la coledocoduodeno-anastomosis laparoscópica.



**Figura 7** Evolución en el descenso de la bilirrubina directa en los pacientes, desde su estado prequirúrgico y posquirúrgico inmediato, y en el seguimiento por consulta externa.

BD inicial: bilirrubina directa previa a la realización de colangiopancreatografía retrógrada endoscópica, con extracción de litos o colocación de endoprótesis. BD POQx: bilirrubina directa posterior a coledocoduodeno-anastomosis laparoscópica; BD seguimiento: bilirrubina directa en el seguimiento por consulta externa.

en uno bajo visión directa; permite reducir a cero la tasa de litos retenidos, además de aumentar la capacidad diagnóstica<sup>1,4,7,8,10,12-14</sup>.

La coledoscopia ha sido propuesta como un procedimiento rutinario en todas las colecistectomías, asumiendo que se encontrará coledocolitiasis hasta en el 5 al 10% de los pacientes<sup>9,10</sup>; realizada a través del conducto cístico es factible hasta en el 85 al 90% con un éxito terapéutico similar al técnico. Sin embargo, este abordaje se limita a litos menores de 10 mm localizados en la porción de la vía biliar distal al cístico<sup>11,13,15</sup>. Aunque se han descrito algunas técnicas para aquellos proximales, ninguna ha sido estandarizada<sup>16</sup>.

Para el manejo de la coledocolitiasis, se han propuesto múltiples algoritmos terapéuticos: CPRE prequirúrgica, transquirúrgica y posquirúrgica. La primera opción tiene un éxito terapéutico alrededor del 95%. La segunda alternativa ha indicado un costo y estancia intrahospitalaria menores, pero no está al alcance de todas las instituciones. Realizar CPRE posquirúrgica implica mayor estancia intrahospitalaria, además de las consecuencias obvias en cuanto a recursos en caso de presentar complicaciones asociadas al procedimiento endoscópico o si este es fallido<sup>10</sup>. En un trabajo publicado previamente por nuestro equipo quirúrgico, se demuestran las ventajas de la CDAL para el manejo de los litos difíciles<sup>17</sup>.

**Tabla 2** Comorbilidades de los pacientes sometidos al procedimiento laparo-endoscópico

Comorbilidades	% pacientes (n)
Diabetes mellitus tipo 2	57.4 (4)
Hipertensión arterial sistémica	42.8 (3)
Cardiopatía	14.2 (1)
Obesidad	71.4 (5)
Secuelas EVC	14.2 (1)
EPOC	14.2 (1)
Otras	28.5 (2)

EVC: evento vascular cerebral; EPOC: enfermedad pulmonar obstructiva crónica.

En esta serie, se utilizó coledoscopia transoperatoria para efectuar la extracción activa de litos y corroborar la adecuada limpieza de la vía biliar, donde la simple exploración de vías biliares laparoscópica hubiese sido insuficiente debido a la ubicación, el tamaño y las características de los litos. Como ha sido reportado, la coledoscopia es el método más efectivo para el tratamiento de litos difíciles<sup>7,14</sup>.

La coledoscopia transoral, a través de la anastomosis, permite corroborar el adecuado diámetro de la derivación y su hermeticidad, asegurando así que el procedimiento realizado tendrá un menor número de complicaciones como fugas, fístulas y estenosis tempranas.

En la revisión realizada de la literatura, no se encontró ningún antecedente de la coledoscopia transoral a través de la anastomosis.

## Conclusiones

Desde nuestro punto de vista, la coledoscopia transquirúrgica transabdominal y transoral es una herramienta útil para el tratamiento laparoscópico de los pacientes con litos difíciles, ya que asegura una adecuada limpieza de la vía biliar y permite valorar el calibre y la hermeticidad de la anastomosis.

Para ofrecer un tratamiento resolutivo y definitivo para esta compleja afección, con el beneficio de los abordajes de invasión mínima, es indispensable el tratamiento multidisciplinario.

Reconocemos que el tamaño de la muestra es aún limitado, por lo que es indispensable incrementarla y complementar la información con estudios ulteriores.

## Financiación

No se recibió patrocinio de ningún tipo para llevar a cabo este estudio.

## Conflicto de intereses

Los autores declaran no tener ningún conflicto de intereses.

## Bibliografía

- American Society for Gastrointestinal Endoscopy. The role of endoscopy in the management of choledocholithiasis. *Gastrointest Endosc.* 2011;74:731-44.
- Reymond MA, Chapuis N, Vala D, et al. Flexible choledochoscopy: Two years of experience. *Helv Chir Acta.* 1993;60:81-5.
- Ming-Fang Qin, Hong-Bing Xu. Combined laparoscopic and endoscopic treatment for bile duct diseases. *Hepatobiliary Pancreat Dis Int.* 2004;3:284-7.
- Rojas O, Vargas A, Sánchez F, et al. Coledoscopia transoperatoria. Experiencia con 42 casos. *An Med Asoc Med Hosp ABC.* 1997;42:96-8.
- Schwarz J, Simsa J, Pazdirek F. Our experience with peroperative choledochoscopy. *Rozhl Chir.* 2007;86:180-3.
- Alecu L, Marin A, Corodeanu G, et al. Laparoscopic choledochoscopy. *Chirurgia.* 2003;98:175-82.
- Rajan KV, Kate V, Ananthakrishnan N, et al. Role of operative flexible choledochoscopy in calculous biliary tract disease. *Trop Gastroenterol.* 2000;21:80-3.

8. Noble H, Norton S, Thompson M. Assuring complete laparoscopic clearance of the bile duct. *J Laparoendosc Adv Surg Tech.* 2011;21:319–22.
9. Csáky G, Bezsilla J, Tóth D. Video-choledochoscopy in bile duct surgery. *Acta Chir Hung.* 1999;38:139–42.
10. Campagnacci R, Baldoni A, Baldarelli M, et al. Is laparoscopic fiberoptic choledochoscopy for common bile duct stones a fine option or a mandatory step? *Surg Endosc.* 2010;24:547–53.
11. Rojas-Ortega S, Arizpe-Bravo D, Marín López ER, et al. Transcystic common bile duct exploration in the management of patients with choledocholithiasis. *J Gastrointest Surg.* 2003;7:492–6.
12. Siddique I, Galati J, Ankoma-Sey V, et al. The role of choledochoscopy in the diagnosis and management of biliary tract diseases. *Gastrointest Endosc.* 1999;50:67–73.
13. Carroll BJ, Fallas MJ, Phillips EH. Laparoscopic transcystic choledochoscopy. *Surg Endosc.* 1994;8:310–4.
14. Grigoriu M, Palade R, Vasile D, et al. Indications and contribution of choledochoscopy in the diagnosis and treatment of biliary diseases. *Chirurgia.* 2003;98:167–73.
15. Lyass S, Phillips EH. Laparoscopic transcystic duct common bile duct exploration. *Surg Endosc.* 2006;20:441–5.
16. Prakash K, Ramesh H, Jacob G, et al. Multidisciplinary approach in the long-term management of intrahepatic stones: Indian experience. *Indian J Gastroenterol.* 2004;23:209–13.
17. Aguirre-O I, Cuendis-Velázquez A, Morales-Chávez CE, et al. Coledocoduodeno-anastomosis laparoscópica como opción terapéutica en coledocolitiasis compleja. *Cir Cir.* 2013;81:118–24.