



REVISTA BRASILEIRA DE REUMATOLOGIA

www.reumatologia.com.br



SOCIEDADE BRASILEIRA
DE REUMATOLOGIA

Relato de caso

Policondrite recidivante com perda auditiva severa



Francisco Vileimar Andrade de Azevedo*, Juliana de Deus e Albuquerque e Deborah Pereira Gonçalves

Hospital Geral Dr. Waldemar Alcântara, Fortaleza, CE, Brasil

INFORMAÇÕES SOBRE O ARTIGO

Histórico do artigo:

Recebido em 3 de outubro de 2013

Aceito em 20 de março de 2014

On-line em 1 de novembro de 2014

Palavras-chave:

Policondrite
Perda auditiva
Vasculite

Keywords:

Polychondritis
Auditive loss
Vasculitis

R E S U M O

Policondrite recidivante é uma condição rara, imunomediada, caracterizada por episódios de inflamação de estruturas cartilaginosas, principalmente orelhas, nariz, articulações e sistema respiratório. Acomete também estruturas ricas em proteoglicanos como olhos, coração, vasos sanguíneos e ouvido interno. Em torno de 1/3 dos casos apresentam associação com outras doenças como vasculites sistêmicas, doenças do tecido conectivo ou síndrome mielodisplásica. Desordens do ouvido interno ocorrem em 40%-50% dos pacientes. Perda auditiva profunda é rara. O objetivo do estudo foi descrever o caso de uma paciente com diagnóstico de policondrite recidivante associado à perda auditiva severa bilateral e manifestações clínicas de vasculite sistêmica. Este trabalho reforça a importância do diagnóstico precoce e do tratamento imediato em caso de manifestações severas da doença.

© 2013 Elsevier Editora Ltda. Todos os direitos reservados.

Relapsing polychondritis with severe hearing loss

A B S T R A C T

Relapsing polychondritis is an uncommon, immune-mediated condition characterized by episodes of inflammation of cartilaginous structures, especially the ears, nose, joints and respiratory tract. RP also affects proteoglycan-rich structures such as the eyes, heart, blood vessels and inner ear. Around one third of cases are associated with other diseases such as vasculitides, connective tissue diseases or myelodysplastic syndrome. Disorders of the inner ear occur in 40-50% of patients. Profound hearing loss is rare. The aim of this study was to describe the case of a patient with relapsing polychondritis associated with severe bilateral hearing loss and clinical manifestations of systemic vasculitis. This study reinforces the importance of an early diagnosis and immediate treatment in case of severe manifestations of the disease.

© 2013 Elsevier Editora Ltda. All rights reserved.

Introdução

Policondrite recidivante (PR) é uma condição rara, imunomediada, caracterizada por episódios de inflamação de estruturas

* Autor para correspondência.

E-mail: vileimar@yahoo.com.br (F.V.A. de Azevedo).

<http://dx.doi.org/10.1016/j.rbr.2014.03.030>

0482-5004/© 2013 Elsevier Editora Ltda. Todos os direitos reservados.

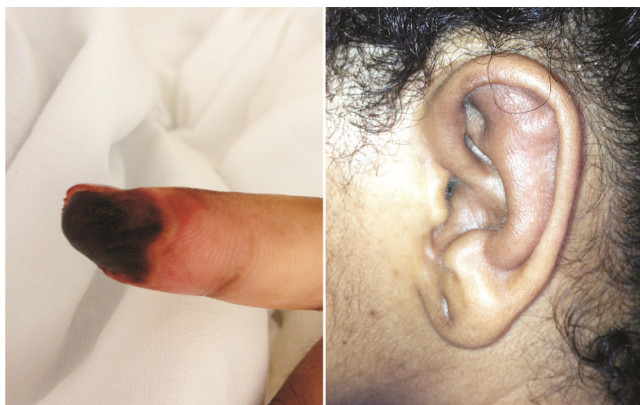

Figura 1 – À esquerda, lesão vasculítica no 2º quirodactilo da mão direita. À direita, edema em pavilhão auricular poupando lóbulo.

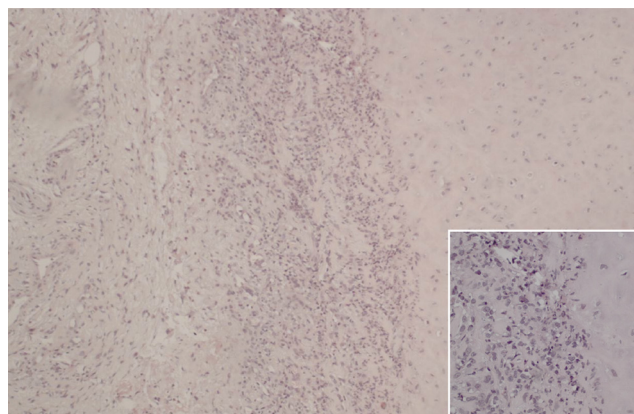


Figura 2 – Cartilagem hialina auricular contendo numerosas células inflamatórias com degeneração da matriz. (Hematoxilina-eosina - 100x). No detalhe, aumento de 400x evidencia infiltrado composto por numerosos neutrófilos associado a linfócitos e histiócitos.

cartilaginosa, principalmente orelhas, nariz, articulações e sistema respiratório. Também acomete estruturas ricas em proteoglicanos como olhos, coração, vasos sanguíneos e ouvido interno. A doença foi inicialmente descrita em 1923 por Jaksch-Wartenhorst, usando o nome policondropatia. Pearson et al. introduziram o termo policondrite em 1960.¹ A condição afeta homens e mulheres igualmente, podendo ser vista em todas as raças. O pico de incidência é entre 40 e 60 anos.²

A etiologia da PR é desconhecida. A predisposição genética é sugerida pela associação com antígeno leucocitário HLA-DR4.³ Há evidências de surgimento de autoimunidade, tanto humoral como celular, contra componentes da matriz da cartilagem, como colágeno tipo II, tipo IX, XI e matrilina-1.²

Relatamos caso de PR associado à perda auditiva severa e lesões cutâneas vasculíticas.

Relato de caso

DMD, 31 anos, feminino, com febre diária há dois meses, associada a calafrios, astenia, poliartrite, perda progressiva bilateral da audição, zumbido e episódios de tontura. Há um mês evoluiu com aparecimento de lesões cutâneas em mãos e membros inferiores, edema bilateral em pálpebras e orelhas, além de dor contínua em região distal 2º quirodactilo da mão direita.

Ao exame, apresentava artrite em punhos, cotovelos, tornozelos e interfalangeanas proximais bilateralmente. As lesões cutâneas caracterizavam-se por pápulas, pústulas e placas purpúreas em mãos, pés e região anterior das pernas. Na orofaringe eram observadas úlceras aftosas. Notava-se também edema e dor à palpação em pavilhões auriculares, poupando lóbulos, e edema e eritema bilateral em conjuntiva. Na região distal do 2º quirodactilo direito observava-se cianose fixa, dolorosa associada à redução de temperatura (fig. 1).

Os exames complementares evidenciaram anemias normocítica e normocrômica (hemoglobina 7,9 g/dL), leucocitose de 16.000 mm³ sem desvio e elevação de provas inflamatórias: proteína C reativa (PCR, 196 mg/L), velocidade de hemossedimentação (VHS, 45 mm na 1ª hora). As sorologias para hepatites B e C e HIV foram não reagentes e a

pesquisa de autoanticorpos (fator antinuclear, anticorpo anticitoplasma de neutrófilo, fator reumatoide) e crioglobulinas foi negativa, assim como a pesquisa de BAAR na linfa. Coombs direto, dosagem de complementos, sumário de urina, função hepática e renal apresentavam-se dentro dos padrões de normalidade. Endoscopia digestiva alta, radiografia de tórax, ultrassom abdominal e doppler de membros foram normais. Ecocardiograma não mostrou alterações. Nas hemoculturas e urinocultura não houve crescimento de microorganismos. Foram realizadas biópsias da lesão cutânea em 2º quirodactilo direito e do pavilhão auricular.

O diagnóstico de policondrite recidivante foi proposto baseado nas manifestações clínicas encontradas e resultado de exames complementares. Mediante esses achados, tratamento com prednisona 1 mg/kg/dia foi iniciado. A paciente evoluiu com resolução da febre, das lesões em conjuntiva e do quadro articular, porém sem melhora do quadro de surdez e de isquemia em 2º quirodactilo após uma semana de tratamento. Nesse momento, foi decidido iniciar pulsoterapia com metilprednisolona 1 g/dia por três dias.

O estudo histopatológico do pavilhão auricular evidenciou cartilagem com infiltrado linfocítico e neutrofilico associado à degeneração da matriz hialina (fig. 2). O histopatológico da lesão cutânea da mão direita evidenciou necrose com grande infiltrado de neutrófilos e linfócitos.

Após pulsoterapia paciente evoluiu com melhora do quadro cutâneo e desaparecimento de dor isquêmica em 2º quirodactilo, porém já com perda importante de tecido por necrose distal. Foi observada normalização das provas inflamatórias (VHS, 10 mm na 1ª hora; PCR, 5 mg/L) e do nível de hemoglobina (12 g/dL). Apesar da resolução completa do edema e da dor em pavilhões auriculares, permanecia com hipoacusia grave. Avaliação otorrinolaringológica demonstrou perda auditiva neurosensorial de grau severo a profundo bilateral, sendo, então, iniciada pulsoterapia com ciclofosfamida. Após seis meses de terapia mensal com ciclofosfamida, a paciente permanecia com hipoacusia severa bilateral.

Discussão

Pacientes com policondrite recidivante apresentam um largo espectro de sinais clínicos e sintomas que frequentemente elevam o desafio diagnóstico. Os critérios diagnósticos foram propostos por MacAdam, e requerem três ou mais das seguintes características clínicas: condrite auricular bilateral, poliartrite soronegativa não erosiva, condrite nasal, inflamação ocular, condrite do trato respiratório e disfunção vestibulococlear.⁴ Uma modificação recente desses critérios sugere que o diagnóstico pode ser feito pela presença de pelo menos um dos critérios de MacAdam associado à confirmação histológica de dano à cartilagem ou à condrite em duas regiões anatômicas distintas com resposta a corticoide ou dapsona.⁵

A paciente descrita apresentava condrite bilateral do pavilhão auricular, conjuntivite bilateral, poliartrite não erosiva soronegativa, perda auditiva neurosensorial e achados histopatológicos compatíveis, reunindo critérios para o diagnóstico de PR. A biópsia de pavilhão auricular foi realizada, porém o histopatológico nem sempre é necessário para a confirmação diagnóstica.

O diagnóstico precoce é difícil. Trentham e Le relataram que o tempo médio para estabelecê-lo é de 2,9 anos.⁶ A manifestação clínica mais frequente é a inflamação da cartilagem auricular uni ou bilateral com incidência variando de 43%-83%. Artrite é a segunda manifestação mais comum. Em torno de 1/3 dos casos ocorrem em associação com outras doenças, como vasculites sistêmicas, doenças do tecido conectivo ou síndrome mielodisplásica.² No caso relatado, além de condrite auricular e poliartrite, a paciente apresentava perda auditiva neurosensorial severa e manifestações cutâneas compatíveis com vasculite.

Desordens do ouvido interno ocorrem em 40%-50% dos pacientes. Perda auditiva profunda é rara.^{3,7} Foi relatada associação de vasculite cutânea e perda auditiva severa, porém a patogênese da lesão neurosensorial ainda é incerta. Há hipótese de uma vasculite obliterativa na artéria auditiva interna causando lesão otológica.^{8,9} Outra hipótese, levantada por Issing et al., seria a presença de anticorpos antilabirinto no soro de pacientes com disfunção audiovestibular.¹⁰

Manifestações mucocutâneas ocorrem em mais de 50% dos casos, sendo as úlceras aftosas a alteração mais comum.² Avaliação histológica das lesões cutâneas tem evidenciado, com maior frequência, vasculite leucocitoclástica, infiltrados neutrofílicos e trombose dos vasos da pele.¹¹

Vasculite é observada histologicamente em 14%-25% dos casos, podendo ser indolente ou fulminante, e pode surgir de forma simultânea ou independente de outras manifestações.¹²

O tratamento medicamentoso em pacientes que apresentam condrite ou artrite deve ser iniciado com anti-inflamatórios não hormonais, dapsona ou corticosteroides. Para os pacientes com manifestações severas, vasculite sistêmica ou perda auditiva neurosensorial, o uso de prednisona 1 mg/kg/dia ou pulsoterapia com metilprednisolona é o tratamento de escolha. Em casos de resistência a esteroides, outros agentes imunossupressores, incluindo azatioprina, metotrexato e ciclofosfamida, são relatados como sendo úteis. Há

relato de casos isolados com resultados potencialmente benéficos à terapia com antagonistas do fator de necrose tumoral.² No caso relatado, foi iniciado prednisona 1 mg/kg/dia para paciente com quadro clínico compatível com vasculite cutânea e lesão severa em ouvido interno. Como não evoluiu com melhora esperada das manifestações mais graves, foi decidido pela pulsoterapia com metilprednisolona e ciclofosfamida.

Estima-se que a sobrevida em cinco anos é de 74%. Pacientes com idade menor que 51 anos e vasculite sistêmica apresentam pior prognóstico.¹³

A policondrite recidivante é uma doença multissistêmica, de apresentação variável, que, em seu espectro de manifestações, pode levar a lesões graves irreversíveis em órgãos-alvo. É provável que no caso relatado, a permanência de seqüela auditiva severa, mesmo com instituição de terapia agressiva, seja explicada pelo tempo prolongado percorrido, do início das manifestações clínicas, até o diagnóstico e a instituição da terapia. Um diagnóstico precoce associado a uma terapia agressiva, em casos de manifestações severas, pode trazer efeitos benéficos na prevenção de seqüelas graves.

Conflitos de interesse

Os autores declaram não haver conflitos de interesse.

REFERÊNCIAS

- Pearson MC, Kline MH, Newcomer DV. Relapsing polycondritis. *N Engl J Med.* 1960;263:51-8.
- Gergely P Jr, Poor G. Relapsing polycondritis. *Best Pract Res Clin Rheumatol.* 2004;18:723-38.
- Zeuner M, Straub RH, Rauh G, Albert ED, Schölmerich J, Lang B. Relapsing polycondritis: clinical and immunogenetic analysis of 62 patients. *J Rheumatol.* 1997;24:96-101.
- McAdam LP, O'Hanlan AM, Bluestone R, Reardon CM. Relapsing polycondritis: prospective study of 23 patients and a review of the literature. *Medicine.* 1976;55:193-215.
- Damiani JM, Levine HL. Relapsing polycondritis e report of ten cases. *Laryngoscope.* 1979;89:929-46.
- Trentham DE, Le CH. Relapsing polycondritis. *Ann Intern Med.* 1998;129:114-22.
- Cody DTR, Sones DA. Relapsing polycondritis: audiovestibular manifestations. *Laryngoscope.* 1971;81:208-22.
- Schuknecht H. Ear pathology in autoimmune disease. *Adv Oto Rhino Laryngol.* 1991;46:50-70.
- Michet C. Vasculitis and relapsing polycondritis. *Rheum Dis Clin North Am.* 1990;16:441-4.
- Issing WJ, Selover D, Schulz P. Anti-labyrinthine antibodies in a patient with relapsing polycondritis. *Eur Arch Otorhinolaryngol.* 1990;256:163-6.
- Frances C, el Rassi R, Laporte JL, Rybojad M, Papo T, Piette JC. Dermatologic manifestations of relapsing polycondritis. A study of 200 cases at a single center. *Medicine.* 2001;80:173-9.
- Barzegar C, Vrtovsnik F, Devars JF, Mignon F, Pradalier A. Vasculitis with mesangial IgA deposits complicating relapsing polycondritis. *Clin Exp Rheumatol.* 2002;20:89-91.
- Michet CJ Jr, McKenna CH, Luthra HS, O'Fallon WM. Relapsing polycondritis: survival and predictive role of early disease manifestations. *Ann Intern Med.* 1986;104:74-8.