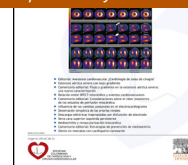



# Cardiología

[www.elsevier.es/revcolcar](http://www.elsevier.es/revcolcar)



## CARDIOLOGÍA DEL ADULTO - PRESENTACIÓN DE CASOS

### Enfermedad carcinoide cardiaca multivalvular



Gustavo Restrepo M. \*, Alexander Londoño C.,  
Natalia Tamayo A. y Marco L. Blanquicett

Servicio de Ecocardiografía, Clínica Medellín, Medellín, Colombia

Disponible en Internet el 8 de julio de 2015

#### PALABRAS CLAVE

Ecocardiografía;  
Tumor;  
Insuficiencia valvular;  
Estenosis valvular

#### KEYWORDS

Echocardiography;  
Tumor;  
Valvular  
regurgitation;  
Valvular stenosis

**Resumen** Hombre de 67 años de edad, enviado a valoración ecocardiográfica por cuadro clínico de 6 meses de evolución con: disnea de esfuerzo, edemas de miembros inferiores y fatiga. Se encuentra doble lesión de la válvula tricúspide con: estenosis e insuficiencia severa, insuficiencia pulmonar severa; y compromiso valvular izquierdo con: insuficiencia mitral y aórtica severas, asociadas a engrosamiento y rigidez valvular. El paciente tenía como antecedente tumor neuroendocrino de íleon, metastásico a pulmón e hígado.

En este caso se discuten los hallazgos ecocardiográficos característicos del síndrome carcinoide con compromiso multivalvular como hallazgo inusual de este raro síndrome.

© 2015 Publicado por Elsevier España, S.L.U. en nombre de Sociedad Colombiana de Cardiología y Cirugía Cardiovascular. Este es un artículo Open Access bajo la licencia CC BY-NC-ND (<http://creativecommons.org/licenses/by-nc-nd/4.0/>).

#### Multivalvular carcinoid heart disease

**Abstract** A 67 year-old man is sent to echocardiographic assessment for 6 month history of exertional: dyspnea, edema of the lower extremities, fatigue, double lesions in tricuspid valve with: severe stenosis and severe regurgitation, severe pulmonary valve regurgitation; and left side valvular disease with: severe aortic regurgitation and severe mitral regurgitation, all of them associated with valvular thickening, rigidity, in a patient with history of neuroendocrine tumor, with lung and liver metastases.

This case discuss the echocardiographic findings suggestive of carcinoid multivalvular and left side valvular disease as unusual finding in this rare syndrome.

© 2015 Published by Elsevier España, S.L.U. on behalf of Sociedad Colombiana de Cardiología y Cirugía Cardiovascular. This is an open access article under the CC BY-NC-ND license (<http://creativecommons.org/licenses/by-nc-nd/4.0/>).

\* Autor para correspondencia.

Correo electrónico: [gustavorestrepomd@une.net.co](mailto:gustavorestrepomd@une.net.co) (G. Restrepo M.).

## Introducción

El síndrome carcinoide es una causa poco frecuente de cardiopatía de origen valvular adquirida. Caracterizado por compromiso valvular de predominio derecho con: engrosamiento y rigidez de las valvas de la tricúspide que genera estenosis e inadecuada coaptación, con: insuficiencia, en la mayoría de los casos es severo y con compromiso valvular pulmonar con predominio de insuficiencia. Existen condiciones poco frecuentes en las cuales hay, además, compromiso valvular izquierdo. Series de casos han reportado compromiso izquierdo entre el 7 y el 10%, generalmente, asociado a: metástasis pulmonares o a la presencia de comunicación intracardiaca, como foramen oval permeable, o extracardiaca, como cortocircuito intrapulmonar, que facilitan la liberación de serotonina producida por el tumor neuroendocrino a la circulación sistémica.

En este caso se describen los hallazgos ecocardiográficos bidimensionales (2D) y tridimensionales (3D) característicos del síndrome carcinoide con compromiso multivalvular, tanto el derecho como el izquierdo, en un paciente con tumor neuroendocrino metastásico a pulmón e hígado.

## Caso clínico

Paciente masculino de 67 años de edad que en el año 2011 consultó por dolor abdominal tipo cólico localizado en el epigastrio, asociado a deposiciones diarreicas, pérdida de peso y episodios de rubicundez facial. Se le realizó una tomografía toracoabdominal que demostró múltiples lesiones hipodensas en ambos lóbulos hepáticos con: captación en el anillo del medio de contraste, nódulos hiperdensos en los lóbulos medio y superior del pulmón derecho, sugestivos de metástasis y masa en íleon con biopsia que confirmó tumor neuroendocrino bien diferenciado con invasión linfovascular y perineural con marcadores tumorales: el ácido 5 hidroxindolacético positivo, la cromogranina negativa, la noradrenalina elevada y la adrenalina normal.

Se le realizó ecocardiografía transtorácica, en la que se encontró el ventrículo izquierdo de tamaño normal, con la función sistólica global y la segmentaria preservada, con estenosis moderada de la válvula tricúspide, moderada dilatación del ventrículo derecho y la aurícula derecha, sin compromiso en otras válvulas.

Durante su evolución clínica el paciente presentó disnea progresiva, fatiga y edema de miembros inferiores de 6 meses de evolución. Se solicitó ecocardiografía transtorácica de control, documentándose: enfermedad valvular múltiple, doble lesión en la válvula tricúspide, estenosis severa con engrosamiento de sus valvas, rigidez y defecto de coaptación con insuficiencia severa, insuficiencia pulmonar severa con velos de la válvula pulmonar engrosados, insuficiencia mitral y aórtica severas con esclerosis y engrosamiento de sus valvas, dilatación severa de ambas aurículas, ventrículo izquierdo hipertrófico con fracción de eyección preservada 65%, sin evidencia de masas intracavitarias (figs. 1 y 2).

## Discusión

La enfermedad cardiaca carcinoide es la principal causa de morbimortalidad en los pacientes con tumores neuroendocrinos metastásicos. Se presenta aproximadamente en el 20-50% de los casos. Puede cursar de forma asintomática o con síntomas insidiosos sugestivos de falla cardiaca derecha.

El compromiso cardiaco está mediado por la actividad secretora del tumor, dada por la liberación a la circulación sistémica de agentes vasoactivos como: la 5 hidroxitriptamina (metabolito de la serotonina), las taquicinas, las prostaglandinas y la histamina, que producen depósitos de placas de tejido fibrótico (focales o difusas), en el endocardio, principalmente en el lado derecho del corazón en el aspecto ventricular de la válvula tricúspide y la pulmonar, causando retracción y rigidez de sus valvas y las cúspides con doble lesión valvular (estenosis e insuficiencia). En la mayoría de los casos el compromiso valvular está limitado al lado derecho debido a que los metabolitos son inactivados en la circulación pulmonar, protegiendo el lado izquierdo<sup>1</sup>.

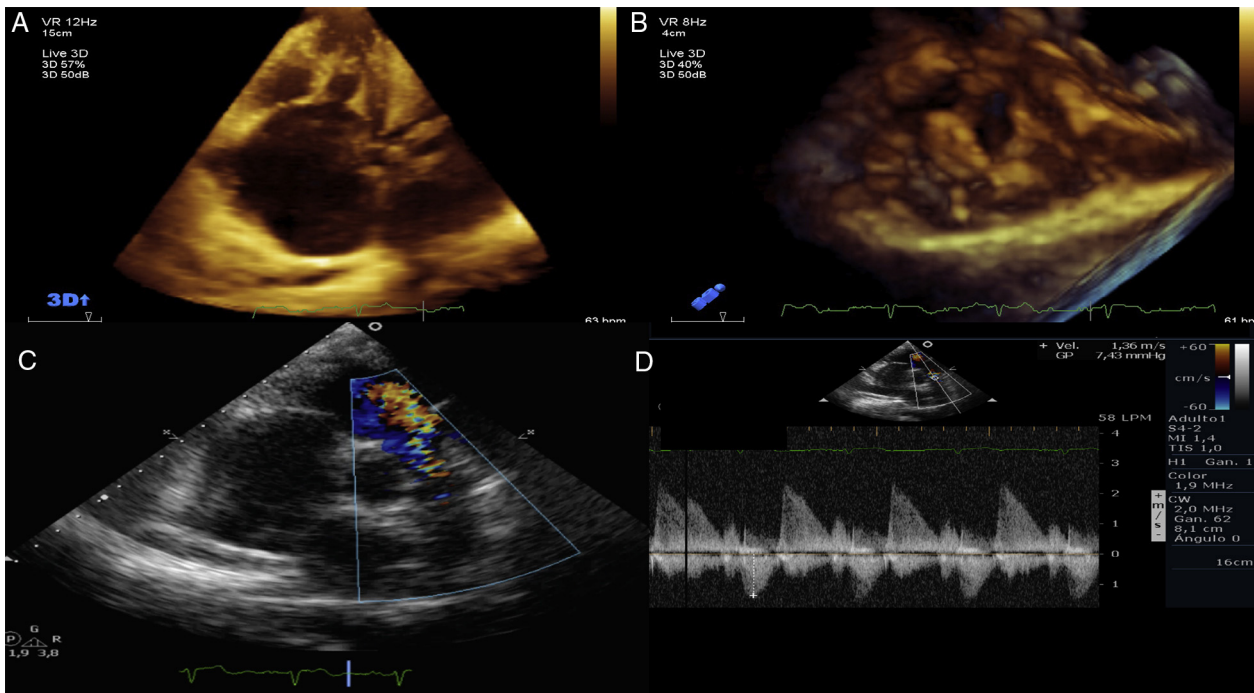
El compromiso izquierdo en algunas series se ha reportado en menos del 10% de los casos asociado a las metástasis pulmonares o a la presencia del foramen oval permeable<sup>2</sup>.

Con el uso de técnicas de imagen multimodales (la ecocardiografía 2D, la ecocardiografía 3D, la transesofágica y la resonancia cardiaca), se ha reportado compromiso valvular tricuspídeo en el 90%, pulmonar en el 69%, mitral en el 29%, aórtico en el 27% y metástasis cardiacas en el 3,8%. De los pacientes con compromiso izquierdo, el 87% tenían foramen oval permeable y la magnitud del cortocircuito se relacionó con la severidad de la regurgitación valvular<sup>3</sup>.

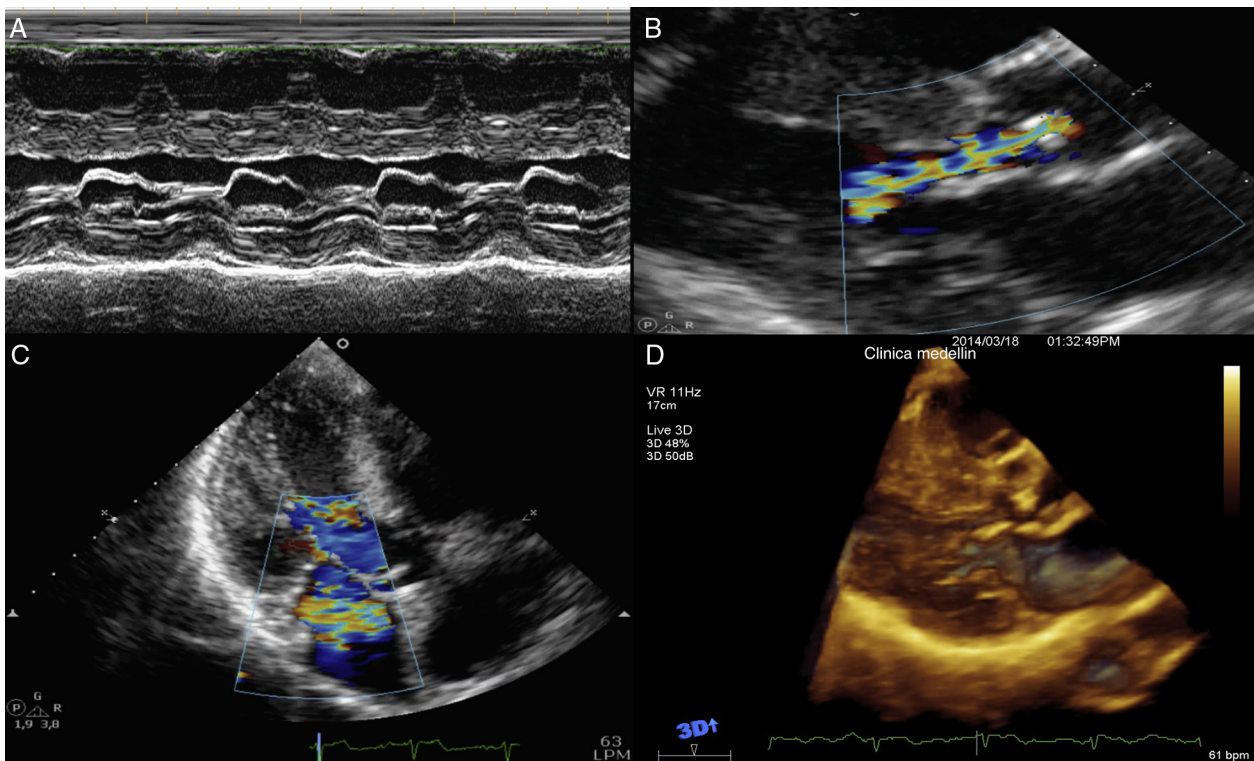
La ecocardiografía es la principal modalidad de imagen para la evaluación de la enfermedad cardiaca carcinoide. Los hallazgos clásicos incluyen el compromiso de la válvula tricúspide y la pulmonar. No obstante, el espectro de la enfermedad es amplio y la gravedad del compromiso valvular puede variar desde solo el engrosamiento valvular en estadios tempranos hasta la presencia de estenosis y/o la insuficiencia valvular significativas. El compromiso no se restringe a las valvas, puede afectar el aparato subvalvular, lo cual se observa con la ecocardiografía transesofágica y con la ayuda de técnicas tridimensionales.

La resonancia magnética nuclear representa una herramienta diagnóstica útil en los casos de visualización subóptima de las estructuras derechas por la ecocardiografía, permite evaluar la severidad de las insuficiencias midiendo el volumen regurgitante y evaluar la fracción de eyección del ventrículo derecho. Es posible visualizar las placas carcinoideas en las secuencias de realce tardío con el gadolinio<sup>4</sup>. La tomografía por emisión de positrones ayuda a identificar la metástasis usando el octreótido u otros radio-trazadores, como el galio y la hidroxifenilalanina<sup>5</sup>.

Los tumores neuroendocrinos son de lento crecimiento, con una media de supervivencia de 10 años, que se reduce en pacientes con la enfermedad carcinoide cardiaca a un promedio de 4 años. Los predictores independientes de la mortalidad son: la clase funcional deteriorada (NYHA III-IV), la edad avanzada y la insuficiencia tricuspídea severa<sup>6</sup>. Lo anterior justifica la evaluación y el seguimiento anual de



**Figura 1** A) y B) Ecocardiografía 3D, se observa severo engrosamiento de las valvas de la tricúspide, defecto de coaptación con doble lesión valvular, estenosis e insuficiencia severas. C) El doppler color muestra insuficiencia pulmonar severa. D) Doppler continuo con imagen densa y tiempo de desaceleración corto de la insuficiencia pulmonar severa.



**Figura 2** A) Modo M, en la válvula mitral se observa engrosamiento de sus valvas y limitación de su apertura. B) Insuficiencia aórtica severa por doppler color, imagen paraesternal. C) Insuficiencia mitral por doppler color en eje largo apical. D) Imagen 3D: se observa engrosamiento del aparato subvalvular mitral, no observado en 2D.

estos pacientes con la ecocardiografía, como lo recomienda el consenso europeo de tumores neuroendocrinos. Biomarcadores como el NT-pro BNP se recomiendan como cribado de la enfermedad carcinoide cardiaca en todos los pacientes con o sin la enfermedad metastásica<sup>7</sup>.

Dada la complejidad de esta enfermedad, su manejo debe estar a cargo de un grupo multidisciplinario, tener en cuenta las preferencias del paciente y definir el momento óptimo del cambio valvular quirúrgico para mejoría de los síntomas, de la calidad de vida y del pronóstico.

El reparo valvular en la mayoría de los casos no es posible por la restricción en la apertura de las válvulas, haciéndose necesario el cambio valvular. La escogencia de la prótesis biológica o mecánica se debe individualizar, las válvulas biológicas pueden presentar degeneración prematura por la actividad de la enfermedad carcinoide, sin embargo, el uso de las válvulas mecánicas tiene la desventaja de requerir anticoagulación indefinida en pacientes que pueden requerir cirugía y la embolización de metástasis, entre otros procedimientos invasivos<sup>8</sup>.

Las indicaciones de la cirugía no están definidas debido al número reducido de pacientes con la enfermedad. Se consideran candidatos a esta los pacientes con síntomas persistentes de falla cardiaca derecha a pesar del manejo médico óptimo con diuréticos y restricción hidrosalina. Los pacientes con dilatación severa del ventrículo derecho, disfunción ventricular derecha e insuficiencia tricuspídea severa, aun sin síntomas tienen mayor mortalidad, por lo cual se sugiere optar por la cirugía en estos casos, considerando el riesgo de mortalidad perioperatoria. En los pacientes candidatos a la cirugía de resección de metástasis hepáticas con enfermedad valvular severa, aun asintomáticos, debe evaluarse la posibilidad de la cirugía temprana<sup>9</sup>.

El riesgo perioperatorio de estos pacientes en las diferentes series se encuentra alrededor del 25%, disminuyéndose en la última década en los centros de experiencia a menos del 9%, con supervivencias del 71% a un año y del 43% a 5 años<sup>10</sup>.

## Conclusiones

La enfermedad cardiaca carcinoide es una entidad poco frecuente que afecta al 50% de los pacientes con: tumores neuroendocrinos y reduce su supervivencia; compromete principalmente las válvulas del lado derecho del corazón con: estenosis e insuficiencia de las válvulas tricúspide y pulmonar y la falla cardiaca derecha. Solo en el 10% de los casos se encuentra compromiso del lado izquierdo, en pacientes con las metástasis pulmonares o el foramen oval permeable, como se encontró en el caso presentado.

## Responsabilidades éticas

**Protección de personas y animales.** Los autores declaran que para esta investigación no se han realizado experimentos en seres humanos ni en animales.

**Confidencialidad de los datos.** Los autores declaran que en este artículo no aparecen datos de pacientes.

**Derecho a la privacidad y consentimiento informado.** Los autores declaran que en este artículo no aparecen datos de pacientes.

## Conflicto de intereses

Los autores declaran no tener ningún conflicto de intereses.

## Bibliografía

1. Dobson R, Burgess MI, Pritchard DM, Cuthbertson DJ. The clinical presentation and management of carcinoid heart disease. *Int J Cardiol.* 2014;173:29–32.
2. Pellikka PA, Tajik AJ, Khandheria BK, Seward JB, Callahan JA, Pitot HC, et al. Carcinoid heart disease: Clinical and echocardiographic spectrum in 74 patients. *Circulation.* 1993;87:1188–96.
3. Bhattacharyya S, Toumpanakis C, Burke M, Taylor AM, Caplin ME, Davar J. Features of carcinoid heart disease identified by 2- and 3-dimensional echocardiography and cardiac MRI. *Circ Cardiovasc Imaging.* 2010;3:103–11.
4. Franzen D, Boldt A, Raute-Kreinsen U, Koerfer R, Erdmann E. Magnetic resonance imaging of carcinoid heart disease. *Clin Cardiol.* 2009;32:E92–3.
5. Fiebrich HB, Brouwers AH, Links TP, de Vries EGE. Myocardial metastases of carcinoid visualized by 18F-dihydroxyphenyl-alanine positron emission tomography. *Circulation.* 2008;118:1602–4.
6. Moller JE, Pellikka PA, Bernheim AM, Schaff HV, Rubin J, Connolly HM. Prognosis of carcinoid heart disease: Analysis of 200 cases over two decades. *Circulation.* 2005;112:3320–7.
7. Ramage JK, Ahmed A, Ardill J, Bax N, Bren DJ, Caplin ME, et al. Guidelines for the management of gastroenteropancreatic neuroendocrine (including carcinoid) tumours (NETs). *Gut.* 2012;61:6–32.
8. Bhattacharyya S, Raja SG, Toumpanakis C, Caplin ME, Dreyfus GD, Davar J. Outcomes, risks and complications of cardiac surgery for carcinoid heart disease. *Eur J Cardiothorac Surg.* 2011;40:168–72.
9. Connolly HM, Nishimura RA, Smith HC, Pellikka PA, Mullany CJ, Kvols LK. Outcome of cardiac surgery for carcinoid heart disease. *J Am Coll Cardiol.* 1995;25:410–6.
10. Mokhles P, van Herwerden LA, de Jong PL, de Herder WW, Siregar S, Constantinescu AA, et al. Carcinoid heart disease: Outcomes after surgical valve replacement. *Eur J Cardiothorac Surg.* 2012;41:1278–83.