



Official journal of the Pan African Urological Surgeon's Association  
web page of the journal

[www.ees.elsevier.com/afju](http://www.ees.elsevier.com/afju)  
[www.sciencedirect.com](http://www.sciencedirect.com)



## Original article

# Tumeur de Buschke-Löwenstein: à propos de 8 cas et revue de la littérature



**K. Rimtebaye<sup>a,\*</sup>, F. Danki Sillong<sup>b</sup>, A. Zarif Agah Tashkand<sup>a</sup>,  
M. Kaboro<sup>a</sup>, L. Niang<sup>c</sup>, S.M. Gueye<sup>c</sup>**

<sup>a</sup> Hôpital Général de Référence Nationale, BP. 130, N'Djamena, Tchad

<sup>b</sup> Hôpital Protestant de N'Gaoundéré, N'Gaoundéré, Cameroun

<sup>c</sup> Hôpital Général de Grand Yoff (HOGGY), Dakar, Sénégal

Reçu le 14 août 2015; reçu sous la forme révisée le 23 décembre 2015; accepté le 16 janvier 2016

Disponible sur Internet le 28 juin 2016

### MOTS-CLÉS

Condylome;  
tumeur de  
Buschke-Löwenstein;  
Cautérisation, HPV;  
Carcinome

### Résumé

*Objectifs* : présenter les caractéristiques cliniques, anatomopathologiques et la prise en charge de la tumeur de Buschke-Löwenstein (TBL) à l'Hôpital Général de Référence Nationale (HGRN) de N'Djaména au Tchad

*Sujets et Méthodes* : étude prospective descriptive colligeant 8 patients porteurs d'une TBL de mai 2009 à juin 2012. Les variables étudiées étaient cliniques, paracliniques, thérapeutiques et évolutives. Le traitement consistait à faire une « cautérisation-exérèse » sous anesthésie locale ou rachianesthésie selon l'étendue de la lésion. Pour les lésions vulvaires, un pansement gras séparant les lèvres était fait. Le port de la sonde urinaire était nécessaire pour tous les patients.

*Résultats* : huit patients étaient pris en charge, deux femmes gestantes et six hommes. L'âge moyen était de 28,8 ans avec des extrêmes de 18 et 60 ans. Un patient était séropositif pour le VIH et la syphilis. Un seul patient avait présenté une récurrence après 5 mois nécessitant une seconde « cautérisation-exérèse » avec succès. L'analyse histologique de la pièce avait conclu à une TBL. Les 2 gestantes avaient accouché par voie basse et les fœtus n'étaient pas contaminés.

\* Auteur correspondant : rédaction, recherche documentaire et prise en charge des patients.

Adresses e-mail : [melinarim@yahoo.fr](mailto:melinarim@yahoo.fr) (K. Rimtebaye), [danki\\_franklin@yahoo.fr](mailto:danki_franklin@yahoo.fr) (F. Danki Sillong), [arya.agah@gmail.com](mailto:arya.agah@gmail.com) (A. Zarif Agah Tashkand), [kaboro2@hotmail.com](mailto:kaboro2@hotmail.com) (M. Kaboro), [nianglamine72@yahoo.fr](mailto:nianglamine72@yahoo.fr) (L. Niang), [smgueye@refer.sn](mailto:smgueye@refer.sn) (S.M. Gueye).

Peer review under responsibility of Pan African Urological Surgeons' Association.

<http://dx.doi.org/10.1016/j.afju.2016.01.013>

1110-5704/© 2016 Pan African Urological Surgeons' Association. Production and hosting by Elsevier B.V. Cet article est publié en Open Access sous licence CC BY-NC-ND (<http://creativecommons.org/licenses/by-nc-nd/4.0/>).

*Conclusion* : La TBL est une pathologie relativement fréquente qui affecte des patients jeunes des 2 sexes au service d'urologie. La « cautérisation-exérèse » est le meilleur traitement.

© 2016 Pan African Urological Surgeons' Association. Production and hosting by Elsevier B.V. Cet article est publié en Open Access sous licence CC BY-NC-ND (<http://creativecommons.org/licenses/by-nc-nd/4.0/>).

#### KEYWORDS

Condyloma;  
Buschke-Löwenstein  
tumor;  
Cauterization;  
HPV carcinoma

#### Buschke - Löwenstein tumor: a report on eight cases and review of literature

##### Abstract

*Objectives*: Present the clinical, pathological, histological and management of Buschke-Löwenstein tumor (BLT) at the National General Hospital of N'Djamena in Chad.

*Subjects and methods*: A descriptive prospective study which collected 8 patients' records presenting BLT from May 2009 to June 2012. The variables studied were clinical, paraclinical, therapeutic and evolutionary. The treatment consisted in a "resection-cauterization" under local or spinal anesthesia depending on the extent of the injury. For vulvar lesions, a fatty dressing separating the lips was done. Wearing the urinary catheter was necessary for all patients.

*Results*: Eight patients were managed, two pregnant women and six men. The mean age was 28.87 years with extremes of 18 and 60. A patient was seropositive for HIV and syphilis. One patient had a recurrence after 5 months requiring a second "resection-cauterization" which was successful. Histological analysis of the tissue had found a BLT. The 2 pregnant women had delivered vaginally and fetuses were not contaminated.

*Conclusion*: BLT is a relatively common condition that affects young patients of the 2 sexes in urology. The "resection-cauterization" is the best treatment.

© 2016 Pan African Urological Surgeons' Association. Production and hosting by Elsevier B.V. This is an open access article under the CC BY-NC-ND license (<http://creativecommons.org/licenses/by-nc-nd/4.0/>).

#### Introduction

Le condylome acuminé géant ou tumeur de Buschke-Löwenstein (TBL) est une entité nosologique rare, sexuellement transmissible. Il s'agit d'une infection virale induite par le papillomavirus humain (HPV) dont les sérotypes les plus fréquents sont le 6, 11, 16 et 18. [1–5]. Selon Njoumi et coll., les sérotypes 16 et 18 ont un potentiel oncogène plus élevé. [1].

L'agent causal est un virus nu à ADN circulaire qui infecte exclusivement les épithéliums cutanés et muqueux. Le cycle de réplication est lié à la prolifération et à la différenciation de la cellule épithéliale infectée. Il peut rester quiescent et se réactiver lors d'une immunodépression. Les facteurs de risques incriminés sont: la mauvaise hygiène anorectale, la grossesse, la multiparité, l'homosexualité, l'immunodépression, le tabagisme, l'alcool et les infections sexuellement transmissibles (IST) [1–5].

La prise en charge fait souvent l'objet de controverses: abstention thérapeutique, exérèse chirurgicale, électrocoagulation-exérèse, laser CO<sub>2</sub>, immunothérapie. Un consensus semble se dégager pour l'option chirurgicale.

Nous rapportons 8 cas de TBL dont deux sur grossesse, traitées par « cautérisation — exérèse ».

Le but de notre travail est de décrire les aspects: anatomiques, cliniques, histologiques et thérapeutiques de la TBL dans le service d'urologie de N'Djaména.

#### Sujets et méthodes

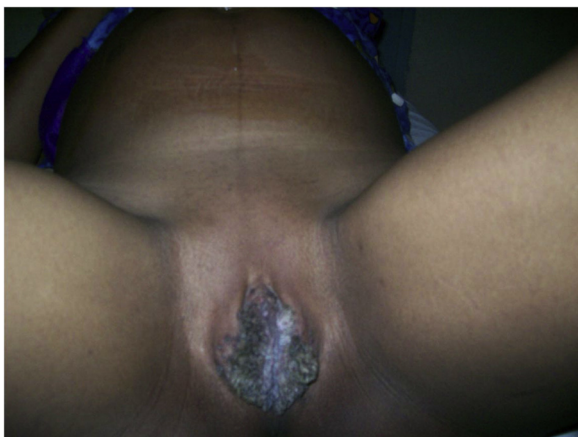
Cette étude, prospective de type descriptive, portait sur 8 patients ayant consulté pour TBL de mai 2009 à juin 2012. Le consentement éclairé de chaque patient a été obtenu pour la confection et l'exploitation dans l'anonymat du dossier médical à but scientifique. Le comité d'éthique de l'Ordre National des Médecins du Tchad a donné son approbation avant le démarrage de l'étude. Les variables étudiées étaient cliniques, paracliniques, thérapeutiques et évolutives.

Variables cliniques: âge, sexe, habitudes sexuelles (fidélité, vagabondage sexuel), statut marital (marié, célibataire), siège, étendu et aspect macroscopique de la lésion, prurit, brûlure mictionnelle, urétrorragie post coïtale, répercussion psychologique (patient déprimé).

Variables paracliniques: sérologies (VIH, Syphilis, Chlamydiae), glycémie et un ECBU, analyse histologique de la pièce opératoire.

Variables thérapeutiques: une « cautérisation exérèse » sous anesthésie locale ou rachianesthésie selon l'étendue de la lésion, un sondage urétrovésical, un pansement gras séparant les lèvres chez les femmes et le port systématique de la sonde urétrovésicale.

Variables évolutives: ablation de la sonde au 7<sup>e</sup> jour pour les hommes porteurs de lésions urétrales, au 15<sup>e</sup> et 18<sup>e</sup> jour chez les femmes gestantes. Le suivi en consultation externe tous les 3 mois durant 24 mois permettait d'apprécier: les complications, la guérison, les



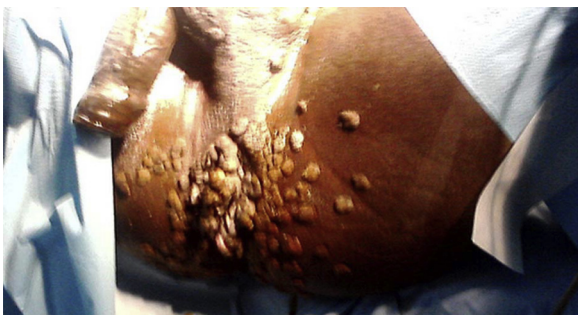**Figure 1** TBL en chou-fleur chez une femme gestante.

récidives, l'accouchement (voie basse), rapports sexuels (normaux, traumatique, urétrorragie)

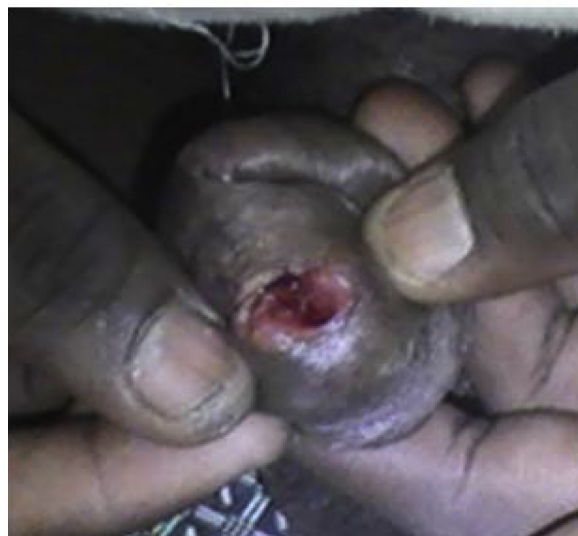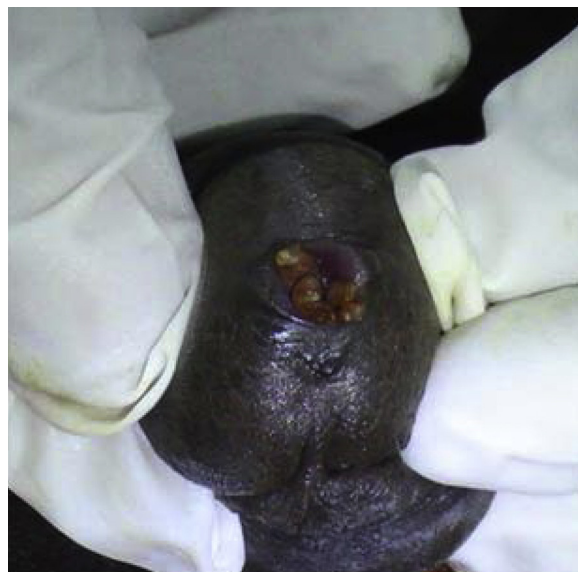### Résultats

De mai 2009 à juin 2012, 8 patients ont été pris en charge dans le service d'urologie de l'HGRN. L'âge moyen des patients était de 28,8 ans avec des extrêmes de 18 et 60 ans. La consultation était motivée par les prurits, les brûlures mictionnelles et l'aspect inesthétique en « chou-fleur » des lésions psychologiquement traumatisant chez tous les patients. Chez les 2 femmes, âgées de 18 et 27 ans, la lésion siégeait à la vulve [Figure 1] et survenait au 3<sup>e</sup> trimestre de leur grossesse. Chez le patient âgé de 60 ans, la lésion intéressait la marge anale, les fesses, le périnée, le scrotum et la verge [Figure 2]. Chez 5 autres patients, tous de sexe masculin, la lésion siégeait en aval de la fossette naviculaire et s'émançipait en chou-fleur au méat urétral [Figure 3]. Tous les patients ont bénéficié d'une « cautérisation-exérèse ». Un patient était séropositif à la fois pour le VIH et la syphilis. L'analyse histologique de la pièce d'exérèse avait conclu à une tumeur de Bushke-Löwenstein. « La peau, dont les berges montrent un épiderme normal, élabore focalement une lésion montrant une acanthose, une papillomatose avec une hyperplasie basale des mélanocytes. Les acanthocytes ont des noyaux arrondis d'aspect en verre dépoli en rapport avec une infection virale sous-jacente. Le derme sous-jacent est dissocié par un infiltrat inflammatoire lymphocytaire avec des vaisseaux congestifs générant des foyers de raptus hémorragiques » [Figure 4].

**Figure 5**



**Figure 2** TBL de siège Ano-périnéo-pénoscrotal.



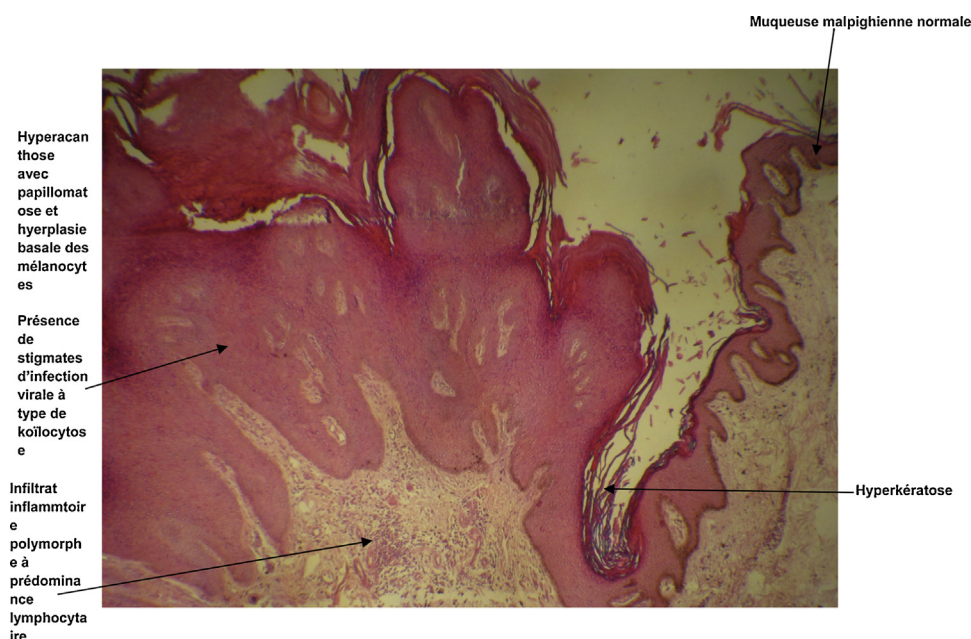**Figure 3** TBL siégeant à la fossette naviculaire et s'émançant au méat urétral aspect avant et après la cautérisation.

Le délai d'ablation de la sonde variait selon le sexe et le siège de la TBL: 7 jours pour les lésions urétrales chez l'homme, de 15 et 18 jours pour les lésions vulvaires chez les femmes. La guérison était effective chez tous les patients avec un recul 2 ans. Un cas de récurrence avait été noté à 6 mois et traité avec succès. Les femmes gestantes avaient accouché par voie basse, deux mois après leur traitement, sans risque de contamination de leur fœtus avec un recul d'un an de suivi. Les rapports sexuels étaient de nouveau possibles sans urétrorragie.

### Discussion

La TBL ou condylome acuminé géant est décrite pour la première fois en 1896. C'est en 1925 que Buschke et Löwenstein en ont fait une entité caractérisée [1,6].

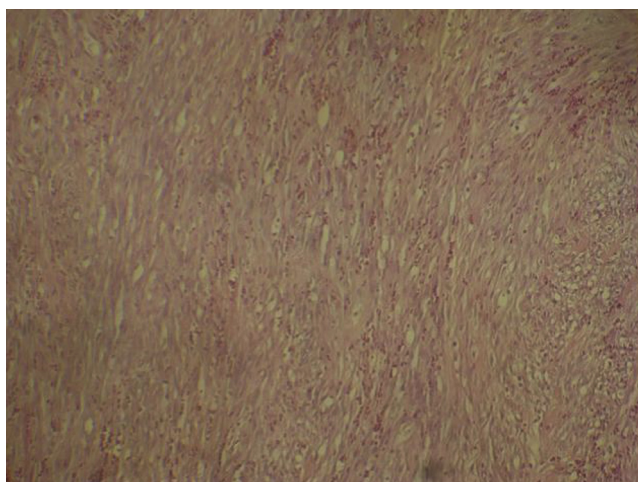
La transmission de la TBL se fait essentiellement par voie sexuelle et également par l'intermédiaire d'eau, de linge, de gants et d'autres



**Figure 4** Condylomatose acuminés anopérinéoscrotal et pénien.

matériels souillés [7]. Le virus est résistant aux conditions environnementales. La grossesse est un facteur favorisant l'apparition et le développement de la TBL. Durant la grossesse, la TBL est 3 fois plus fréquente [7]. Deux des TBL observées dans notre étude concernaient des femmes gestantes au troisième trimestre de leur grossesse. Les modifications de l'immunité cellulaire et l'augmentation des récepteurs d'œstrogènes sont autant de facteurs favorisant [7,8]. Les condylomes de la grossesse régressent le plus souvent et disparaissent après accouchement et n'aggravent pas les lésions dysplasiques même sévères [7,9].

L'infection par le HPV atteint 70 % à 80 % de la population sexuellement active [10]. Les auteurs [11] soulignent que seulement 0,1 % de la population générale atteinte développera une TBL.



**Figure 5** photo histologique de la TLB confirmant le caractère bénin de la lésion (Coloration HE, grossissement 400 X).

Il est rapporté dans la littérature que les adultes jeunes sont les plus atteints. Constat également noté par notre étude où nos patients étaient majoritairement jeunes. En effet, sept de nos patients ont un âge compris entre 18 et 35 ans, un seul a 60 ans. La localisation urétrale de la TBL (fossette naviculaire) rend difficiles les rapports sexuels (traumatisme, urétrorragie) justifiant la précocité de la consultation à un âge jeune des patients de notre série. Des multiples facteurs de risque (grossesse, immunodépression...) et comorbidités (VIH, syphilis, chlamydiae...) souvent rapportés dans la littérature [8,9], seuls deux étaient retrouvés dans notre étude: la grossesse chez 2 patientes et la positivité de la sérologie VIH et syphilis chez le patient de 60 ans. La TBL est fréquente chez l'homme comme le montre notre étude qui rapporte 6 hommes contre 2 femmes.

La transmission mère-enfant peut se faire in utéro par le placenta où lors de l'accouchement par voie basse justifiant la nécessité d'examiner à la naissance tout nouveau-né de mère porteuse de lésion de TBL. La césarienne n'est plus d'actualité chez la femme enceinte souffrant de TBL comme mesure de protection du nouveau-né.

Chez nos 2 patientes gestantes, la tumeur est de siège vulvaire, de consistance molle, à base sessile, à surface finement hérissée de franges d'environ 3 à 8 mm de haut et 2 mm de diamètre réalisant l'aspect en chou-fleur. Cet aspect en chou-fleur également décrit par tous les auteurs était psychologiquement traumatisant pour nos deux jeunes patientes, justifiant l'urgence de la prise en charge. Elles ne reconnaissaient même plus leur sexe vu la singularité de la lésion. La guérison à tout prix avant l'accouchement était leur principal souhait, car pour elles, il était inadmissible de présenter un tel sexe aux sages-femmes durant le travail. Pour cinq de nos patients, tous de sexes masculins, la tumeur était d'allure inflammatoire à base sessile siégeant à la fossette naviculaire, avec une surface papillaire dont les franges s'émancipaient en bouquet de fleurs au méat

urétral. Les rapports sexuels étaient traumatisants et entraînaient une urétrorragie obligeant ces patients à consulter précocement.

L'évolution naturelle peut se faire vers un envahissement local, une récurrence ou une transformation maligne. Pour Reichenbacch [12], cette transformation maligne peut atteindre 8,5 % à 23,8 % sous forme d'un carcinome épidermoïde. Les types 6, 11, 16 et 18 sont les plus fréquents, parmi ces types le 16 et 18 sont plus oncogènes. La muqueuse cervicale représente une zone de fragilité mécanique et immunitaire constituant un site de prédilection de développement de lésions cancéreuses.

La transformation maligne en carcinome invasif épidermoïde varie de 5 à 42 % dans la littérature [13,14]. La récurrence qui est toujours locale, unique ou multiple pose des problèmes thérapeutiques, particulièrement lorsque l'exérèse est limitée ou incomplète. Dans notre série nous avons noté un seul cas de récurrence. Il s'agissait d'un des patients porteurs de la TBL siégeant à la fossette naviculaire nécessitant une deuxième cautérisation avec succès.

La guérison obtenue chez nos patients n'était pas seulement physique, mais bien plus psychologique, voire sexuelle. La guérison offrait pour les femmes gestantes la possibilité d'un accouchement dans la dignité et pour les hommes porteurs de la TBL de siège urétral la reprise normale des rapports sexuels. La dépression induite par la TBL est également rapportée par Ciobanu AM et coll [2] chez un patient de 63 ans porteur d'une TBL inguino-pubo-ano-génital. Le traitement de la TBL était la meilleure prise en charge de la dépression du patient.

Le diagnostic est souvent fondé sur la clinique pour un clinicien expérimenté qui écarte facilement le condylome plan de la syphilis secondaire. Toutefois, l'histologie est nécessaire afin de ne pas méconnaître une transformation maligne.

Les traitements locaux, à base de nitrate d'argent, de podophylline, ont montré les limites de leur efficacité et de leur indication. Pour nos patients, nous avons opté pour un traitement chirurgical en procédant à une « cautérisation exérèse » avec un résultat satisfaisant. Une fois l'ablation chirurgicale de la tumeur faite, nos patients bénéficiaient d'un bain de siège biquotidien à base de permanganate de potassium, une antibiothérapie. Pour les lésions du méat, le port de la sonde urétrale à demeure était obligatoire durant la première semaine afin d'éviter la sténose méatique. Quant aux lésions vulvaires, un pansement gras séparant les grandes et petites lèvres permettait d'éviter les synéchies post-cicatricielles. La césarienne préconisée d'office autrefois n'était plus d'actualité dès lors que les lésions étaient prises en charge par « exérèse-cautérisation » avec succès durant la grossesse. Après traitement chirurgical, Buffet M et coll. [13] conseillent un traitement adjuvant destructeur, chimique ou physique, ou par un immunomodulateur. La radiothérapie est déconseillée par Majewski S et coll. [15] car elle favoriserait la transformation maligne de la tumeur. La surveillance doit être de mise sur une période d'au moins un an pour s'assurer de l'absence de récurrence ou de transformation maligne au pire des cas.

## Conclusion

Le condylome acuminé géant ou tumeur de Buschke-Löwenstein reste une pathologie relativement fréquente au service d'urologie

de l'HGRN de N'Djaména au TCHAD. La femme enceinte porteuse de cette tumeur souffre d'un traumatisme psychologique durant la période d'attente de l'accouchement justifiant l'urgence dans la prise en charge. Chez l'homme, lorsque la lésion siège au niveau du méat urétral, les rapports sexuels sont traumatisants d'où la prise en charge urgente. Le traitement de référence est chirurgical « cautérisation-exérèse », et a pour but d'obtenir la guérison physique, psychologique et la reprise des activités sexuelles.

## Classification

La TBL est une pathologie qui est infectieuse et qui se transmet sexuellement.

## Conflict of interests

Aucun/none

## Source of funding

Aucune/none

Ethical committee approval (copy of the document OR a statement includes the number, date, and name of the chairman)

## Références

- [1] Njomi N, Tarchouli M, Ratbi MB, Elochi MR, Yamoul R, Hachi H, et al. La tumeur de Buschke-Löwenstein anorectale: à propos de 16 cas et revue de la littérature. *Pan African Medical Journal* 2013 Jul;16:131-5, <http://dx.doi.org/10.11604/pamj.2013.16.131.2864>.
- [2] Ciobanu AM, Popa C, Marcu M, Ciobanu CF. Psychotic depression due to giant condyloma Buschke-Löwenstein tumors. *Rom J Morphol Embryol* 2014 Feb;55(1):189-95.
- [3] Pinto AR, Guedes-Martins L, Marques C, Cabral JM. Buschke-Löwenstein Tumor. *Acta Med Port* 2012 Oct;25(5):345-7.
- [4] Agarwal S, Nirwal GK, Singh H. Buschke-Löwenstein tumor of glans penis. *Int J Surg Case Rep* 2014;5(5):215-8, <http://dx.doi.org/10.1016/j.ijscr.2014.01.023>.
- [5] Ahsaini M, Tahiri Y, Tazi MF, Elammari J, Mellas S, Khallouk A, et al. Verrucous carcinoma arising in an extended giant condyloma acuminatum (Buschke-Löwenstein tumor): a case report and review of the literature. *Journal of Medical Case Reports* 2013;7:273-7, <http://dx.doi.org/10.1186/1752-1947-7-273>.
- [6] Buschke A, Löwenstein L. Über karzinomähnliche Condylomata acuminata des Penis. *Klin. Wochenschr* 1925;4(26):1726-8.
- [7] Zhenhui XU, Bakouboula G, Mabanza AJJ, Bitoky Y. Condylome acuminé et grossesse: conduite à tenir à propos d'un cas de condylome géant ou tumeur de Buschke-Löwenstein. *Médecine d'Afrique Noire* 1996;43(5):304-6.
- [8] Fife KH, Rogers RE, Zwickl BW. Symptomatic and asymptomatic cervical infections with human papillomavirus during pregnancy. *J Infect Dis* 1987 Dec;156(6):904-11.
- [9] Ferenczy A. Treating genital condyloma during pregnancy with the carbon dioxide laser. *Am J Obstet Gynecol* 1984 Jan 1;148(1):9-12.
- [10] Office fédéral de la santé publique, Commission fédérale pour les vaccinations. Recommandations de vaccination contre les papillomavirus humains (HPV). Directives et recommandations. Berne: Office fédéral de la santé publique, 2008, 22 pages.
- [11] Bocquet H, Bagot M. Tumeurs bénignes d'origine virale. In: *Encycl. Méd. Chir. Dermatologie* (Elsevier, Paris). 1998: 12-725 — A-10, 9 P.

- [12] Reichenbach I, Koebell A, Foliguet B, Hatier M, Mascotti J, Landes P. Tumeur de Buschke Lowenstein anorectale (condylomatose géante) nécessitant une amputation du rectum. *Gastroentérologie Clin. Biol* 1989;13:105-7.
- [13] Buffet M, Aynaud O, Piron D, Dupin N, Escande JP. Tumeur pénienne de Buschke- Löwenstein. *Prog Urol* 2002;12(2):332-6.
- [14] De Toma G, Cavallaro G, Bitonti A, Polistena A, Onesti MG, Scuderi N. Surgical Management of Perianal Giant Condyloma Acuminatum (Buschke-Löwenstein Tumor). *Eur Surg Res* 2006;38: 418-22.
- [15] Majewski S, Jablonska S. Human papillomavirus-associated tumors of the skin and mucosa. *J. Am Acad. Dermatol* 1997 May;36(5):659-85.