



Pan African Urological Surgeons' Association

African Journal of Urology

www.ees.elsevier.com/afju
www.sciencedirect.com



Case report

Amputation Totale de La Verge: A Propos de Trois Observations



Kimassoum Rimtebaye^{a,*}, S.F. Danki^b, A. Agah^c, I. Traore^c,
T. Nouar^c, L. Niang^d, S.M. Gueye^d

^a Hôpital General de Référence Nationale, BP. 130, Djamena, Chad

^b Hôpital Protestant de N'Gaoundéré, Cameroun

^c Hôpital Général de Référence Nationale, N'Djaména, Tchad

^d Hôpital Général de Grand Yoff (HOGGY), Dakar, Sénégal

Reçu le 10 mai 2014; reçu sous la forme révisée le 6 décembre 2014; accepté le 12 janvier 2015

MOTS CLÉS

Verge;
amputation;
méat;
sténose

Résumé

But: présenter les aspects anatomocliniques, étiologiques et prendre en charge les amputations de verge dans le service d'urologie.

Observations: il s'agissait de trois observations cliniques. Les patients étaient âgés de 25 ans, 18 ans et 30 ans. Le motif de consultation était l'amputation totale de la verge. Le délai de consultation était de 2 heures (n = 2) et 24 heures (n = 1). L'étiologie était criminelle (n = 2) et psychogène (n = 1). L'extrémité distale de la verge amputée était emportée par les bourreaux ou dissimulée par le patient. La prise en charge consistait en: un parage, la confection d'un méat urétral, la pose d'une sonde urétrovésicale. Un accompagnement par psychothérapie était nécessaire.

Conclusion: qu'elle soit d'origine criminelle ou psychogène, l'amputation totale du pénis est rarissime. Les conséquences sont urinaires, sexuelles et psychogènes. La prise en charge doit être multidisciplinaire.

© 2015 Pan African Urological Surgeons' Association. Production and hosting by Elsevier B.V. All rights reserved.

KEYWORDS

penis;
amputation;
meatus;
stenosis

Total penile amputation: a report on three cases

Abstract

Purpose: To present the clinicopathological aspects, etiology and management of 3 cases of penile amputations in our urology department.

* Auteur correspondant. Tel.: +0023566385224.

Adresse e-mail : melinarim@yahoo.fr (K. Rimtebaye).

Peer review under responsibility of Pan African Urological Surgeons' Association.

<http://dx.doi.org/10.1016/j.afju.2015.01.002>

1110-5704/© 2015 Pan African Urological Surgeons' Association. Production and hosting by Elsevier B.V. All rights reserved.

Observations: There were three clinical observations. Patients were aged 25, 18 and 30 years. Complete amputation of the penis was observed in all the cases. The time to presentation was 2 hours (n = 2) and 24 hours (n = 1). The etiology was criminal in 2 and psychogenic in one case. The distal end of the amputated penis was taken away by the assailants or concealed by the patient. The management consisted of trimming, creation of a urethral meatus, and inserting a urethral catheter. Associated psychotherapy deemed necessary.

Conclusion: from criminal or psychogenic origin, total amputation of the penis is extremely rare. The consequences are urinary, sexual and psychogenic. The management should be multidisciplinary.

© 2015 Pan African Urological Surgeons' Association. Production and hosting by Elsevier B.V. All rights reserved.

Introduction

La verge est un organe masculin doté d'une double fonction (urinaire et copulation). L'amputation totale de la verge est rare [1–4]. Elle s'observe soit dans un contexte criminel ou dans le cadre d'une automutilation chez un patient psychogène souffrant de schizophrénie [5,6].

Elle pose quatre problèmes: sexuel, urinaire, esthétique et psychiatrique

Lorsque l'extrémité distale est disponible, une réimplantation par une microchirurgie vasculaire et nerveuse doit toujours être réalisée dans un meilleur délai [5,7–9]

Les auteurs rapportent 3 observations de patients, victimes d'une amputation totale de la verge, pris en charge dans le service d'urologie de l'Hôpital Général de Référence nationale (HGRN) de N'Djaména au Tchad

Le but de notre travail est de présenter les aspects: anatomo-clinique, étiologie, psychologique et rapporter notre prise en charge.

Nos Observations

Observation I: Mr DN, 30 ans, marié, était conduit en urgence au service d'urologie par ses parents. L'examen notait une amputation totale de la verge avec une perte des 2/3 distal. Le patient aurait dissimulé le moignon distal amputé de sa verge. Selon les parents (le patient observait un mutisme), il s'agissait d'une automutilation. Il n'y avait pas d'antécédent de trouble psychiatrique connu. L'épouse du patient qui était à son chevet était portée disparue au deuxième jour par crainte d'être elle aussi la prochaine victime.

La prise en charge chirurgicale consistait: à faire le parage, à confectionner le méat et à placer une sonde urinaire à demeure Charrière 18. L'ablation de la sonde était faite le 14^e jour et l'exéat du service était prononcé le 15^e jour. Le patient était transféré en psychiatrie où il avait séjourné 12 jours. Le patient était suivi en consultation externe deux fois par mois sur une période de 6 mois avant d'être perdu de vue.

Observation II: Mr XY, 25 ans, célibataire, était reçu en urgence pour une amputation de la verge. À l'interrogatoire, le patient donnait la version suivante des faits. « Ses bourreaux au nombre de 4 étaient des voisins bien connus. Après lui avoir amputé la verge, ils avaient emporté avec eux l'extrémité distale ». À l'admission, le patient présentait un tableau de choc hypovolémique hémorragique. La prise en charge consistait en une perfusion massive de sérum

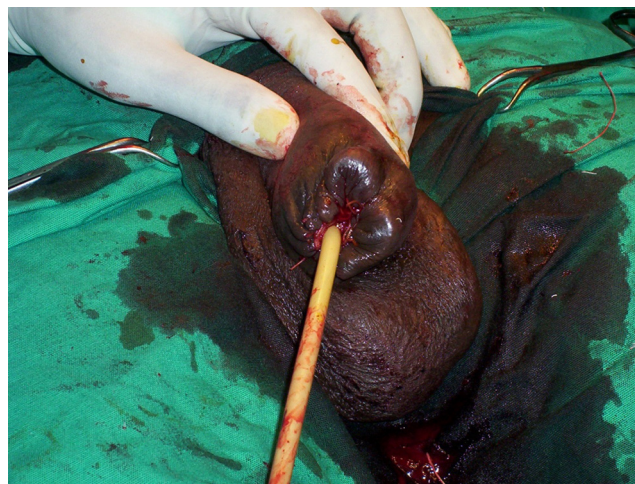


Figure 1 amputation criminelle de la verge (confection méat sur sonde)

physiologique et de ringer lactate, une transfusion de sang total, un parage, une confection du méat sur une sonde urinaire tutrice Charrière 18 [Fig. 1]. L'ablation de la sonde fut faite le 14^e jour et l'exéat du patient avait été prononcé le 15^e jour [Fig. 2]. Un soutien psychologique avait été nécessaire durant son séjour hospitalier et après l'exéat par le service de psychiatrie. Le patient avait bénéficié d'un suivi régulier de 18 mois avant de décider de s'exiler.

Observation III: Mr BA, 18 ans, référé de Moundou (province du Tchad) pour une prise en charge d'une amputation totale de la verge. Interrogé sur les circonstances de l'accident, le patient donnait sa

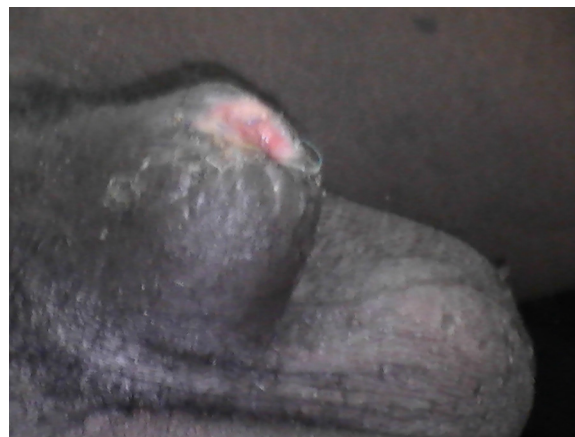

Figure 2 aspect après ablation de la sonde du patient Fig. 1

version des faits. Après avoir ingéré une décoction proposée par ses bourreaux, il était emporté dans un sommeil profond. Au réveil, il baignait dans du sang. Le moignon amputé de sa verge serait probablement emporté par ses bourreaux. Un premier parage était fait avant sa référence 24 heures plus tard. La prise en charge avait consisté en la confection d'un méat urétral à ras du bord inférieur du pubis (le patient avait opposé son refus pour méat périnéal qui serait indiqué) sur une sonde urétrale tutrice Charrière 18. Le patient arrachait de manière récurrente la sonde à demeure sans éprouver le moindre remords malgré les explications sur le bien-fondé du maintien à demeure de celle-ci. Le concours du médecin psychiatre était nécessaire pour corriger le trouble de comportement du patient. L'ablation de la sonde fut faite au 14^e jour et l'exéat était prononcé le 15^e jour

Discussion

L'amputation totale de la verge est rarissime en uroandrogologie. Le témoin de cette rareté est le manque de publication à ce sujet comparativement à l'amputation accidentelle du gland lors de la circoncision souvent rapportée dans les publications [5,7,8,10]. Il s'agit d'un acte abject, aux conséquences incalculables pour la victime et doit être considéré comme un véritable indicateur du degré d'incivisme et de barbarie de la société où vit le bourreau.

Nos patients sont jeunes: 18 ans, 25 ans et 30 ans au moment des faits. Leur devenir sexuel est compromis, car les rapports sexuels sont impossibles sinon traumatisants. Dans un pays peu médicalisé comme le Tchad qui ne dispose d'aucune structure adéquate pour l'assistance médicale à la procréation, la fertilité de ces patients est également compromise.

Nos patients ont présenté durant leur hospitalisation de troubles de comportement pouvant donner lieu à diverses interprétations. Appréhension d'un avenir sombre sur le plan sexuel et fertile? Impossibilité d'avoir une compagne qui accepterait un tel handicap de son conjoint?... Cette inquiétude est propre à l'Africain et au Tchadien en particulier chez qui l'acte sexuel est le pivot de la stabilité du foyer. L'amputation est totale chez les 3 patients. Dans 2 cas il ne reste qu'un moignon de 1/3 dans un autre cas, l'amputation est au ras l'angle pénoscrotal.

L'étiologie est criminelle dans 2 cas et psychogène dans un autre cas. Pour GREIJSHEIMER et GROVES [11], l'autoamputation du pénis est dans 87 % de cas d'origine psychiatriques et dans 13 % chez les transsexuels ou des sujets présentant des troubles du caractère.

Aucun de nos patients ne s'est présenté avec l'extrémité amputée de sa verge pour une tentative de réimplantation comme le proposent les auteurs en cas d'amputation accidentelle du gland lors de la circoncision [5,7-9] ou d'amputation totale de la verge d'origine criminelle ou psychogène [1-4].

Pour Denis PRUNET [9], une réimplantation du pénis doit toujours être tentée à chaque fois que cela est possible avant d'ajouter qu'il n'y a bien sûr aucun intérêt à tenter une réimplantation chez un psychotique de longue date qui sans doute récidivera. Cette récurrence de l'autoamputation pénienne chez le psychotique est également soulignée par KABORE [5]. La technique de réimplantation doit obéir selon les promoteurs aux règles précises pour garantir le succès à savoir:

- la désinfection et conservation soigneuse du moignon distal amputé dans du sérum physiologique stérile froid
- l'extrémité proximale doit être désinfecter et faire l'objet d'un pansement compressif, le temps nécessaire de réaliser un bilan préopératoire et requérir un avis psychiatrique.
- la technique de choix est la réimplantation microchirurgicale avec anastomose vasculaire et nerveuse. La sonde urétrovésicale maintenue pendant 14 jours chez nos patients a pour but de diriger la cicatrisation afin de prévenir la sténose cicatricielle du méat urétral.

Les perspectives d'un rapport sexuel naturel seraient possibles uniquement pour 2 de nos patients après une phalloplastie dont l'objectif est d'obtenir un allongement de la verge à partir d'un lambeau prélevé au niveau de l'avant-bras [12,13]. Geste impossible à réaliser chez le troisième patient dont l'amputation est au ras de l'angle pénoscrotal. Une autre alternative est proposée par Abdellatif BENCHEKROUN [14]: la technique d'allongement pénien par mobilisation partielle des corps caverneux et spongieux résiduels des branches ischio-pubiennes permettant d'obtenir une fonction sexuelle et une position mictionnelle normale évitant une urétrostomie périnéale. Pour la fertilité, le recueil du sperme serait toujours possible dans le cadre d'une procréation médicalement assistée.

Conclusion

L'amputation totale du pénis: qu'elle soit d'origine criminelle ou psychogène est un drame grevé de conséquence: sexuelle, esthétique, psychologique, fertile et mictionnelle incommensurable.

La prise en charge doit être multidisciplinaire faisant appel à diverses spécialistes: Chirurgien Urologue, Andrologue, Psychiatre, Chirurgien esthéticien et plasticien.

Conflit d'intérêt

Aucun.

Références

- [1] Tazi MF, Ahallal Y, Khallouk A, Elfassi MJ, Farih MH. Spectacular successful microsurgical penile replantation in an assaulted patient: one case report. *Case Rep Urol*. 2011; 2011:865489. Doi:10.1155/2011/865489. Epub 2011 Nov 16.
- [2] El Harrech Y, Abaka N, Ghoundale O, Touiti D. Genital self-amputation or the klingsor syndrome: successful non-microsurgical penile replantation. *Urol Ann* 2013;5(4):305-8, <http://dx.doi.org/10.4103/0974-7796.120309>.
- [3] Narayinsingh V, Harnarayan P, Hariharan S. Successful penile replantation using loupe magnification. *Int Urol Nephro* 2011 Jun;43(2):437-9, <http://dx.doi.org/10.1007/s11255-010-9761-4>. Epub 2010 May 20.
- [4] Gyan S, Sushma S, Maneesh S, Rajesh S, Misra M. Successful microsurgical penile replanted following self amputation in a schizophrenic patient. *Indian J Urol* 2010 Jul;26(3):434-7, <http://dx.doi.org/10.4103/0970-1591-70589>. Retraction in *Indian J Urol*. 2013 Jul; 29(3:172).
- [5] Kabore FA, Fall PA, Diao B, Fall B, Odzebe A, Tfeil YO, et al. Autoamputation récidivante du pénis sur un terrain schizophrène: à propos d'un cas. *Andrologie* 2008;18(3):224-6.
- [6] Cas adebaig F, Philippe A. Mortalité des patients schizophrène: trois ans de suivi d'une cohorte. *Encéphale* 1999;25:329-37.

- [7] Diabaté I, Kouka SCN. Amputation du gland au cours de la circoncision et réimplantation: à propos d'un cas et revue de la littérature. *Andrologie* 2011;21:269-73, <http://dx.doi.org/10.1007/s12610-011-0148-x>.
- [8] Sow Y, Diao B, Fall PA, Ndoye AK, Berthe H, Fall B, et al. Amputation du gland lors de la circoncision: a propos de 19 cas. *Andrologie* 2007;17(3):236-40.
- [9] Prunet D., Bouchot O. Traumatisme du pénis. *Progrès en Urologie* (1996), 6, 987-993. Mise Au Point EMC N° 1 Février 2004.
- [10] Sylla C, Diao B, Diallo AB, Fall PA, Sankale AA, Ba M. Les complications de la circoncision: à propos de 63 cas. *Prog en Urol* 2003;13: 266-72.
- [11] Greilsheiner H, Groves JE. Male genital self-mutilation. *Arch Gen Psychiatry* 1979;36:441-6.
- [12] Bauquis O, Pralong F, Stiefel F. La chirurgie de réassignation sexuelle dans le cadre des troubles de l'identité du genre. *Forum Med Suisse* 2011;11(4):58-64.
- [13] Bondil P. Phlalloplastie d'agrandissement: attention, Encore et Toujours. *Mise Au Point. EMC* No1 Février 2004:19-23.
- [14] Benchekroun A, Jira H, Kasmaoui EH, Ghadouane M, Nouini Y, Faik M. Reconstruction pénienne après amputation par électrocution. *Progrès en Urologie* 2002;12:129-31.