

Revista Española de
**Cirugía Oral y
 Maxilofacial**

www.elsevier.es/recom



Original

Reconstrucción de la articulación temporomandibular postraumática con prótesis a medida. Planificación quirúrgica virtual

Aitor García Sánchez*, Miguel Ángel Morey Mas, Mikel Ramos Murguialday, Sergi Janeiro Barrera, Iñaki Molina Barraguer y José Ignacio Iriarte Ortabe

Servicio de Cirugía Oral y Maxilofacial, Hospital Universitario Son Espases, Palma de Mallorca, España

INFORMACIÓN DEL ARTÍCULO

Historia del artículo:

Recibido el 10 de enero de 2011

Aceptado el 31 de marzo de 2011

Palabras clave:

Reconstrucción ATM;

Prótesis de ATM;

Anquilosis de ATM;

Planificación quirúrgica virtual;

Cirugía ortognática;

Articulación temporomandibular

R E S U M E N

Introducción: Las nuevas técnicas de planificación quirúrgica virtual, como la tecnología CAD/CAM, así como los avances en biomateriales, permiten abordar casos cada vez más complejos de reconstrucción de la articulación temporomandibular. La planificación y la fabricación de dispositivos aloplásticos a medida permiten una adaptación excelente a las estructuras anatómicas. Las deformidades dentofaciales coexisten en muchas ocasiones con la afección articular. Con estos métodos de planificación es posible asociar procedimientos de cirugía ortognática, a la vez que reconstruimos la articulación temporomandibular en un solo tiempo quirúrgico.

Material y métodos: En este artículo presentamos nuestra experiencia en la planificación virtual y posterior cirugía de 3 casos de anquilosis articular bilateral (6 articulaciones), con simulación de osteotomías, movimientos maxilomandibulares y diseño de prótesis totales aloplásticas a medida de la articulación temporomandibular.

Conclusiones: El abordaje integral de la biomecánica articular, la relación intermaxilar y la oclusión dental es imprescindible para obtener resultados predecibles y satisfactorios. La planificación virtual y la utilización de dispositivos aloplásticos a medida permiten la reconstrucción total articular de una forma precisa y segura.

© 2011 SECOM. Publicado por Elsevier España, S.L. Todos los derechos reservados.

*Autor para correspondencia.

Correo electrónico: aitorgarciasanchez@gmail.com (A. García Sánchez).

Post-traumatic reconstruction with custom prosthesis of the temporomandibular joint. Computerized surgical planning

A B S T R A C T

Keywords:

TMJ reconstruction;
TMJ prosthesis;
TMJ ankylosis;
Computer surgical modeling;
Orthognathic surgery;
Temporomandibular joint

Introduction: New virtual surgery planning techniques like CAD/CAM and advances in biomaterials have made it possible to undertake increasingly complex cases of temporomandibular joint reconstruction. The planning and preparation of custom alloplastic devices makes it possible to accurately accommodate anatomic structures. Dental and facial deformities often coexist with articular pathology. Using computerized planning methods, orthognathic surgery procedures can be combined with temporomandibular joint reconstruction in a single procedure.

Material and methods: The authors' experience with computerized planning and surgical execution of three cases of bilateral articular ankylosis (6 joints) is presented with simulation of osteotomies, maxillomandibular movements and custom total alloplastic prosthesis design for the temporomandibular joint.

Conclusions: A comprehensive approach to articular biomechanics, intermaxillary relations and dental occlusion is necessary to obtain predictable and satisfactory results. Computer modeling and the use of custom alloplastic devices allows exact, safe total articular reconstruction.

© 2011 SECOM. Published by Elsevier España, S.L. All rights reserved.

Introducción

La anquilosis de la articulación temporomandibular (ATM) conlleva una degeneración de las estructuras articulares con limitación funcional y afectación de la musculatura masticatoria. Además, puede asociar alteraciones de la oclusión dental o de la relación intermaxilar. La reconstrucción quirúrgica de la ATM es necesaria en casos irreversibles de lesión articular. Entre las opciones terapéuticas de reconstrucción de la ATM se incluyen artroplastias, osteotomías de deslizamiento, los injertos autólogos y las prótesis aloplásticas.

Sin querer entrar en discusión sobre la idoneidad reconstructiva de los injertos autólogos, los dispositivos aloplásticos presentan las indicaciones siguientes: anquilosis y deformidades anatómicas graves, incluidas afección traumática o congénita; múltiples cirugías previas de la ATM; fracaso de injertos autólogos o aloplásticos previos; tumores que afecten a estructuras articulares, y enfermedades inflamatorias, autoinmunes o del tejido conectivo con afectación articular grave¹. En estos casos, la tecnología CAD/CAM (*computer assisted design/computer assisted manufacture*) y los avances en biomateriales han permitido el diseño de dispositivos biocompatibles que reproducen de una forma precisa y segura las estructuras anatómicas de la ATM.

La tecnología CAD/CAM ayuda a planificar la cirugía mediante diferentes software que reconstruyen de forma tridimensional el esqueleto maxilofacial. Del mismo modo, se pueden realizar osteotomías y movimientos quirúrgicos virtuales, y a partir de ellos se diseñan modelos estereolitográficos, férulas quirúrgicas y prótesis articulares que se ajustan a las características específicas de la anatomía de cada paciente. Las ventajas evidentes de esta opción reconstructiva son: a) la máxima adaptación a la rama mandibular y fosa glenoidea del paciente; b) diseño adaptado a la biomecánica articular, cumpliendo criterios básicos de

estabilidad y materiales con bajos coeficientes de fricción y desgaste; c) ausencia de morbilidad en una posible área donante, y d) y funcionalidad posquirúrgica inmediata de la articulación, siendo posible una rehabilitación física temprana, concepto primordial en la cirugía de las articulaciones.

Material y métodos

Entre febrero de 2008 y octubre de 2009 se trató a 3 pacientes consecutivos con diagnóstico de anquilosis bilateral de la ATM postraumática. La planificación virtual y posterior reconstrucción de la ATM se realizó con prótesis aloplásticas a medida, y en 2 de ellos se asoció una osteotomía maxilar tipo Le Fort I. Se utilizaron dos tipos de prótesis articulares: a) TMJ Concepts (TMJ Concepts Inc., Ventura, CA [Estados Unidos]) en un paciente, y b) prótesis Biomet (Biomet Microfixation, Jacksonville, FL [Estados Unidos]) en los otros dos casos.

La planificación virtual se inicia con una tomografía computarizada (TC) (Brilliance TC 64, Philips Medical Systems, Cleveland, OH [Estados Unidos]) de alta resolución del esqueleto maxilofacial. Se realiza según protocolo estándar: series de cortes finos (< 2 mm, ideal 0,75-1,25 mm), y 25 cm *field of view* (FOV). Los datos de la TC se procesan y generan con gran precisión anatómica un modelo tridimensional de la articulación, la mandíbula y el tercio medio facial (fig. 1). En los dos casos tratados con prótesis de Biomet, se realizó además una TC de los modelos de impresión dental en oclusión con máxima intercuspidad, cuyas imágenes son integradas en el diseño tridimensional, y aportan una gran fidelidad a la reconstrucción de las arcadas dentarias (fig. 2). Posteriormente se realizó un *web meeting* con los ingenieros de Medical Modeling (Medical Modeling Inc., Golden, Colorado [Estados Unidos]) y el equipo quirúrgico: se planifican las osteotomías

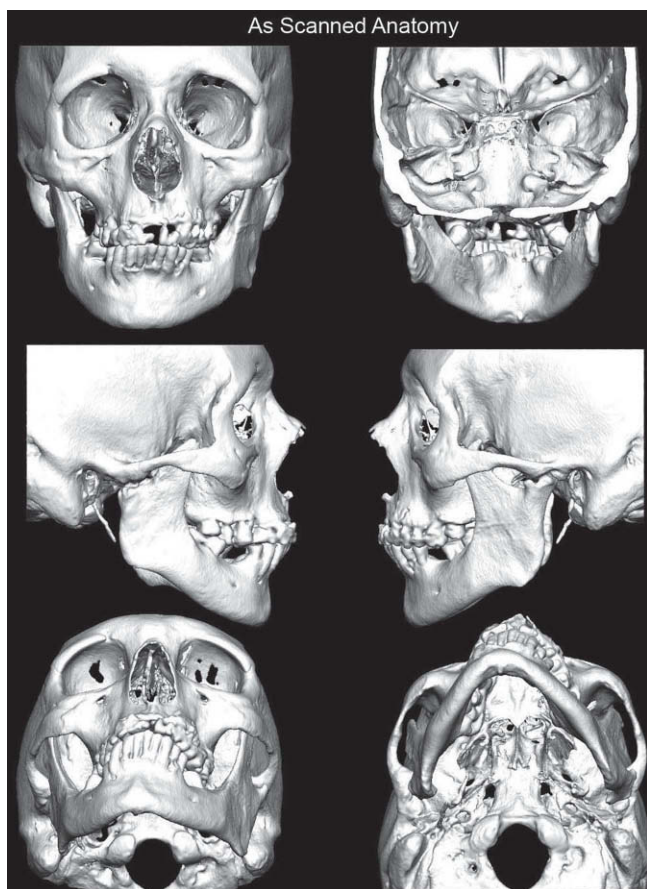


Figura 1 – Imagen de la reconstrucción tridimensional a partir de los datos de la tomografía computarizada.

y remodelación de la articulación, así como los movimientos maxilomandibulares a ejecutar (fig. 3). Las prótesis mandibulares y la fosa glenoidea se simulan sobre este diseño virtual (fig. 4). Gracias a la integración de los modelos dentales en la reconstrucción tridimensional, se fabrican dos férulas quirúrgicas (intermedia y final) en acrílico que permiten el reposicionamiento óptimo de la mandíbula y el maxilar según las osteotomías planificadas para conseguir una oclusión céntrica y con la relación maxilomandibular deseada (fig. 5). Se realiza un modelo estereolitográfico del esqueleto maxilofacial original y del virtual para comprobar la planificación y como asistencia intraoperatoria (fig. 6).

La planificación quirúrgica del caso tratado con prótesis TMJ Concepts se realiza en un modelo estereolitográfico creado a partir de una TC del paciente. En este modelo reproducimos las resecciones en el área de la ATM, y se diseñan las prótesis. La posición mandibular será la que se haya determinado por cefalometría y cirugía de modelos con montaje en articulador. La diferencia con el sistema Biomet es la ausencia de simulación virtual por ordenador.

El componente mandibular de la prótesis TMJ Concepts está fabricado en titanio (Ti) y la superficie articular condilar es una aleación de cromo (Cr), cobalto (Co) y molibdeno (Mo). La fosa glenoidea se constituye igualmente de dos materiales: a) titanio comercialmente puro (Ti CP), y b) polietileno de ultra alto peso molecular (PEUAPM) a nivel de la superficie funcio-

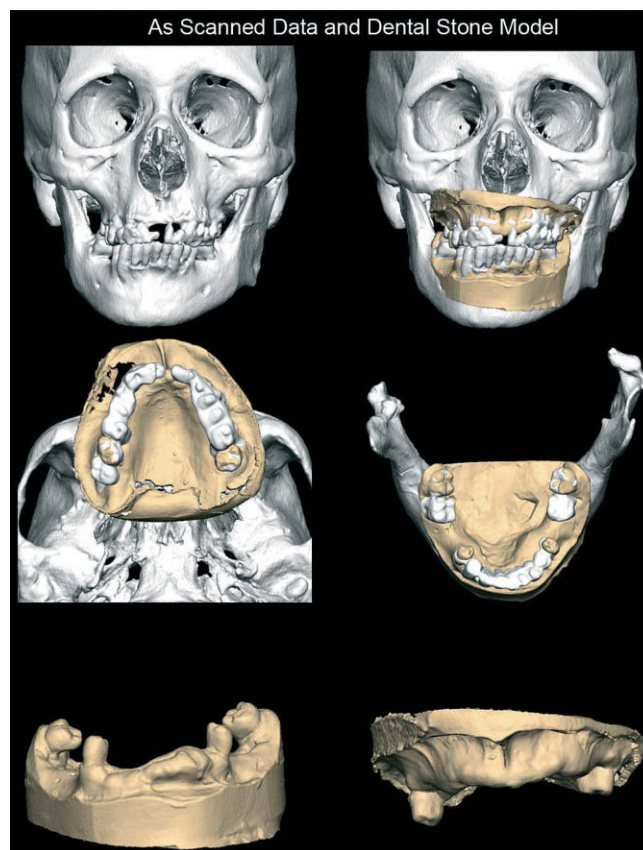


Figura 2 – Integración de los modelos de impresión dental en la reconstrucción tridimensional del esqueleto maxilofacial.

nal. El componente mandibular de Biomet es de Cr-Co-Mo con revestimiento de titanio, mientras que la fosa se constituye completamente de PEUAPM. La utilización del Cr-Co-Mo y el PEUAPM como superficies articulares constituye la combinación de elección en las reconstrucciones articulares.

Técnica quirúrgica

Es necesaria la total correspondencia entre los movimientos y las resecciones planificadas en el ordenador y los procedimientos que se realizan durante la cirugía para obtener un resultado excelente desde el punto de vista funcional, oclusal y estético. Se utiliza un abordaje preauricular y submandibular o retromandibular para exponer la ATM y la rama mandibular, respectivamente. Para empezar, se procede a la resección condilar, seguida de la liberación del bloque anquilótico (fig. 7). La mandíbula se reposiciona en primer lugar usando la férula intermedia y fijación intermaxilar (FIM). Según los movimientos de avance mandibular que se deseen realizar, el músculo masetero o el pterigoideo medial serán desinsertados, incluso puede estar indicada una coronoidectomía y la liberación del músculo temporal. A continuación se coloca la fosa articular y se fija al arco cigomático con al menos 4 tornillos de 2 mm. Posteriormente, el componente mandibular se introduce a través del abordaje submandibular, y se fija con

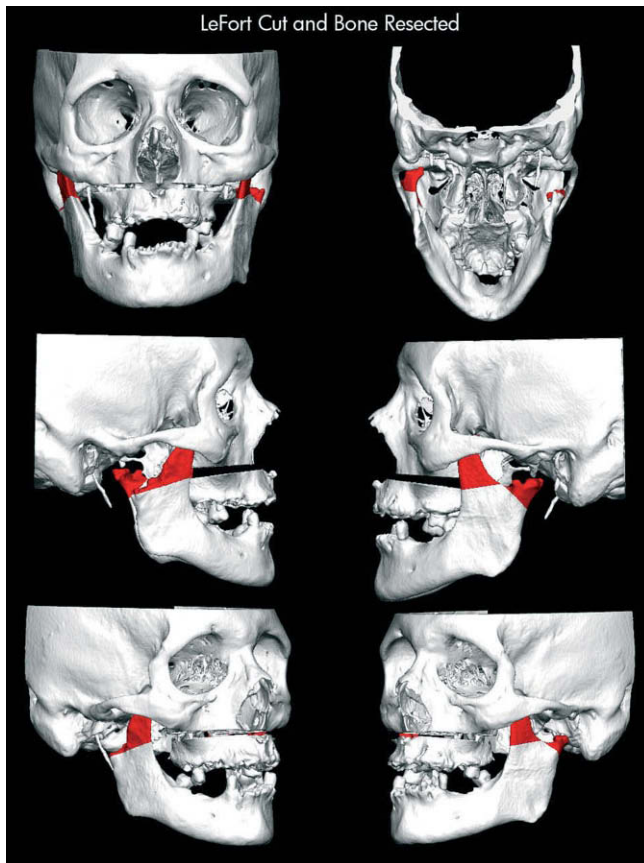


Figura 3 - Planificación quirúrgica con áreas a resear y movimientos maxilomandibulares planificados.

al menos 6 tornillos de 2,7 mm (tornillos de 2 mm para las prótesis de TMJ Concepts). Tras la fijación de las prótesis, se colocan injertos de grasa autóloga alrededor de la articulación, con lo que se elimina el espacio muerto y se evita la fibrosis a dicho nivel. Seguidamente, se retira la FIM y se comprueba la oclusión. En los casos que se asocia una osteotomía maxilar tipo Le Fort I, es preferible posicionar el maxilar tras el avance mandibular. Con la ayuda de una férula quirúrgica final, se reposiciona el maxilar. Se utilizaron injertos de hueso autólogo en el *gap* óseo de las osteotomías del maxilar.

Se llevaron a cabo análisis cefalométricos preoperatorios, en postoperatorio inmediato y registros de seguimiento entre 6 y 24 meses tras la intervención para valorar la estabilidad oclusal, correspondencia de los movimientos planificados y cambios en el calibre de la vía aérea. Se evaluó a los pacientes clínicamente en relación con la máxima apertura oral interincisal (MAO), relación intermaxilar oclusal, valoración subjetiva del dolor y funcionalidad.

Pacientes y resultados

Caso 1

Varón de 44 años, con diagnóstico de anquilosis de ATM bilateral tras politraumatismo de alta energía con fractura panfa-

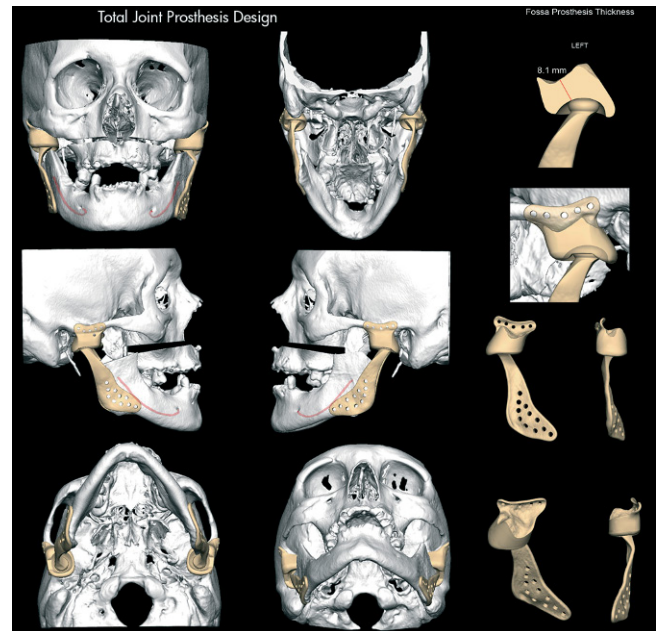


Figura 4 - Diseño virtual de prótesis totales custom-made. Componente mandibular y fosa glenoida adaptados a la anatomía del paciente y a los requisitos del diseño.

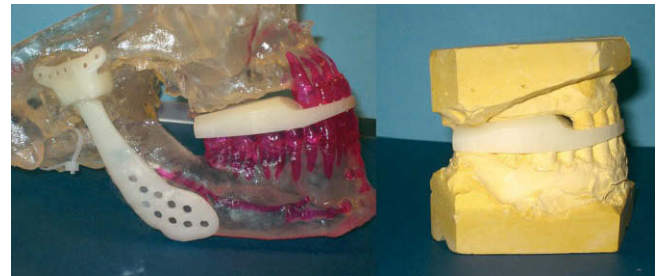

Figura 5 - Férula quirúrgica CAD/CAM del segundo caso clínico. Correspondencia entre modelo esterolitográfico y modelos de impresión dental.



Figura 6 - Modelo estereolitográfico con prótesis a medida y movimiento maxilomandibular.

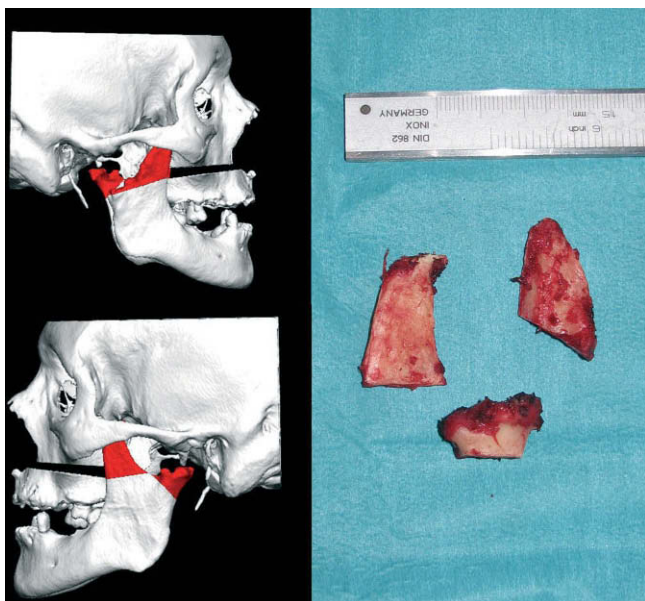


Figura 7 – Fragmentos de resección condilar y correspondencia con planificación virtual.

cial hace 3 años. Destaca una fractura múltiple mandibular, con fractura/luxación de cóndilo derecho. Presentaba apertura máxima interincisal de 20 mm, maloclusión, retrognatia y asimetría facial. Tras la preparación ortodóncica, se planificó la cirugía: resección del bloque anquilótico; avance mandibular con rotación antihoraria mediante prótesis totales de ATM a medida TMJ Concepts. Se asoció osteotomía maxilar tipo Le Fort I de avance y centrado de líneas medias (fig. 8). Con seguimiento de 30 meses tras la cirugía, muestra buena estabilidad, MAO de 34 mm, ausencia de dolor de la ATM y normoclusión.

Caso 2

Varón de 55 años, con antecedente de traumatismo facial con fractura sinfisaria conminuta y fractura bicondílea hace 9 años, con secuela de anquilosis articular. Se habían realizado 5 procedimientos quirúrgicos previos, consistentes en resección del bloque anquilótico, artroplastia, injerto autólogo de interposición, osteotomías deslizantes y, por último, reconstrucción de la ATM con prótesis de stock sin resultado satisfactorio. Este paciente presentaba una anquilosis temporomandibular bilateral, con apertura máxima interincisal de 21 mm, maloclusión y asimetría facial. La cirugía consistió en: retirada de prótesis de stock y reconstrucción con prótesis aloplásticas bilaterales personalizadas Biomet (fig. 9). Con seguimiento de 24 meses, presenta una MAO de 42 mm, estabilidad oclusal y ausencia de clínica en la ATM.

Caso 3

Varón de 57 años, con antecedente de fractura bicondílea hace 39 años tratada de forma conservadora. Clínicamente presenta leve limitación de la apertura, mala relación interoclusal, fractura de prótesis dental fija, mal estado de salud

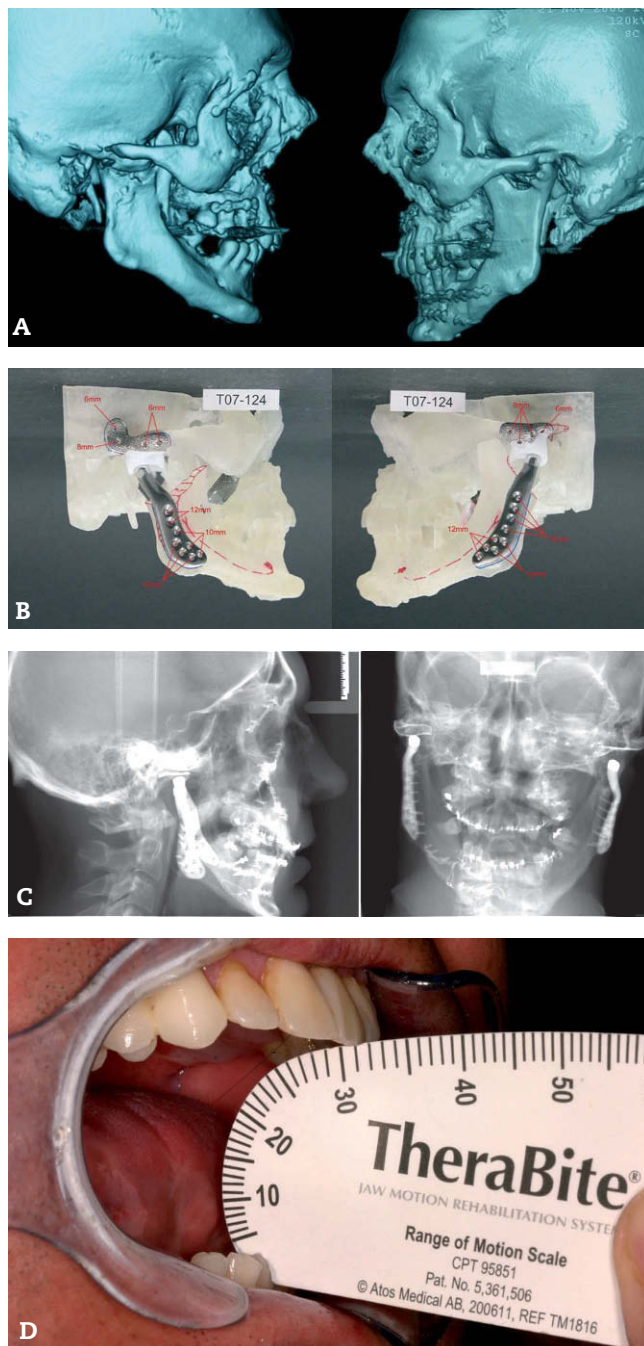


Figura 8 – Caso 1. (A) Reconstrucción tridimensional del tercio medio facial en paciente con secuelas tras traumatismo panfacial y múltiples fracturas mandibulares. (B) Planificación de prótesis TMJ Concepts a medida y osteotomía maxilar Le Fort I sobre modelo estereolitográfico. (C) Telerradiografías de frente y perfil en postoperatorio inmediato. (D) Máxima apertura oral interincisal de 31 mm con 14 meses de seguimiento.

bucodental y enfermedad periodontal avanzada con mal pronóstico. Exploración: clase II esquelética, retrognatia con asimetría, máxima apertura interincisal 30 mm, y ausencia de exposición de incisivos superiores. La radiografía panorámica

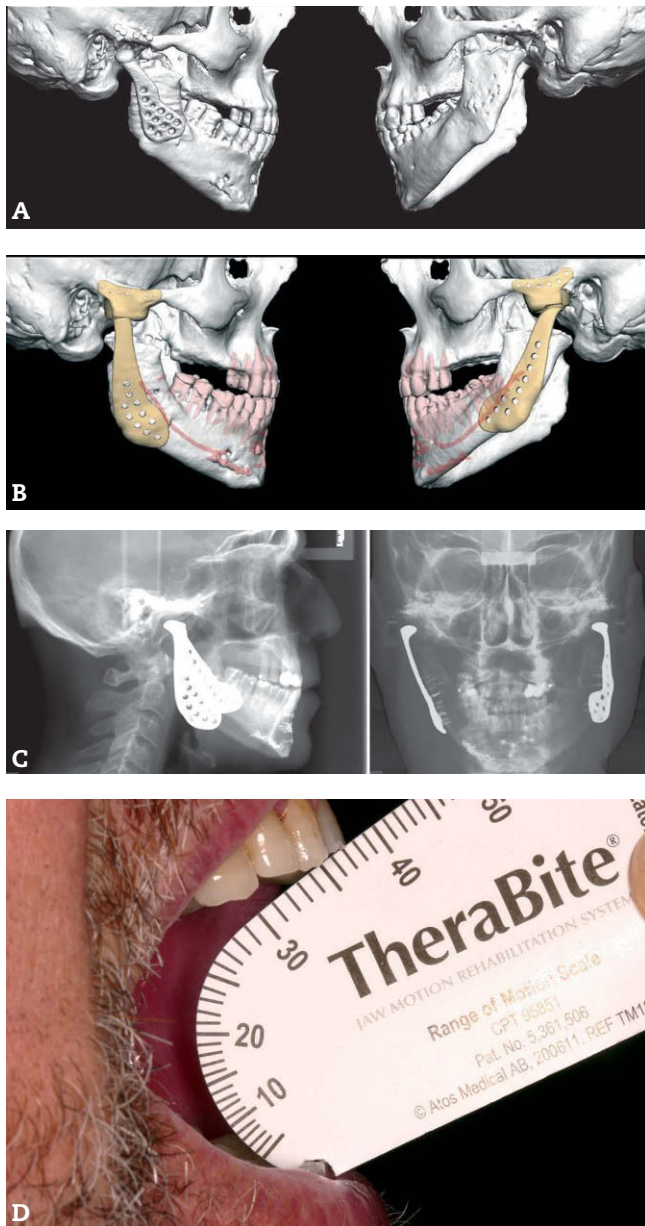


Figura 9 - Caso 2 (A-D) Paciente con antecedente de traumatismo facial con fractura conminuta sinfisaria y bicondílea, articulación temporomandibular (ATM) multioperada, portador de prótesis de stock de ATM derecha. Planificación quirúrgica virtual con prótesis bilateral custom-made tipo Biomet.

y la tomografía computarizada muestran una ausencia completa del cóndilo derecho y atrofia de la rama ascendente ipsilateral, asociado a displasia del cóndilo izquierdo con disimetría de la rama mandibular. Tres meses antes de la cirugía se realizan extracciones de todas las piezas dentales no viables. Se realiza una planificación virtual de la cirugía: resección de restos condilares, apófisis coronoides y posterior reconstrucción de las ATM con prótesis a medida Biomet, con un avance mandibular de 12 mm, centrado mandibular y rotación antihoraria. Se asocia una osteotomía maxilar tipo

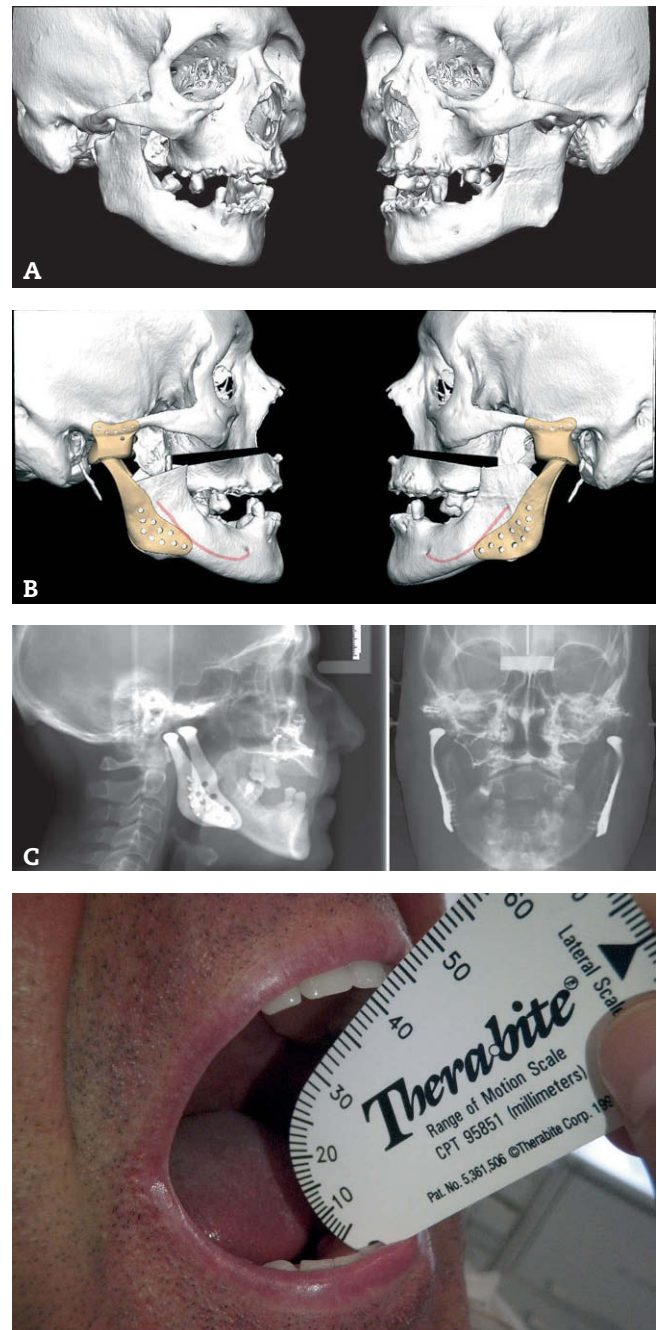


Figura 10 - Caso 3 (A-B) Anquilosis articular en paciente con fractura bicondílea de larga evolución. Planificación quirúrgica virtual con prótesis aloplásticas a medida tipo Biomet y osteotomía de LeFort I. (C) Radiología postoperatoria. (D) Máxima apertura oral interincisal de 42 mm a los 6 meses de seguimiento.

Le Fort I con 6 mm de avance y 4 mm de descenso con centrado de líneas medias (fig. 10). La radiología postoperatoria confirma la reproducción de los movimientos maxilomandibulares previstos. Este paciente presentó una infección de la herida quirúrgica por *Pseudomonas aeruginosa* que precisó tratamiento antibiótico intravenoso durante 3 meses y seguimiento por medicina interna hasta su resolución, sin retirada

de la prótesis. Clínicamente, a los 12 meses, el paciente presenta una buena función articular, con avance bimaxilar que favorece la relación entre arcadas para una mejor rehabilitación prostodóncica, una MAO de 42 mm y ausencia de sintomatología dolorosa.

Discusión

La reconstrucción de la ATM puede plantear controversia acerca de la opción terapéutica indicada, sobre todo entre los injertos autólogos y los dispositivos aloplásticos. El uso de injertos autólogos, principalmente el costocondral², está ampliamente documentado en la bibliografía, y constituye la técnica de elección para la reconstrucción de la ATM³. Hay varios tipos de injertos: costocondral, esternoclavicular, cresta ilíaca, peroneo, tibial, metatarsiano o de calota craneal. En nuestro servicio, el injerto de elección para la reconstrucción de la ATM es el costocondral y el injerto libre de peroné. Las principales ventajas de los injertos son la compatibilidad biológica y su capacidad de adaptación en pacientes en edad de crecimiento. Entre las desventajas destacan la respuesta biológica variable (anquilosis, reabsorción o hipercrecimiento) y la morbilidad del lugar donante.

La primera reconstrucción aloplástica de la ATM documentada data de 1840, cuando John Murray Carnochan utiliza un implante de madera en un caso de anquilosis articular⁴. No fue hasta finales del siglo xx cuando aparecieron los primeros estudios retrospectivos de sustitución articular con prótesis aloplástica, incluidas grandes series de pacientes y largo seguimiento. En 1993, Kent et al⁵ publicaron la primera serie de más de 200 pacientes, en la que comparaban la utilización de prótesis Vitek-Kent (Vitek, Inc., Houston, Texas [Estados Unidos]). En 1995, Mercuri et al⁶ presentaron una serie de 215 pacientes con enfermedad degenerativa de la ATM reconstruidos con prótesis CAD/CAM Techmedica (Techmedica Inc., Camarillo, CA [Estados Unidos]). Tras un seguimiento de 2 años, los resultados muestran un aumento significativo de la MAO, además de la mejoría subjetiva clínica y funcional de la articulación.

En 2002, Mercuri et al⁴ utilizaron la serie de 215 pacientes operados entre 1990 y 1994, para valorar la seguridad y la efectividad a largo plazo de la reconstrucción aloplástica con prótesis a medida. El estudio retrospectivo tiene un seguimiento de 10 años y confirma los hallazgos de publicaciones previas, con datos objetivos y subjetivos que son estables en el tiempo^{7,8}. Los resultados favorables disminuyen a medida que aumenta el número de cirugías previas sobre la articulación. La ATM multioperada ve alterada su fisiología porque: empeora el flujo sanguíneo, aparece tejido cicatricial, hay alteración ósea, cartilaginosa y de ligamentos articulares, y se produce daño neuromuscular⁹. En 1993 Henry y Wolford¹⁰ publicaron uno de los pocos estudios comparativos directos entre injertos autólogos y prótesis aloplásticas para la reconstrucción de la ATM en casos de articulaciones afectadas por el tratamiento previo con implantes de Proplast-Teflon (PT). Los resultados fueron más favorables para la sustitución aloplástica, con una tasa de éxito del 86% en relación con funcionalidad, disminución del dolor y ausencia de recidiva o reanqui-

losis. Uno de los argumentos a favor del reemplazo aloplástico de la ATM en los casos de anquilosis es evitar la incorporación de hueso del injerto autólogo en una afección caracterizada por exceso de metabolismo óseo a nivel local. En los últimos 20 años los avances en biomateriales, la investigación ortopédica y los estudios prospectivos de seguridad y estabilidad a largo plazo de las prótesis aloplásticas de ATM avalan la utilización de estos dispositivos¹¹.

Nuestra experiencia con prótesis aloplásticas también incluye prótesis de stock Biomet. Entre el año 2004 y 2008 hemos tratado a 8 pacientes, 11 articulaciones, con enfermedad subyacente diversa: un caso unilateral por osteoartritis rebelde a otras cirugías, un caso de fracaso de osteosíntesis de una fractura condílea unilateral, cuatro casos de anquilosis (una unilateral y tres bilaterales), un caso de osteocondroma unilateral y un caso de displasia fibrosa condilar unilateral.

Las herramientas convencionales de planificación quirúrgica (cefalometría, análisis de modelos dentales y cirugía de modelos en articulador entre otras) son el punto de partida de los diferentes softwares disponibles actualmente en el mercado para la planificación virtual¹². SimPlant®OMS (Materialise Dental NV, Leuven [Bélgica]), Virtual Surgical Planning (VSP®System) o Dolphin 3D (Dolphin Imaging®, Chatsworth, CA, [Estados Unidos]) son las herramientas más utilizadas en nuestro entorno, lo cual permite mejorar el diagnóstico del paciente, la planificación quirúrgica, la fabricación de férulas quirúrgicas y la transferencia de los movimientos planificados al quirófano. Es indispensable una correcta planificación preoperatoria para obtener unos resultados favorables. La reconstrucción tridimensional, virtual o estereolitográfica, del esqueleto maxilofacial es el punto de inflexión para la planificación virtual¹³. La creación del modelo anatómico virtual todavía presenta algunas limitaciones, como obtener una adecuada definición del componente dental. La integración del escaneado de los modelos de impresión dental en el modelo 3D ayuda a diseñar los movimientos quirúrgicos maxilomandibulares con mayor precisión gracias a la mayor resolución de la oclusión dental^{14,15}. Del mismo modo, el diseño de las férulas quirúrgicas se puede realizar sobre este modelo virtual fusionado.

Las ventajas de asociar la cirugía de la ATM y ortognática son evidentes: a) disminución del tiempo quirúrgico y riesgo anestésico; b) disminución del tiempo global terapéutico; c) compensación de la relación intermaxilar, oclusión, posición condilar y estructuras neuromusculares, y d) y mejor resultado funcional y estético¹⁶.

Entre los criterios de éxito a largo plazo en las reconstrucciones aloplásticas destacan: utilización de materiales biocompatibles; diseño adaptado a la biomecánica de la ATM; estabilidad in situ desde el momento de la implantación, y adecuada elección de la indicación¹. Comprender la biomecánica articular es un requisito indispensable para planificar la reconstrucción de la ATM. Las prótesis disminuyen la carga funcional en la articulación, pero el diseño se basa en modelos teóricos matemáticos, cuyas magnitudes exactas de distribución de cargas en condiciones normales y patológicas todavía no se conocen, como sí ocurre en otras articulaciones¹⁷. Otras ventajas de los dispositivos de reconstrucción articular customizados son la máxima adaptabilidad a las

estructuras anatómicas con bajos coeficientes de desgaste o fricción, estabilidad rígida y resistencia a la corrosión.

La combinación de Titanio, Cr-Co-Mo y PEUAPM es el método de referencia para la reconstrucción articular, cuyo uso está avalado por décadas de experiencia en cirugía ortopédica¹¹. El concepto de osteointegración en implantología propuesto por Bränemark¹⁸ en sus estudios clínicos es aplicable a la conexión estructural y funcional directa entre el hueso y la superficie de la prótesis. Es necesario el íntimo contacto del dispositivo aloplástico y el hueso, además de una fijación rígida que reduzca los micromovimientos para el éxito a largo plazo. Las prótesis de stock no se adaptan de forma exacta a la anatomía ósea subyacente. Por ello, puede aparecer un *gap* entre hueso y prótesis que determina inestabilidad y micromovimiento, formándose una capa de tejido conectivo que dificulta la osteointegración, la fijación de la osteosíntesis, y que puede devenir en fracaso del implante.

Conclusiones

La correcta planificación quirúrgica, las nuevas técnicas de imagen y software, y la visión integral desde el punto de vista maxilofacial, son la clave del éxito para la solución de los casos complejos. La planificación virtual preoperatoria, la utilización de prótesis aloplásticas a medida y las férulas quirúrgicas diseñadas a partir de modelos tridimensionales, permiten una reconstrucción articular más precisa y segura. Otras ventajas evidentes son la estabilidad oclusal a largo plazo, un riesgo menor de rotura y desgaste y el menor tiempo quirúrgico intraoperatorio. Además, es posible asociar procedimientos de cirugía ortognática en un solo tiempo quirúrgico.

Un resultado predecible y satisfactorio sólo se puede conseguir cuando el tratamiento correcto se realiza de la forma adecuada en el paciente indicado.

Conflicto de intereses

El Dr. Miguel A. Morey es consultor de Biomet Microfixation. El resto de autores declara no tener conflicto de intereses.

BIBLIOGRAFÍA

- Mercury LG. The use of alloplastic prostheses for temporomandibular joint reconstruction. *J Oral Maxillofac Surg.* 2000;58:70-5.
- MacIntosh RB. The use of autogenous tissues for temporomandibular joint reconstruction. *J Oral Maxillofac Surg.* 2000;58:63-9.
- García-Rozado González A. Reconstrucción de la articulación temporomandibular: injertos autólogos. *Rev Esp Cir Oral Maxillofac.* 2005;27:15-28.
- Mercuri LG, Wolford LM, Sanders B, Dean White R, Giobbie-Hurder A. Long-term follow-up of the CAD/CAM patient fitted total temporomandibular joint reconstruction system. *J Oral Maxillofac Surg.* 2002;60:1440-8.
- Kent JN, Block MS, Halpern J, Fontenot MG. Update on Vitek partial and total temporomandibular joint systems. *J Oral Maxillofac Surg.* 1993;51:408-15.
- Mercuri LG, Wolford LM, Sanders B, White RD, Hurder A, Henderson W. Custom CAD/CAM Total temporomandibular joint reconstruction system. Preliminary multicenter report. *J Oral Maxillofac Surg.* 1995;53:106-15.
- Mercuri LG. The TMJ Concepts patient fitted total temporomandibular joint reconstruction prosthesis. *Oral Maxillofac Surg Clin Am.* 2000;12:73-91.
- Wolford LM, Cottrell DA, Henry CH. Temporomandibular joint reconstruction of the complex patient with the techmedica custom-made total joint prosthesis. *J Oral Maxillofac Surg.* 1994;52:2-10.
- Wolford LM, Pitta MC, Reiche-Fischel O, Franco PM. TMJ Concepts/Techmedica custom-made TMJ total joint prosthesis: 5-year follow-up study. *Int J Oral Maxillofac Surg.* 2003;32:268-74.
- Henry CH, Wolford LM. Treatment outcomes for temporomandibular joint reconstruction after proplast-teflon implant failure. *J Oral Maxillofac Surg.* 1993;51:352-8.
- Gallante JO, Lemons J, Spector M, Wilson PD Jr, Wright TM. The biologic effects of implant materials. *J Orthop Res.* 1991;9:760-75.
- Swennen G, Mollemans W, Schutyser F. Three-Dimensional Treatment Planning of Orthognathic Surgery in the Era of Virtual Imaging. *J Oral Maxillofac Surg.* 2009;67:2080-92.
- Dela Coleta KE, Wolford LM, Gonçalves JR, dos Santos Pinto A, Pinto LP, Cassano DS. Maxillo-mandibular counter-clockwise rotation and mandibular advancement with TMJ Concepts total joint prostheses. Part I. *Int. J Oral Maxillofac Surg.* 2009;38:126-38.
- Gateno J, Xia JJ, Teichgraber JF, Christensen AM, Lemoine JJ, Liebschner MA, et al. Clinical feasibility of computer-aided surgical simulation (CASS) in the treatment of complex craniomaxillofacial deformities. *J Oral Maxillofac Surg.* 2007;65:728-34.
- Xia JJ, Gateno J. Accuracy of the Computer-Aided Surgical Simulation (CASS) System in the Treatment of Patients With Complex Craniomaxillofacial Deformity: A Pilot Study. *J Oral Maxillofac Surg.* 2007;65:248-54.
- Wolford LM. Concomitant Temporomandibular Joint and Orthognathic Surgery. *J Oral Maxillofac Surg.* 2003;61:1198-204.
- Goizueta Adame C. Reconstrucción de la articulación temporomandibular (ATM): prótesis aloplástica. *Rev Esp Cir Oral Maxillofac.* 2005;27:7-14.
- Bränemark PI. Introduction to osseointegration. En: Bränemark PI, Zarb GA, Albrektson T, editors. *Tissue Integrated Prostheses: Osseointegration in Clinical Dentistry.* Chicago: Quintessence; 1985.