



Revista Española de Cirugía Oral y Maxilofacial

www.elsevier.es/recom



Caso clínico

Osteonecrosis maxilar asociada a bifosfonatos en pacientes osteoporóticos

Silvana Noemí Picardo^{a,*}, Sergio Armando Rodríguez Genta^b y Eduardo Rey^c

^a Ayudante Cátedra Cirugía y Traumatología Bucomaxilofacial II FOUBA. Tesista Doctoral: «Osteonecrosis maxilar en pacientes tratados en forma crónica con bifosfonatos derivados a la Cátedra de Cirugía y Traumatología Buco-Máximo-Facial II Facultad de Odontología UBA: Incidencia y características asociadas» RES 399

^b Jefe de Trabajos Prácticos Cátedra Cirugía y Traumatología Bucomaxilofacial II FOUBA

^c Profesor Titular de las Cátedras de Cirugía y Traumatología Bucomaxilofacial I y II FOUBA. Jefe del Servicio de Odontología de la Academia Nacional de Medicina. Secretario de Relaciones Internacionales e Interinstitucionales FOUBA

INFORMACIÓN DEL ARTÍCULO

Historia del artículo:

Recibido el 3 de mayo de 2013

Aceptado el 3 de mayo de 2013

On-line el 20 de febrero de 2014

Palabras clave:

Osteonecrosis

Bifosfonato

Osteoporosis

Reabsorción ósea

Keywords:

Osteonecrosis

Biphosphonate

Osteoporosis

Bone resorption

R E S U M E N

Los bifosfonatos constituyen una familia potente de inhibidores de la reabsorción ósea. Son utilizados para el tratamiento de la osteoporosis y otras enfermedades causadas por la pérdida de masa ósea como la enfermedad de Paget, metástasis óseas en patologías oncológicas principalmente en mieloma múltiple¹. Desde el año 2003, se han asociado necrosis avasculares en los maxilares con el uso de dichas drogas. De acuerdo a la literatura, la ocurrencia de dicha necrosis tiene un rango entre 0,8-12% de los pacientes que son prescriptos con ellas en forma prolongada². Médicos y odontólogos deben tomar conciencia con respecto a las potenciales complicaciones relacionadas con los tratamientos dentales cruentos a emprender en dichos pacientes³.

© 2013 SECOM. Publicado por Elsevier España, S.L.U. Este es un artículo Open Access bajo la licencia CC BY-NC-ND (<http://creativecommons.org/licenses/by-nc-nd/4.0/>).

Bisphosphonate-associated maxillary osteonecrosis in osteoporosis patients

A B S T R A C T

Bisphosphonates are a potent family of bone resorption inhibitors, and are used in the treatment of osteoporosis and other diseases that cause bone mass loss, such as Paget's disease, and bone metastases mainly in multiple myeloma. Since 2003, avascular osteonecrosis of the jaw has been associated with the, mainly intravenous, use of bisphosphonates¹. According to the literature, the occurrence of osteonecrosis of the jaw has ranged from 0,8% to 12% of the patients on bisphosphonates, most of them on prolonged use². Physicians and odontologists should be aware of this potential complication in dental treatment³.

© 2013 SECOM. Published by Elsevier España, S.L.U. This is an open access article under the CC BY-NC-ND license (<http://creativecommons.org/licenses/by-nc-nd/4.0/>).

* Autor para correspondencia.

Correo electrónico: silvana.picardo@hotmail.com (S.N. Picardo).

<http://dx.doi.org/10.1016/j.maxilo.2013.05.001>

1130-0558/© 2013 SECOM. Publicado por Elsevier España, S.L.U. Este es un artículo Open Access bajo la licencia CC BY-NC-ND (<http://creativecommons.org/licenses/by-nc-nd/4.0/>).

Introducción

La osteonecrosis de los maxilares fue definida como: «área de hueso en la región máxilo-facial que permanece expuesta al menos 8 semanas, siempre que los pacientes hayan sido prescriptos con bifosfonatos en ausencia de terapia radiante»¹.

Los bifosfonatos se liberan cuando el hueso donde se depositan es reabsorbido, de lo que se deduce su larga vida media (acción a largo plazo)³⁻⁵.

Además producen la destrucción de la barrera de queratina del epitelio bucal, razón que explicaría la necrosis ósea en los maxilares ante la presencia de placa bacteriana. Aunque los mecanismos de osteonecrosis no son exactamente conocidos en profundidad, se sabe que fisiológicamente la exposición constante de los componentes del fluido crevicular en el espacio periodontal estimulan a la osteogénesis, ya que existe un metabolismo dinámico en los huesos maxilares debido al estímulo crónico de la oclusión; dichos factores actúan como noxas provocando diferentes respuestas inflamatorias, tanto fisiológicas como patológicas, a saber: absceso periodontal, exodoncias, caries con afectación pulpar, etc (fig. 1).

Otro factor importante a tener en cuenta corresponde a la situación de estímulo óseo al realizar la colocación de implantes, ya que su oseointegración estaría comprometida en aquellos pacientes que presentan susceptibilidad para desarrollar osteonecrosis maxilar por tratamiento crónico con bifosfonatos⁶ (fig. 2).

Existen además osteonecrosis asociadas a bifosfonatos en relación con su aparición espontánea, razón por la cual es muy difícil interpretar su etiología^{7,8} (fig. 3).

En pacientes edéntulos con prótesis mal adaptados, donde existe una lesión crónica traumática en las crestas óseas, es también posible la afectación osteonecrótica por bifosfonatos, ya que también es considerado un factor de riesgo, porque de esta manera también son estimulados los mediadores inflamatorios^{9,10} (fig. 4).

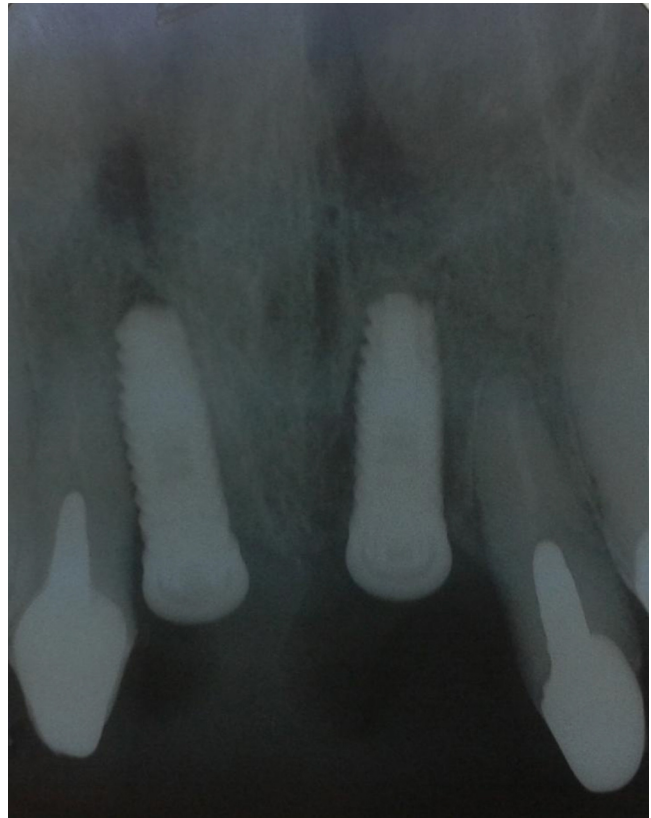


Figura 2 – Necrosis ósea poscolocación de implantes en 1.1 y 2.1.

Discusión

Si la osteonecrosis debido a terapia crónica con bifosfonatos fuera simplemente una necrosis ósea avascular, se esperaría

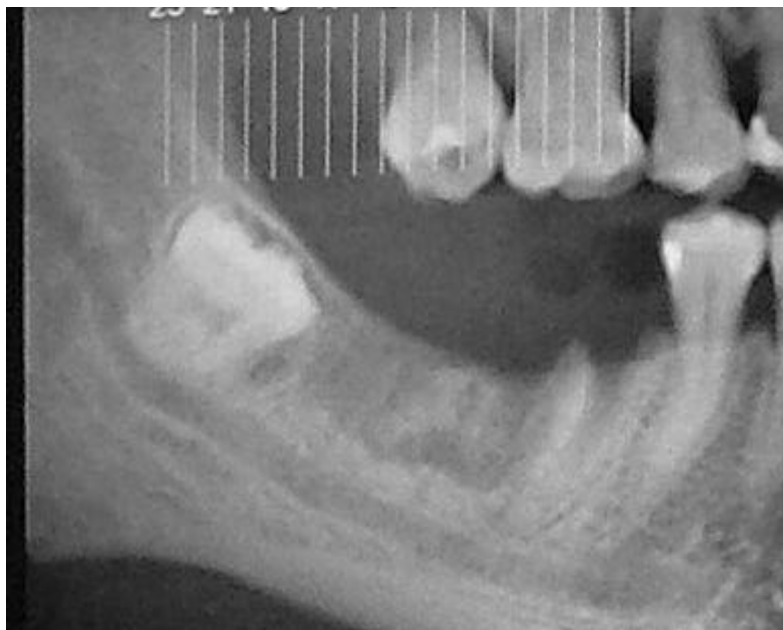

Figura 1 – Necrosis ósea postexodoncia de 4.6 y 4.7 estimulado por toilette excesiva.

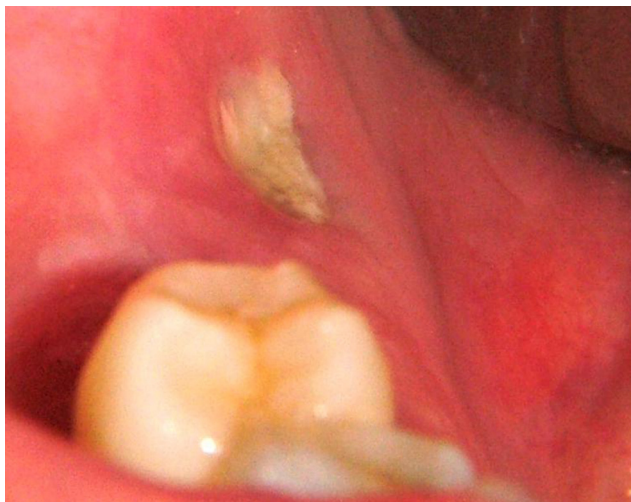

Figura 3 – Necrosis ósea espontánea zona retromolar sector 4.



Figura 4 – Necrosis ósea postrauma protético post exodoncia de 4.1; 4.2; 3.1; 3.2.

su manifestación en demás estructuras óseas de la economía (cadera, rodilla por ejemplo) y no está claro cuál es el motivo de su predilección por los huesos maxilares, aunque se hipotetiza la relación directa con la función oclusal de los huesos maxilares respecto a la transmisión de fuerzas, promoviendo la respectiva cascada inflamatoria inductiva para provocar un recambio óseo a mayor velocidad que en otros huesos de la economía. También se piensa que la adición de flora con gran potencial anaerobio gramnegativo jugaría un importante papel^{11,12}.

La Federal Drug Association (FDA) asiente que los bifosfonatos corresponden ser drogas seguras y que el 93% de la ONM están asociadas actualmente a terapéuticas que se administran a altas dosis y por vía endovenosa, pero es necesario conocer que el 7% restante corresponden a terapéuticas que se administran por vía oral^{11,13}.

Conclusiones

Es inminente la priorización de la continuación de los tratamientos con bifosfonatos recibida por vía endovenosa respecto a la posible presencia de osteonecrosis maxilar por tratamiento crónico con dicha droga ante patologías que requieran su prescripción. Respecto a la ecuación coste-beneficio, el propósito terapéutico del tratamiento con bifosfonatos nos inclina en la decisión de controlar las dificultades que puedan presentarse a nivel óseo oral; en ese

caso se deberá evaluar al paciente explicitando la ocurrencia de dicha lesión necrótica, evitando y controlando infecciones secundarias y previniendo la extensión de la lesión respecto al desarrollo de nuevas áreas necróticas. Los médicos oncólogos deberán evaluar a los pacientes, que serán prescriptos con bifosfonatos endovenosos de manera similar que a los pacientes que iniciaren radioterapia en cabeza y cuello, siguiendo el protocolo de la guía de prevención de osteoradionecrosis.

Respecto a los pacientes que presentan tratamiento crónico a bajas dosis farmacológicas (bifosfonatos prescriptos por vía oral), queda en manos decisivas de los médicos tratantes evaluar la necesidad de continuar con dicho tratamiento o suspenderlo, teniendo en cuenta su depósito intraóseo a lo largo de los años posconsumo de bifosfonatos^{1,5}.

En conclusión, el incremento de la frecuencia de aparición de osteonecrosis asociada con el uso de bifosfonatos ha resultado en un aumento de la toxicidad ósea aunque su mecanismo no es bien conocido aun. El desarrollo de osteonecrosis asociado con bifosfonatos se atribuye a la falla de remodelación ósea. Debido a que el maxilar inferior no presenta una rica vascularización se considera sitio frecuente de producirse microtraumas causando una rápida reabsorción ósea, sumado a que los bifosfonatos se concentran en altas dosis en dicho hueso. La inhibición de la reabsorción ósea mediada por osteoclastos conlleva a necrosis acelulares con involución de los pequeños capilares que tienen la función de irrigar el hueso. La combinación de la falta de remodelación ósea, hipercalcificación, factores dentarios infecciosos

crónicos, adelgazamientos de la mucosa bucal, flora microbiana diversa, inhibición de la angiogénesis, sumado a la injuria invasiva quirúrgica, podría resultar en la exposición ósea necrótica carente de reparación tisular¹⁵. Estudios retrospectivos nos brindan una incidencia que si bien es baja, nos obliga a adoptar una terapéutica preventiva con nuestros pacientes.

El Canadian Consensus Practice Guidelines for Bisphosphonate Associated Osteonecrosis of the Jaw propuso en el año 2008 recomendaciones de atención odontológica pre, post y durante el tratamiento con bifosfonatos la cual debiera llevarse a cabo para una correcta atención clínica (fig. 1)^{1,11,14,15}.

Protocolo de atención respecto a tratamiento con bifosfonatos

Recomendaciones antes de iniciar terapia con bifosfonatos

1. Consulta odontológica.
2. Intercomunicación médico-odontólogo.
3. Examen clínico y Rx (periapical + panorámica).
4. Tratamiento dental: eliminar focos infecciosos para prevenir futuras intervenciones quirúrgicas.
5. No considerar la posibilidad futura de colocar implantes.
6. Remoción de torus mandibular o palatino con mucosa adelgazada.
7. Se recomienda profilaxis ATB para cualquier procedimiento invasivo.
8. No es necesario demorar terapia si hay que hacer tratamiento no invasivo; de ser invasivo, esperar un mes poscirugía para iniciar tratamiento.
9. Una vez iniciado el tratamiento, realizar controles odontológicos periódicos.

Recomendaciones odontológicas a considerar durante la terapia con bifosfonatos

1. Exhaustivo examen odontológico.
2. Examen radiológico: osteólisis, osteoesclerosis, pérdida de inserción, lesión de furcación.
3. Evitar exodoncias.
4. Movilidad de grado 1 y 2: ferulizar
5. Movilidad de grado 3 con o sin absceso: exodoncia + ATB terapia.
6. Evaluar zonas de posible presión o fricción protética: aliviar.

Tratamiento del paciente con osteonecrosis de los maxilares

1. Informar al paciente.
2. Tratamiento combinado médico-odontológico.
3. Realizar toma bióptica (solo en pacientes oncológicos).
4. Eliminar o controlar el dolor y prevenir la progresión de hueso expuesto.
5. Control infección: irrigaciones y buches con clorhexidina 0,12% y ATB terapia de ser en caso de reagudización con manifestación sistémica.
6. No se recomienda cirugía para no extender el área ósea expuesta y a su vez debilitar el hueso maxilar.

Casos clínicos

Pacientes 64 ± 7 años de edad, sexo femenino, con patología crónica osteoporótica (valor DMO: z-score $-2,5 \pm 8$), sin patologías asociadas en su salud sistémica. Prescriptas bajo tratamiento crónico con alendronato 70 mg semanal en un período de $5,3 \pm 6$ años de consumo.

Todas las pacientes presentan foco necrótico con 6 ± 7 meses de aparición de la lesión, con sintomatología inflamatoria aguda (con múltiples reagudizaciones) y exposición ósea necrótica intrabucal recurrente.

La terapéutica llevada a cabo para los casos que se detallan a continuación fue totalmente atraumática, incluyendo buches con colutorios (clorhexidina 0,12%, rifampicina 10%, yodo povidona al 10%) alternándolos mensualmente para evitar resistencias bacterianas y promulgar la exfoliación espontánea del hueso necrótico.

Caso 1: paciente sexo femenino, 54 años de edad, con patología de base: osteoporosis, prescripta con alendronato 70 mg semanal, por 106 meses de duración terapéutica, no detalla patología asociada en su salud sistémica, concurre al servicio por necrosis ósea postexodoncia de 4.6 y 4.7 estimulado por toilette excesiva.

Caso 2: paciente sexo femenino de 58 años de edad, con patología de base: osteoporosis, prescripta con alendronato 70 mg semanal por 72 meses, detalla en su historia clínica el consumo de enalapril 5 mg diarios, debido a su hipertensión arterial presenta un cuadro de fibrointegración de sus implantes en posición 1.1 y 2.1 con posterior foco necrótico óseo.

Caso 3: paciente sexo femenino, de 60 años de edad con patología de base: osteoporosis, prescripta con alendronato 70 mg semanal, bajo consumo de levotiroxina 125 mcg. diarios debido a su hipotiroidismo. La paciente presenta foco osteonecrotico espontáneo en la zona retromolar.

Caso 4: paciente de sexo femenino 72 años de edad, con patología de base osteoporosis, presentando cuadro de gastritis crónica para lo cual es prescripta con omeprazol 20 mg diarios. La paciente era portadora de prótesis completa, la cual causó trauma crónico en el sector antero-inferior de su maxilar, contribuyendo a la estimulación de formación de secuestros óseos.

Responsabilidades éticas

Protección de personas y animales. Los autores declaran que los procedimientos seguidos se conformaron a las normas éticas del comité de experimentación humana responsable y de acuerdo con la Asociación Médica Mundial y la Declaración de Helsinki.

Confidencialidad de los datos. Los autores declaran que han seguido los protocolos de su centro de trabajo sobre la publicación de datos de pacientes.

Derecho a la privacidad y consentimiento informado. Los autores han obtenido el consentimiento informado de los

pacientes y/o sujetos referidos en el artículo. Este documento obra en poder del autor de correspondencia.

BIBLIOGRAFÍA

1. Khan AA, Sándor GK, Dore E, Morrison AD, Alshali M, Amin F, et al. Canadian consensus practice guidelines for bisphosphonate associated osteonecrosis of the jaw. *J Rheumatol.* 2008;35:1391-7.
2. Ruggiero SL, Dodson TB, Assael LA, Landesberg R, Marx RE, Mehrotra B, American Association of Oral and Maxillofacial Surgeons. American Association of Oral and Maxillofacial Surgeons position paper on bisphosphonate-related osteonecrosis of the jaws-2009 update. *J Oral Maxillofac Surg.* 2009;67 5 Suppl:2-12.
3. Marx RE. Oral and Intravenous Bisphosphonate-Induced Osteonecrosis of the Jaws, History, Etiology, Prevention and Treatment. Canada: Quintessence Publishing Co, Inc; 2007.
4. Lee CY, Suzuki JB. CTX biochemical marker of bone metabolism. Is it a reliable predictor of bisphosphonate-associated osteonecrosis of the jaws after surgery? Part II: biological concepts with a review of the literature. *Implant Dent.* 2009;18:492-500.
5. Woo SB, Hellstein JW, Kalmar JR. Systematic review: bisphosphonates and osteonecrosis of the jaws. *Ann Intern Med.* 2006;144:753-61.
6. Vandana Kumar, Barry Pass, Steven A. Guttenberg DDS, MD, John Ludlow, Robert W. Emery, Donald A. Tyndall, Ricordo J. Padilla Bisphosphonate-related osteonecrosis of the jaws *J. Am Dent Assoc*, Vol 138, N°5 602-609.
7. Hong JW, Nam W, Cha L-H, Chung S-W, Choi HS, Kim KM, et al. Oral bisphosphonates-related osteonecrosis of the jaw: the first report in Asia. *Osteoporosis Int.* 2010;22:847-53.
8. Knight RJ, Reddy C, Rtshiladze MA, Lvoff G, Sherring D, Marucci D. Bisphosphonate-related osteonecrosis of the jaw: tip of iceberg. *J Craniofac Surg.* 2010;21:25-32.
9. Fusco V, Baraldi A, Loidoris A, Ciuffreda L, Galassi C, Goia F, et al. Osteonecrosis associated with intravenous bisphosphonate: is incidence reduced after adoption of dental preventive measures? *J Oral Maxillofac Surg.* 2009;67:1775-84.
10. Burr DB, ASBMR Task Force. Summary of ASBMR Task Force on ONJ. *J Musculoskelet Neuronal Interact.* 2007;7: 354-5.
11. Rizzoli R, Vurlet N, Cahall D, Delmas PD, Eriksen EF, Felsenberg D, et al. Osteonecrosis of the jaw and bisphosphonate treatment for osteoporosis. *Bone.* 2008;42:841-7. Epub 2008 Jan 18.
12. Lesclous P, Abi Najm S, Carrel JP, Baroukh B, Lombardi T, Willi JP, et al. Bisphosphonate-associated osteonecrosis of the jaw: A key role of inflammation. *Bone.* 2009;45:843-52.
13. Borgioli A, Viviani C, Duvina M, Brancato L, Spinelli G, Brandi ML, et al. Bisphosphonates-related osteonecrosis of the jaw: Clinical and physiopathological considerations. *Ther Clin Risk Manag.* 2009;5:217-27.
14. Filleul O, Crompton E, Saussez S. Bisphosphonate-induced osteonecrosis of the jaw: a review of 2400 patient cases. *J Cancer Res Clin Oncol.* 2010;136:1117-24.
15. L.M. Junquera, R. Martín-Granizo. Diagnóstico, prevención y tratamiento de la osteonecrosis de los maxilares por bisfosfonatos. Recomendaciones de la Sociedad Española de Cirugía Oral y Maxilofacial (SECOM). Comisión Científica de la SECOM, Mayo 22 del 2008.