



# REVISTA BRASILEIRA DE REUMATOLOGIA

www.reumatologia.com.br



## Relato de caso

# Pioderma gangrenoso associado à artrite reumatoide: descrição de caso

André Avelino Costa Beber<sup>a,\*</sup>, Cristiane Faccin Knob<sup>b</sup>, Karen Regina Rosso Shons<sup>b</sup>, Walter Neumaier<sup>b</sup>, João Carlos Nunes da Silva<sup>a</sup>, Odirlei André Monticielo<sup>a,c</sup>

<sup>a</sup>Universidade Federal de Santa Maria, Santa Maria, RS, Brasil

<sup>b</sup>Hospital Universitário de Santa Maria, Universidade Federal de Santa Maria, Santa Maria, RS, Brasil

<sup>c</sup>Hospital de Clínicas de Porto Alegre, Universidade Federal do Rio Grande do Sul, Porto Alegre, Rio Grande do Sul, RS, Brasil

## INFORMAÇÕES

Histórico do artigo:

Recebido em 19 de maio de 2012

Aceito em 26 de fevereiro de 2013

Palavras-chave:

Pioderma gangrenoso

Dermatose neutrofílica

Artrite reumatoide

## RESUMO

O pioderma gangrenoso é uma dermatose inflamatória crônica, que se associa a doenças sistêmicas como a artrite reumatoide. É mais comum em adultos e pode se apresentar com quatro formas clínicas, todas levando à ulceração da pele acometida. Seu diagnóstico é clínico e de exclusão. O tratamento deve ser realizado com cuidados locais e terapia sistêmica.

© 2014 Sociedade Brasileira de Reumatologia. Publicado por Elsevier Editora Ltda.

Todos os direitos reservados.

## Pyoderma gangrenosum associated with rheumatoid arthritis: a case report

### ABSTRACT

Pyoderma gangrenosum is a chronic inflammatory dermatosis, which is associated with non-infectious systemic diseases such as rheumatoid arthritis and inflammatory bowel disease. It is more common in adults and may present with four distinct clinical forms, all leading to ulceration of the skin affected. Its diagnosis is clinical and demands exclusion of other causes. Treatment should be performed with local care and systemic therapy.

© 2014 Sociedade Brasileira de Reumatologia. Published by Elsevier Editora Ltda.

All rights reserved.

## Introdução

O pioderma gangrenoso (PG) foi descrito pela primeira vez há mais de 70 anos por Brunsting e O'Larry.<sup>1-3</sup> É uma dermatose inflamatória crônica e recidivante, relativamente infre-

quente, não infecciosa, idiopática, de caráter destrutivo local, geralmente associada a outras afecções locais ou sistêmicas.<sup>4</sup> É mais frequente em adultos, mas crianças também podem ser afetadas em raros casos.<sup>2</sup> A faixa etária mais acometida é a dos 25 aos 55 anos, mais frequente em mulheres. A etiologia do PG é pouco conhecida, embora o dano cutâneo pareça ser imu-

\* Autor para correspondência.

E-mail: andrecbeber@terra.com.br (A.A.C. Beber).

0482-5004/\$ - see front matter. © 2014 Sociedade Brasileira de Reumatologia. Publicado por Elsevier Editora Ltda. Todos os direitos reservados.

<http://dx.doi.org/10.1016/j.rbr.2013.02.004>

nomediado. Disfunção neutrofílica, especialmente defeitos na quimiotaxia, tem sido sugerida como possível causa do PG.<sup>1,2,4</sup>

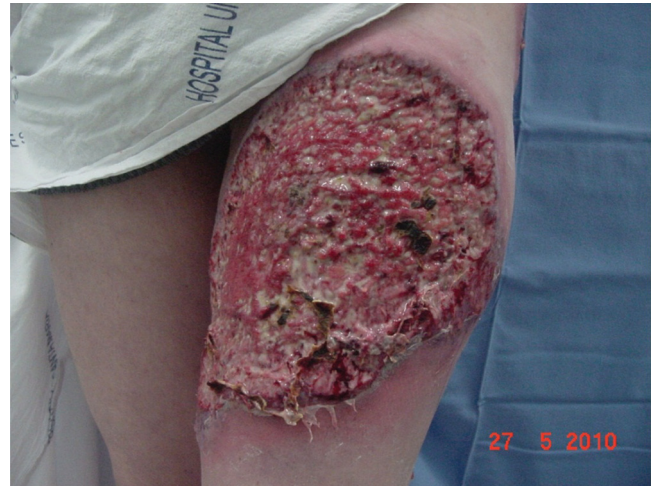O PG apresenta acometimento predominantemente dos membros inferiores, mas pode afetar também tronco, abdome e face.<sup>2</sup> Clinicamente, observa-se a presença de pústulas hemorrágicas, nódulos dolorosos ou múltiplas vesicopústulas. Estes evoluem para úlceras destrutivas que crescem centrifugamente com bordas escavadas, bem delimitadas, levemente elevadas e violáceas apresentando centro necrótico, com sangue, pus e tecido de granulação.<sup>2,3,5-7</sup>

Existem quatro formas clínicas de PG.<sup>4,8</sup> A forma ulcerativa é a mais frequente e corresponde ao quadro clínico clássico, geralmente associado à doença inflamatória intestinal (DII) e artrite reumatoide (AR). A forma pustulosa caracteriza-se por pústulas dolorosas com halo eritematoso, geralmente ocorrendo em exacerbações da DII.<sup>3</sup> A forma bolhosa cursa com bolhas hemorrágicas superficiais que frequentemente deixam cicatrizes e associa-se à doença mieloproliferativa. A forma vegetante apresenta-se como úlcera superficial não dolorosa, solitária e não se associa à doença sistêmica.<sup>5,8</sup> A histopatologia não é específica, sendo encontrado vasculite linfocítica na borda eritematosa da lesão, além de abscessos ricos em polimorfonucleares.<sup>5,6,8</sup> Seu diagnóstico clínico geralmente é de exclusão.<sup>4,5,6</sup>

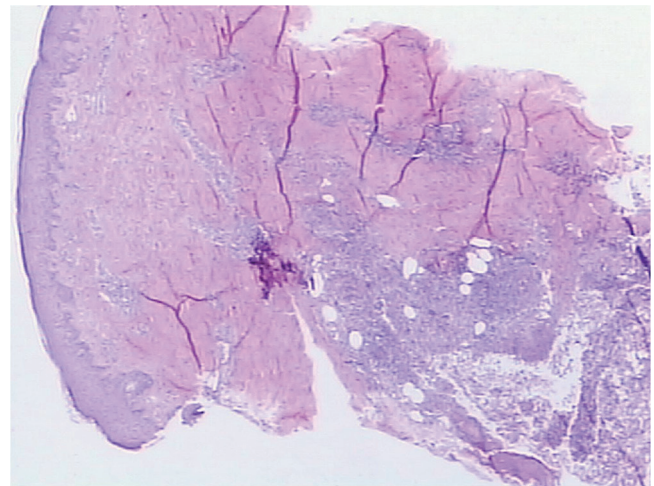
A AR é uma doença inflamatória sistêmica autoimune caracterizada por poliartrite crônica, simétrica e erosiva, especialmente de pequenas articulações. Além do quadro articular, a AR pode apresentar sintomas extra-articulares, incluindo manifestações cutâneas como úlceras de pele, nódulos reumatoides, lesões necróticas de vasculite e PG. Neste relato, apresentamos um caso de AR de longa evolução, com má aderência ao tratamento, que apresentou extensas lesões cutâneas necróticas ulceradas, características de PG.

## Descrição do caso

Paciente 40 anos, feminina, branca, com histórico de AR há 10 anos, iniciou há dois meses com nódulos eritematosos na coxa e glúteo à esquerda, que ulceraram e evoluíram para úlceras extensas com mais de 10 cm de diâmetro. O quadro clínico começou logo após ter parado abruptamente o uso do corticoide oral. A paciente usava irregularmente as medicações modificadoras do curso de doença (DMCD), tendo abandonado o uso de Metotrexato há cerca de 2 anos. Ao exame físico, apresentava úlceras de fundo necrótico, bem delimitadas com bordas violáceas escavadas e com halo eritematovioláceo (fig. 1). Além disto, visualizavam-se deformidades articulares compatíveis com dedos em pescoço de cisne, dedos em boteira e desvio ulnar dos quirodáctilos. Biópsia de pele revelou processo inflamatório com vasculite neutrofílica e necrose fibrinóide de parede vascular sugestivas de PG (fig. 2). Culturas para fungos e bactérias não demonstraram crescimento de micro-organismos. Exames laboratoriais, incluindo sorologias para hepatite B, hepatite C, anti-HIV e proteinograma estavam todos normais, exceto provas inflamatórias aumentadas e o fator reumatoide em altos títulos. Raios X das mãos e pés demonstravam erosões ósseas em articulações interfalangeanas proximais, metacarpofalangeanas e metatarsofalangeanas. O tra-



**Figura 1 – Lesão ulcerada com bordas eritemato-violáceas escavadas e centro com áreas de necrose na face anterior da coxa esquerda.**

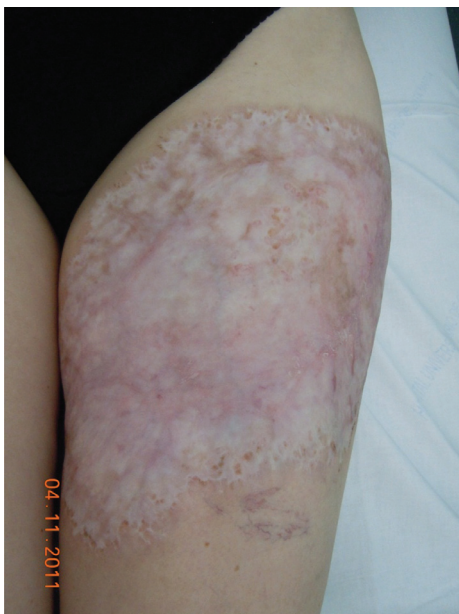

**Figura 2 – Biópsia de pele da borda da lesão com vasculite neutrofílica e necrose fibrinóide. (HE, 20x).**

tamento iniciado foi prednisona 1 mg/kg/dia via oral em doses divididas de 8 em 8 horas, associada com Metotrexato 10mg/semana via oral que rapidamente foi escalonado até 25 mg/semana via subcutânea. A paciente realizou revisões semanais e curativos diários, tendo ótima evolução clínica e resolução das lesões em aproximadamente 3 meses (fig. 3).

## Discussão

Cerca de 50% dos casos de PG ocorrem em concomitância com outra doença, destacando a DII, a AR, as doenças mieloproliferativas, as hepatites B e C, a síndrome imunodeficiência adquirida (SIDA), lúpus eritematoso sistêmico, psoríase, artropatias reativas.<sup>1,3,4,9</sup> Os outros 50% dos casos de PG ocorrem de maneira isolada.<sup>1,4,5,8</sup> A associação com AR pode ocorrer em até 37% dos doentes com PG e seu aparecimento é mais comum após o início do quadro de artrite. Pacientes



**Figura 3 – Lesão totalmente cicatrizada, após 11 meses de tratamento, na face anterior da coxa esquerda.**

com PG geralmente tem fator reumatoide positivo e erosões no Raio X são comuns. A AR afeta mulheres duas vezes mais do que os homens e sua incidência aumenta com a idade. Quando envolve outros órgãos, a morbidade e a gravidade da doença são maiores, podendo diminuir a expectativa de vida em cinco a dez anos. O diagnóstico depende da associação de uma série de sintomas e sinais clínicos, achados laboratoriais e radiográficos. A paciente descrita apresentava AR há 10 anos e realizava tratamento irregular, o qual precipitou o desenvolvimento das lesões de PG.

Crítérios diagnósticos para PG têm sido propostos, mas sem validação até o momento. Os critérios de Su et al. (2004) são divididos em maiores (rápida progressão de uma úlcera dolorosa com bordas irregulares e violáceas e exclusão de outras causas de úlceras cutâneas) e menores (história sugestiva de patergia, doenças sistêmicas associadas ao PG, histopatologia apresentando neutrofilia dérmica estéril, infiltrado inflamatório e vasculite linfocítica e resposta rápida ao tratamento com corticoide).<sup>2,3,7</sup> O diagnóstico seria estabelecido com os dois critérios maiores e um critério menor.<sup>9</sup> A paciente citada neste relato apresentava como critérios maiores: rápida progressão de uma úlcera dolorosa com bordas irregulares e violáceas e exclusão de outras causas de úlceras cutâneas e como critérios menores: doenças sistêmicas associadas ao PG, histopatologia apresentando neutrofilia dérmica estéril, infiltrado inflamatório e vasculite linfocítica e resposta rápida ao tratamento com corticoide. Cultura para fungos e bactérias, rotina hematológica e bioquímica devem ser obrigatoriamente realizadas.<sup>7</sup> Os achados clínico-patológicos e a evolução das lesões de PG são importantes para o diagnóstico, mas a base do diagnóstico é a exclusão de outras doenças, principalmente doenças infecciosas, autoimunes e neoplasias.

O exame histopatológico não é específico para PG e apresenta aspectos variáveis, dependendo do sítio da biópsia

e da duração da doença, mas é fundamental para excluir outros diagnósticos.<sup>2</sup> Entre os diagnósticos diferenciais estão oclusões vasculares, estase, vasculites, neoplasias malignas, infecções, agressão por agentes físicos, farmacodermias, doença de Chron cutânea e necrobiose lipoídica ulcerada.<sup>2</sup>

A evolução do PG costuma ser crônica, apresentando recorrências frequentes, às vezes relacionadas com processos traumáticos (fenômeno de patergia).<sup>3,5</sup> Patergia é definida como o desenvolvimento de uma nova lesão inflamatória na área de trauma. Mesmo mínimo, um trauma na condição de patergia pode ser seguido por uma progressiva destruição da pele saudável. Esse evento tem sido descrito em 25% dos pacientes com PG.

O manejo do PG inclui cuidados locais, terapia local e sistêmica. Curativos diários úmidos com vaselina para evitar trauma ao tecido subjacente durante a remoção e controle da infecção são fundamentais para o tratamento das úlceras. Desbridamentos cirúrgicos devem ser evitados.<sup>2</sup> Culturas das secreções podem ser positivas para infecção bacteriana, mas geralmente o tecido está somente colonizado.<sup>7</sup> A terapia tópica é útil em alguns casos e o uso bem-sucedido de tacrolimus, pimecrolimus e corticoides tópicos potentes tem sido relatado em alguns casos.<sup>2,3</sup> O tratamento sistêmico é inicialmente feito com altas doses de corticoide (1-2 mg/kg) objetivando rápida resposta.<sup>8</sup> A melhora clínica pode levar meses, havendo a necessidade, em alguns pacientes, de acrescentar drogas imunomoduladoras ou imunossupressoras.<sup>9</sup> As medicações mais usadas são clofazimina, dapsona, talidomida, metotrexate, ciclosporina, azatioprina, ciclofosfamida e micofenolato de mofetila.<sup>1,2,4-8</sup> Geralmente estas drogas são associadas aos corticoides, para redução de sua dose e tentativa de controle dos casos refratários.<sup>1,7</sup> As medicações biológicas, como os anti-TNF alfa e as proteínas de fusão são usadas para os casos refratários de PG.<sup>7</sup> Existem relatos recentes demonstrando que nas dermatoses neutrofilicas há uma superprodução de TNF alfa este sendo uma citocina pró-inflamatória juntamente com a IL-6 estão associados as formas idiopáticas de PG. Sabe-se que a instituição precoce de tratamento agressivo é capaz de diminuir a dor e prevenir cicatrizes extensas.<sup>5</sup> Na literatura é sugerido que a gravidade da doença associada é um fator que influencia o prognóstico do PG. Na maioria dos casos, a terapêutica eficaz da doença associada leva a uma melhora ou remissão completa do PG. Curiosamente, embora o tratamento global do AR tenha evoluído ao longo das últimas décadas, a prevalência de manifestações extra-articulares tem permanecido relativamente constante. Sabe-se que pacientes que apresentam PG associado a AR são mais refratários ao tratamento do que pacientes sem artrite.<sup>2</sup> Neste trabalho apresentamos um caso de PG associado com AR e desencadeado pelo tratamento irregular da mesma, demonstramos a gravidade das lesões de PG e a ótima resposta após início de corticoides e droga modificadora da AR.

### Conflitos de interesse

Os autores declaram não haver conflitos de interesse.

## REFERÊNCIAS

1. Binus AM, Qureshi AA, Li VW, Winterfield LS. Pyoderma gangrenosum: a retrospective review of patient characteristics, comorbidities and therapy in 103 patients. *Br J Dermatol.* 2011;165:1244-50.
2. Callen JP, Jackson JM. Pyoderma gangrenosum: an update. *Rheum Dis Clin N Am.* 2007;33:787-802.
3. Hungnes AP, Jackson JM, Callen JP. Clinical features and treatment of peristomal pyoderma gangrenosum. *JAMA.* 2000;284:1546-8.
4. Costa IMC, Nogueira LSC. Pioderma gangrenoso e artrite reumatoide: relato de caso. *An Bras Dermatol.* 2005;80:81-2.
5. Duarte AF, Nogueira A, Lisboa C, Azevedo F. Pioderma gangrenoso - abordagem clínica, laboratorial e terapêutica: Revisão de 28 casos. *Dermatology Online Journal.* 2009;15:3.
6. Yamamoto T. Cutaneous manifestations associated with rheumatoid arthritis. *Rheumatol Int.* 2009;29:979-988.
7. Miller J, Yentzer BA, Clark A, Jorizzo JL, Feldman SR. Pyoderma gangrenosum: A review and update on new therapies. *J. Am Acad Dermatol.* 2010;62:646-54.
8. Fraga JCS, Valverde RV, Souza VL, Gamonal A. Pioderma Gangrenoso Apresentação Atípica. *An Bras Dermatol.* 2006;81:305-8.
9. Coelho LF, Coreia FG, Ottoni FA, Santos FPST, Pereira LB, Lanna CCD. Pioderma Gangrenoso: um desafio para o Reumatologista. *Rev Bras Reumatol.* 2009;49:315-20.