

Síndrome del túnel tarsiano

A propósito de un caso

J. F. MARTINEZ L., J. MARTIN A. y A. GIMÉNEZ R.

Servicio de Cirugía Ortopédica y Traumatología. Hospital «Marina Baixa». Villajoyosa (Alicante).

Resumen.—El Síndrome del túnel tarsiano está causado por el atrapamiento del nervio tibial posterior o sus ramas a nivel del retináculo flexor en el tobillo. Se describe un caso de síndrome de túnel tarsiano causado por un quiste sinovial. El paciente refería dolor desde hacía 1 mes a nivel retromaleolar irradiado a planta del pie y primer dedo. Al mes de iniciado los síntomas se apreció una tumoración a nivel retromaleolar. Se exponen los hallazgos EMG, ecografía y R.M.N. Cuando la causa de esta entidad es una lesión ocupante de espacio, está indicada la cirugía, siendo el pronóstico mejor cuanto más precoz es la intervención.

TARSAL TUNNEL SYNDROME. A CASE REPORT

Summary.—Tarsal tunnel syndrome is an entrapment neuropathy caused by compression of the posterior tibial nerve or one of its branches beneath the ankle flexor retinaculum. We present a case of tarsal tunnel syndrome caused by synovial cyst. Since one month the patient complained about pain retromaleolarly radiating to the sole of the foot and first toe. At retromaleolar level a mass was found one month after the onset of symptoms. We report the E.M.G., ultrasonography and R.N.M. findings. When the cause of this syndrome is a space-occupying lesion surgery is indicated. The results of surgery are worse when operation is delayed.

INTRODUCCIÓN

El síndrome del túnel tarsiano es una neuropatía por compresión del nervio tibial posterior o de sus ramas, a su paso por el túnel tarsiano, formado por el retináculo flexor y el maleolo tibial del tobillo. Este síndrome fue descrito por primera vez en dos trabajos diferentes en 1962 (1, 2) y las causas de dicho síndrome incluyen: traumatismo, pie valgo, barras óseas, exóstosis, respuesta tóxica a fármacos, ingurgitación de plexos venosos, tumores y ciertas enfermedades inflamatorias, hipotiroidismo, aunque en ciertas ocasiones no se encuentra la causa (1, 2, 3).

Las características clínicas del síndrome del túnel tarsiano son dolor en el maleolo medial irradiado a planta y talón, parestesias, disestesias e hi-

perestésias en el territorio del nervio tibial posterior (3, 4). Presentamos un caso de síndrome del túnel tarsiano producido por un quiste sinovial que fue tratado quirúrgicamente.

CASO CLÍNICO

Varón de 39 años, que consulta por dolor en planta de pie izquierdo y dedos de 1 mes de evolución. El paciente no refería antecedentes de interés, ni traumatismo previo y tenía un trabajo sedentario. El dolor comenzó tras realizar una larga marcha, aumentando de intensidad desde entonces y no cediendo a tratamiento analgésico. La exploración no mostró signos inflamatorios, existiendo un aumento de dolor a la presión de la planta del pie izquierdo. Se le recomendó reposo con descarga del miembro inferior izquierdo. Al mes el paciente refería una disminución de intensidad del dolor, pero se apreciaba una tumoración fluctuante, de 1,5 cm de diámetro, sin signos inflamatorios en la zona medial del tobillo. El dolor comenzaba a nivel retromaleolar y se irradiaba a planta del pie, existiendo hiperestesia a nivel medial del pie y primer dedo. Este dolor aumentaba con la flexión dorsal del pie, y el signo de Tinel era positivo a nivel de la tumoración.

Correspondencia:

Dr. J. F. MARTÍNEZ LÓPEZ
Av. Holanda, 14, Bloq. 1 - 7.º C
03540 Alicante

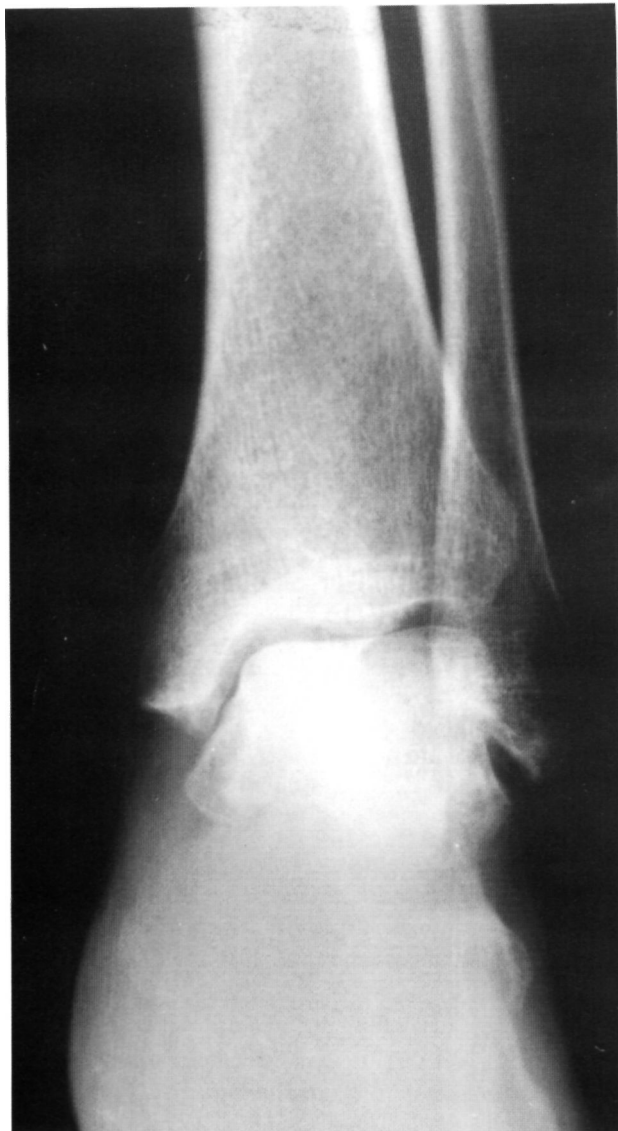

Figura 1. Rx simple. Obsérvese el aumento de partes blandas a nivel del maleolo medial.

La analítica era normal, la radiología simple mostró un aumento de partes blandas a nivel de maleolo medial (Fig. 1), confirmando por ecografía que se trataba de una tumoración quística, retromaleolar (Fig. 2). En la exploración con resonancia magnética la tumoración quística desplazaba los tendones del flexor digitorum longus y la arteria y nervio tibial posterior hacia externo (Figs. 3 y 4). El estudio de neurofisiología clínica evidenció ausencia de potencial sensitivo evocado del nervio del primer dedo del pie izquierdo, severo incremento de la latencia distal motora y disminución del potencial motor evocado del nervio tibial posterior izquierdo. El paciente fue diagnosticado de Síndrome del túnel tarsiano izquierdo.

El paciente fue intervenido, practicándose extirpación de la tumoración quística. El cultivo intraoperatorio fue negativo y la anatomía patológica evidenció la existencia de un quiste sinovial. El paciente fue dado de alta

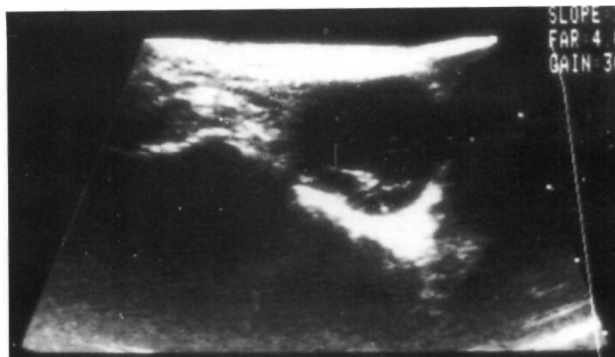


Figura 2. Ecografía de la zona medial del tobillo. Obsérvese la tumoración quística.

a los cuatro meses de la intervención, totalmente asintomático.

DISCUSIÓN

El nervio distal posterior generalmente se divide en un punto aproximadamente de 0 a 2 cm aproximadamente a una línea imaginaria desde el borde superior del maleolo proximal a la tuberosidad calcánea. Aproximadamente de 1 a 2 cm distal a esta línea los nervios lateral plantar y medial plantar forman 2 canales dentro del músculo abductor hallucis, estos canales están divididos por un septo fibroso y son aproximadamente 2 cm de largo. El nervio calcáneo es la rama más posterior del nervio tibial posterior y puede introducirse a través del retináculo flexor o salir entre éste y la

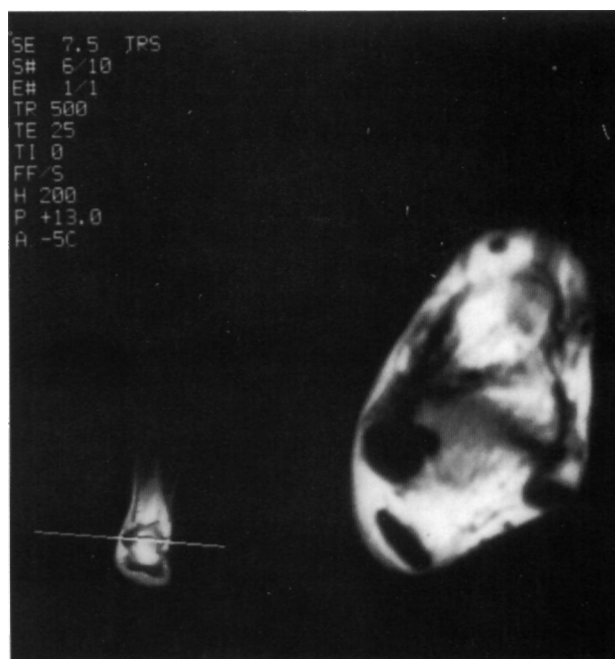


Figura 3. Resonancia Magnética. Imagen en ponderación T1 donde se aprecia la tumoración quística en oscuro.

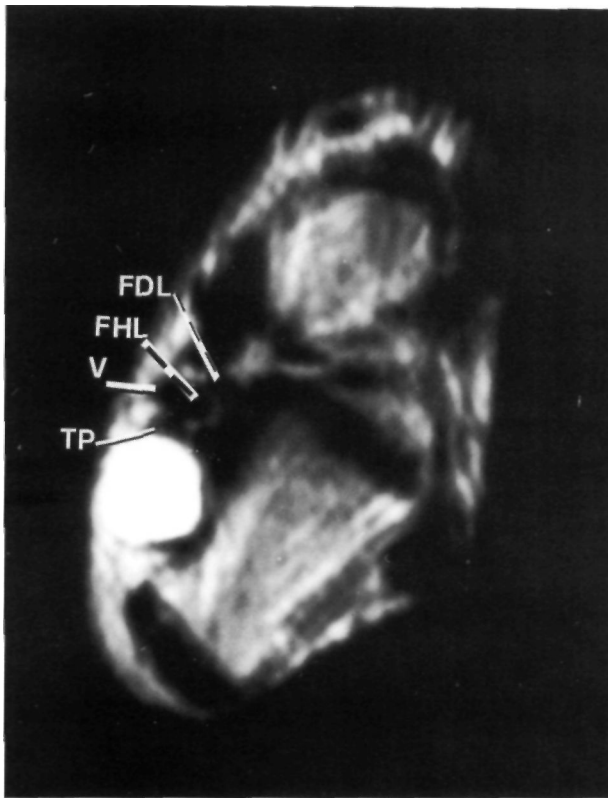


Figura 4. Resonancia Magnética. Imagen en ponderación T2: flexor digitorum longus, FHL: flexor hallucis longus; V: paquete vascular, TP: nervio tibial posterior.

fascia del músculo abductor hallucis (5). El nervio tibial posterior puede ser comprimido en diferentes localizaciones (Fig. 5). El síndrome «alto» existe cuando hay una compresión del nervio tibial posterior en la zona más distal del músculo gastrocnemius, a nivel del tercio medio postero-medial de la tibia. El lugar tradicional de compresión del túnel tarsiano es detrás del maleolo medial debajo del retináculo. También se pueden observar otros lugares más distales de compresión afectando varias ramas del nervio tibial posterior (6).

La clínica viene dada por dolor en maleolo medial irradiado a planta del pie y talón, parestesias, disestesias e hiperestesias en el recorrido del nervio tibial posterior o sus ramas.

El diagnóstico de Síndrome del túnel tarsiano puede ser confirmado demostrando una conducción anormal del nervio tibial posterior o sus ramas, sin embargo un tiempo de conducción normal no excluye el diagnóstico de neuropatía compresiva. Estos estudios no siempre son positivos, especialmente si la compresión nerviosa ocurre sólo durante el ejercicio físico o en aquellos pacientes con excesivo tejido adiposo en tobillo que dificulta la estimulación del nervio (6, 7).

La localización exacta de la lesión evita una innecesaria disección distal del nervio, disminuyendo la morbilidad y favoreciendo la rápida recuperación del paciente. La ecografía es útil en el diagnóstico de diversas patologías, especialmente de las lesiones ocupantes de espacio, como el caso presentado. Además permite diferenciar las tumoraciones líquidas de las sólidas (8). La Resonancia Magnética se caracteriza por el excelente contraste de tejidos blandos y la exposición de estructuras neurovasculares y músculo-tendinosas. Por ello permite una mejor valoración prequirúrgica indicando la extensión de descompresión requerida y la localización de las estructuras adyacentes (7). Además, la R.N.M. está indicada, como exploración post-operatoria, si persiste la sintomatología tras la cirugía, para valorar la posible resección incompleta de la tumoración (9).

Se recomienda tratamiento quirúrgico en las lesiones ocupantes de espacio. Cuanto más largo es el intervalo entre el inicio del cuadro y la operación, peor es el resultado, si este intervalo es superior a 10 meses, la recuperación del nervio es pobre. En los pacientes adolescentes se observó, con gran frecuencia, coalición de los huesos del tarso y tuvieron mejor pronóstico que los comprendidos entre los 40 y 50 años (3, 6).

Debido a lo poco frecuente de esta neuropatía, suele ser infradiagnosticada, principalmente porque influyen diferentes factores. El ortopeda debe tener en cuenta esta entidad y debe estar familiarizado con la anatomía y recorrido del Nervio tibial poste-

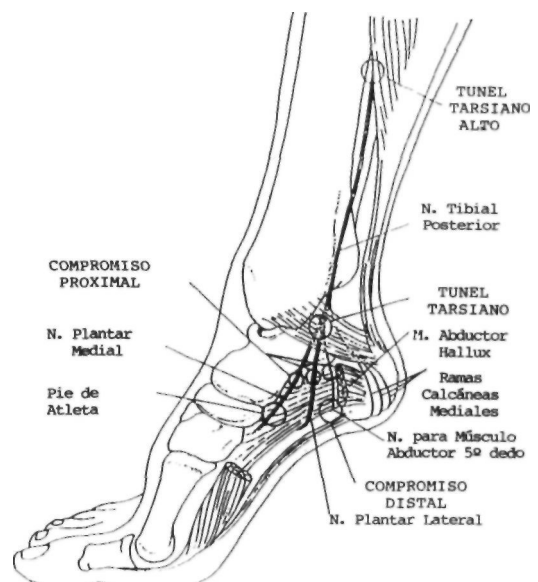


Figura 5. Localización de los distintos niveles de compresión del N. tibial posterior y/o sus ramas.

rior y sus ramas. La mayoría de las veces el problema sólo aparece en relación con el ejercicio y no puede ser demostrado con una exploración estática.

Cuando la causa es una lesión ocupante de espacio está indicada la cirugía. En estos casos el pronóstico es mejor cuanto más precoz es la intervención.

Bibliografía

1. **Keck C.** The tarsal tunnel syndrome. *J Bone Joint Surg* 1962; 44-A: 180-2.
2. **Lam SJ.** A tarsal tunnel syndrome. *Lancet* 1962; 2: 1354-5.
3. **Takakura Y, Kitada C, Sugimoto K, Tanaka Y, Tamai S.** Tarsal Tunnel Syndrome: Causes and results of operative treatment. *J Bone Joint Surg* 1991; 73-B: 125-8.
4. **Kaplan PE, Kernahan WT.** Tarsal tunnel syndrome: an electrodiagnostic and surgical correlation. *J Bone Joint Surg* 1981; 63-A: 96-9.
5. **Heimkes B, Posel P, Stotz S, Wolf K.** The proximal and distal tarsal tunnel syndromes: an anatomical study. *Int Orthop* 1987; 11: 193-6.
6. **Baxter DE.** Functional Nerve Disorders in the Athlete's Foot, Ankle, and Leg. En: Heckman JD. editor. *Instructional Course Lectures*, 1993; 185-94.
7. **Kerr R, Frey C.** MR imaging in Tarsal Tunnel Syndrome. *J Comput Assist Tomogr* 1991; 15: 280-6.
8. **Silvestre A, Argüelles F, Maldonado L, Zaragoza V.** La ecografía de partes blandas como técnica diagnóstica de los quistes poph'teos. *Rev Esp Cir Osteoar* 1991; 153: 153-8.
9. **Zeiss J, Fenton P, Ebraheim N, Coombs RJ.** Magnetic Resonance Imaging for Ineffectual Tarsal Tunnel Surgical Treatment. *Clin Orthop* 1991; 264: 264-6.