

Incidencia de alteraciones cardiovasculares en caballos criollos colombianos mediante diagnóstico ecocardiográfico

Cardiovascular alterations incidence in colombian creole horses using echocardiographic diagnosis

Dylan A. Serrano, MVZ¹; Luis C. Peña, MVZ¹; Fernando E. Vega², MVZ Esp.

¹Facultad de Medicina Veterinaria Zootecnia, Universidad del Tolima, Ibagué-Colombia. ² Profesor Facultad Medicina Veterinaria Zootecnia, Universidad del Tolima, Ibagué- Colombia

fvega@ut.edu.co

Resumen

El trabajo se realizó en la ciudad de Ibagué con 47 caballos criollos colombianos con un peso medio de 282 ± 26 kg con una edad media de $6 \pm 1,4$ años. Todos sospechosos de padecer alteraciones cardiacas, con tos persistente, disnea e intolerancia al ejercicio. En el examen semiológico, mediante toma de pulso, frecuencia cardiaca, auscultación de sonidos cardiacos y pulmonares para determinar signología que reflejaran una afección cardiovascular, resultaron 25 equinos con signos evidentes de padecer alteraciones cardiacas. Se hizo evaluación con ecocardiografías en modo B y M, con el animal en reposo físico. Posteriormente se procedió a ejercitarlos, por veinte minutos, para tomar nuevamente y en forma inmediata el pulso, la frecuencia cardiaca, hacer auscultación cardiopulmonar y ecocardiografía en modo B y M, con el fin de detectar anomalías cardiacas que no fueron mostradas por el animal en reposo. De estos, cinco mostraron insuficiencia mitral y dos presentaron arritmias cardiacas. Se construyeron intervalos de confianza, usando distribución de probabilidad exacta para una binomial, determinando así la probabilidad de que un equino sospechoso manifestara insuficiencia mitral (entre el 3,55 % y 23,10 %) o de que apareciera arritmia (entre el 0,05 % y el 11,29 %), igual probabilidad para la arritmia por vagotonía.

Palabras clave: Arritmia cardiaca, ecocardiografía equinos, ecocardiografía modo B, ecocardiografía modo M, Insuficiencia mitral

Abstract

The work was carried out in Ibagué, with 47 Colombian Creole horses, between 250 and 350 kg with $6 \pm 1,4$ years-old, suspected of suffering cardiac alterations, persistent cough, dyspnea and exercise intolerance. After the semiological examination, with taking the pulse, heart rate, auscultation of heart and lung sounds to determine signs that reflected a cardiovascular affection, twenty-five horses showed evident signs of suffering heart alterations, evaluating them with B and M mode echocardiography and with the animal in physical rest, proceeding to exercise them for twenty minutes and taking the pulse and the heart frequency immediately, auscultating the heart again to detect heart abnormalities that were not shown by the animal in rest. According to test results, five showed mitral insufficiency and two had cardiac arrhythmias. As the sample size of the equine cardiac diseases is small, intervals of trust were built using distribution of exact probability for a binomial one, determining the probability that a suspected equine manifested mitral insufficiency it would be between 3,55 % and 23,10 %; or that arrhythmia appeared (between 0,05 % and 11,29 %), the same probability for the arrhythmia by vagotonia.

Key words: heart arrhythmia, Equine echocardiography, B-mode echocardiography, M-mode echocardiography, mitral insufficiency.

Introducción

Las patologías cardiovasculares en los equinos criollos colombianos llevan muchos años siendo ignoradas debido a la dificultad para su diagnóstico en virtud de que no se contaba con técnicas y/o equipos modernos capaces de facilitar al médico veterinario su observación.

Como lo afirma Long (1992), muchos equinos de trabajo, exposición o competencia, aparentemente sanos y mantenidos adecuadamente en cuanto al manejo y nutrición, no mejoran su rendimiento físico, otros con buen desempeño lo bajan sin causa médica aparente. Dichos animales se ven sanos en el examen clínico, pero continúan sin mejorar su capacidad atlética. Como en el ámbito nacional no existen o son muy poco utilizadas las técnicas de diagnóstico específico a través de equipos y materiales de avanzada, como lo es el diagnóstico cardiovascular por medio de ecocardiograma, los equinos que presenten estas anomalías subclínicas pasan desapercibidos. Por ello el examen ecocardiográfico puede dar respuestas a estas necesidades.

Se ha reportado que los equinos pueden tener deficiencia subclínica en función cardiovascular, lo cual no es notable al descanso (Cuesta et al., 1977; Piper, 1978; Lescure y Tansali, 1984), pero limita al máximo su rendimiento, aparentando normalidad al descansar y el desarrollo de disfunción cardiovascular intermitente inducida por el ejercicio, lo cual limita sustancialmente su rendimiento físico (Lightowler et al 1996).

Las anomalías cardiovasculares de presentación subclínica o como lesión secundaria de afecciones respiratorias y musculoesqueléticas, limitan las capacidades máximas atléticas de los equinos sin que el animal manifieste este tipo de alteraciones en descanso. Generalmente los exámenes semiológicos se realizan cuando el animal se encuentra en reposo, lo que hace que aumente la dificultad de diagnosticar una anomalía cardiovascular.

Durando et al. (2002), reportan en los equinos una alta incidencia de murmullos fisiológicos y arritmias, que comúnmente ocurren cuando ellos descansan, muchas de las cuales no tienen un impacto en su habilidad atlética y en estos casos, se constituye en un reto para la clínica veterinaria determinar la importancia relativa de estos hallazgos.

Comúnmente las enfermedades cardíacas severas, detectadas durante el examen físico, son reconocidas fácilmente y tienen un efecto evidentemente negativo en el rendimiento. Según Durando et al. (2002), esto ocurre en parte, porque los equinos son excelentes atletas y tienen una gran reserva cardiovascular, son capaces de incrementar su rendimiento cardíaco hasta 10 veces más, de tal manera que cualquier reducción en esta, puede

limitar su habilidad para responder ante un ejercicio extenuante. Por lo anterior Kienle (1995) y Patteson et al. (1995) propusieron el examen ecocardiográfico.

Varios son los estudios publicados respecto de la técnica ecocardiográfica en modo B y M en el caballo (Pipers, 1978; Lescure y Tamsali, 1984; Lightowler et al., 1996). Sin embargo y a pesar de haber transcurrido casi veinte años de los primeros estudios, subsisten todavía desacuerdos y no se ha podido obtener consenso respecto de las ventanas ultrasonográficas y menos aún en relación a la orientación espacial del haz ultrasónico para el logro de imágenes de referencia. (Kienle y Thomas, 1995; Patteson et al., 1995).

Existen diversas investigaciones al respecto, sin embargo, dichos trabajos fueron realizados en otros países y con equinos de diferentes razas y tallas. En Colombia, este tipo de diagnóstico ha sido poco estudiado, puesto que la capacitación y los equipos que se necesitan para esta clase de técnicas no son muy utilizados en la práctica médica veterinaria, debido a los altos costos.

Con el presente trabajo se pretendió, identificar las alteraciones cardíacas en caballos criollos colombianos por medio del diagnóstico ecocardiográfico, igualmente determinar el estado atlético y condición clínica de los equinos que presentaron anomalías cardíacas.

Materiales y métodos

Los parámetros de referencia tenidos en cuenta en el presente trabajo se presentan en la tabla 1. El trabajo se desarrolló en la ciudad de Ibagué con 47 caballos criollos colombianos adultos, con un peso medio, determinado por cinta métrica, de 282 ± 20 kg y con una edad media de $6 \pm 1,4$ años por cronología dentaria, entrenados para competencias en las pistas, los cuales eran sospechosos de padecer alteraciones cardíacas, con signos de tos persistente, disnea e intolerancia al ejercicio principalmente (tabla 2).

Inicialmente se realizó un examen semiológico a cada equino el cual incluyó: calidad del pulso, frecuencia cardíaca, auscultación de sonidos cardíacos y pulmonares, para determinar si el paciente presentaba sinología que reflejara una afección cardiovascular. Resultando en la muestra 25 equinos con signos clínicos evidentes de padecer alteraciones cardíacas. A estos 25 equinos, se les hizo evaluación por ecocardiografía en modo B y M, con el animal en reposo físico. Posteriormente, se procedió a ejercitarlos por veinte minutos, para tomar nuevamente en forma inmediata el pulso, la frecuencia cardíaca, hacer auscultación cardiopulmonar y ecocardiografía en modo B y M, con el fin de detectar anomalías cardíacas que no fueron mostradas por el animal en reposo. Esta metodología se llevó a cabo teniendo en cuenta que

el equino puede padecer disfunciones cardiacas que no manifiesta en descanso, pero si en el ejercicio o en su etapa de recuperación física.

Para la evaluación ecocardiográfica se utilizó un ecógrafo marca FALCO® modelo 100, equipado con un transductor Convex R40 de 3.5/5.0 Mhz. Como equipos periféricos se emplearon una videograbadora marca SONY® modelo DCR- DVD610 y una impresora multifuncional marca HEWLETT PACKARD modelo F4180.

La representación en pantalla se realizó de acuerdo a las especificaciones establecidas previamente por el fabricante, de manera que la porción cardiaca más cercana al transductor se orientara hacia la parte superior de la pantalla y la base cardiaca hacia la derecha de la misma.

Con base en lo publicado por Long et al. (1992); Marr, (1994); Kienle y Thomas (1995) se buscó minimizar la influencia de la variable selección de parámetros en el procesamiento de la imagen, calibrando con las medidas informáticas que ofrece el equipo (rechazo de ecos, facilitación, posprocesado, enfoque de imagen, campo distal, profundidad de foco, filtros) y demás elementos que fueron convenientes y/o necesarios en la práctica de campo.

Una vez lograda la calibración del equipo se procedió a explorar el tórax del animal, tanto en el lado derecho como izquierdo, con el fin de determinar las posiciones óptimas del transductor.

Así mismo, se exploraron distintas localizaciones sobre la pared costal de ambos lados del tórax, en un sector comprendido entre el borde lateral del esternón y una línea paralela al mismo, trazada a la altura de la articulación escapulo-humeral y los espacios intercostales 3° y 6°, de acuerdo a lo descrito por Carlsten (1987).

El transductor se posicionó sobre los distintos espacios intercostales de la zona delimitada, para así obtener imágenes que contribuyeran a la investigación y análisis descriptivo, teniendo en dicho análisis las siguientes bases primordiales: 1) Facilidad en la identificación de las estructuras cardíacas, 2) Claridad de la imagen y 3) Cantidad de estructuras mostradas.

La metodología empleada para el se baso en la observación individual de las imágenes obtenidas en cada uno de los animales, tomando en consideración el lugar de registro de las distintas imágenes seleccionadas y las posiciones del transductor. Determinando así el sitio óptimo en ambos lados del tórax para el logro de cada una de las imágenes que se seleccionaron como de referencia y de gran ayuda descriptiva para el detalle de los problemas y/o anomalías anatómicas. Dicha selección tuvo en cuenta lo publicado por Carlsten

(1987) como referencia, permitiendo analizar lo observado y así diagnosticar que tipo de afección puede estar padeciendo el animal.

Evaluación del paciente

A cada paciente, de los 25 equinos con signos clínicos evidentes de alteraciones cardiacas, se le realizó junto con la ecocardiografía, la toma del pulso, frecuencia cardiaca y la auscultación cardiaca antes y después del ejercicio para poder establecer diferencias en ambos estados fisiológicos.

Como técnica general del examen, se empleó la siguiente metodología: A) Se introdujo el caballo en un brete, evitando otra forma de sujeción física o utilización de anestésicos. B) Se tomo el pulso, frecuencia cardiaca y se hizo auscultación cardiaca y pulmonar con el paciente en reposo. C) Se hizo una distribución abundante de gel de acoplamiento o alcohol isopropílico en el área a escanear, para luego posicionar transversal y longitudinal el transductor en las diferentes zonas anatómicas del corazón y obtención de las imágenes sobre la ventana paraesternal derecha (a nivel del tercero y cuarto espacio intercostal) e izquierda (tercer, cuarto y quinto espacio intercostal). D) se ejercitó el paciente durante 20 minutos y se procedió a la toma del pulso, frecuencia cardiaca y auscultación con el paciente agitado. E) se hizo el diagnóstico presuntivo.

Análisis estadístico

Debido a que el tamaño de la muestra de los pacientes declarados cardiopatas resultó pequeño, no se usó aproximación normal para construir intervalos de confianza. Estos se construyeron utilizando la distribución de probabilidad exacta para una binomial, de acuerdo con lo cual los límites están dados por:

IC: (pL, po) con:

$$p_L = \max \left\{ p \text{ tales que } \sum_{j=\alpha}^n \binom{n}{j} p^j (1-p)^{n-j} \leq \frac{\alpha}{2} \right\}$$

$$p_U = \min \left\{ p \text{ tales que } \sum_{j=0}^{\alpha} \binom{n}{j} p^j (1-p)^{n-j} \leq \frac{\alpha}{2} \right\}$$

Tabla 1. Datos fisiológicos de referencia en el equino

Aspecto o constitución	Atlética
RPM (Respiraciones por minuto)	8-16
LPM (Latidos por minuto)	28-40
Llenado capilar	2-3 segundos
Mucosas	rosadas

Fuente. Adaptado de García (2007)

Para calcular con esta fórmula se utilizó el programa CONFINT (Ospina, 2000). A través del programa se obtuvieron los límites inferior y superior para el intervalo de confianza de la proporción poblacional de caballos sospechosos.

Resultados

La signología, como se puede apreciar en la tabla 2

Tabla 2. Signos hallados en equinos reportados aparentemente cardiopatas.

Paciente N°	Tos persistente	Disnea	Intolerancia al ejercicio	Auscultación Cardíaca
1	X		X	Anormal
2			X	Anormal
3	X			Normal
4		X	X	Normal
5	X	X	X	Anormal
6	X			Normal
7	X		X	Normal
8		X	X	Anormal
9		X		Anormal
10	X		X	Anormal
11		X		Normal
12		X	X	Normal
13	X			Normal
14	X	X	X	Anormal
15		X	X	Anormal
16	X			Normal
17	X	X		Anormal
18		X	X	Anormal
19		X	X	Normal
20			X	Normal
21	X	X	X	Anormal
22	X	X		Anormal
23	X		X	Normal
24	X		X	Anormal
25		X		Normal
26			X	Normal
27		X	X	Anormal
28	X		X	Anormal
29			X	Anormal
30	X	X		Normal
31			x	Normal
32		X	X	Anormal
33			X	Anormal
34	X			Normal
35	X	X		Anormal
36		X		Normal
37	X	X	X	Anormal
38	X		X	Anormal
39		X		Normal
40	X			Normal
41	X	X		Anormal
42			X	Anormal
43		X	X	Anormal
44	X			Normal
45	X	X		Anormal
46	X	X	X	Anormal
47	X			Normal

puede articular con alguno o varios signos de un paciente cardiópata. El paciente aparentemente cardiópata puede tener uno o varios signos como reporte de tos persistente y/o aparente ahogamiento y/o presentar intolerancia al ejercicio.

El cuadro clínico anterior, fue informado por las personas que tenían a cargo los equinos a muestrear, quienes consideraron que sus ejemplares no se encontraban en condiciones físicas óptimas, por presentar disminución en su desempeño. En esta muestra inicial de 47 pacientes, al realizar auscultación cardiaca y pulmonar, se encontró que en 25 presentaron sospechas claras de ser caballos con anomalías cardiacas diagnosticadas mediante chequeo semiológico por el grupo investigador. De ellos la mayoría presentaban alteraciones de los sonidos cardiacos (Tabla 3), en cuanto a ritmo, murmullos, soplos y alteración de la frecuencia cardiaca.

Con base a estos resultados, en una población en la que sus individuos tienen perfil de cardiópata por criterio de sus dueños, realmente del 38,1 % al 67,9 % de esa

población tendría verdaderamente una sospecha clínica de ser cardiópata.

De esos 25 pacientes sospechosos de cardiopatía, solo 7 resultaron ser positivos a una cardiopatía. Se podría decir con estos resultados, que en una población con sospecha de ser cardiópata debido a chequeo semiológico, la incidencia de pacientes cardiópata estaría entre el 12 % y el 49 %. En este orden de ideas, se asumiría que de 47 caballos reportados como sospechosos de enfermedad cardiovascular por sus dueños, 7 fueron positivos, La probabilidad entonces de encontrar casos positivos a cardiopatía en una población en donde sus dueños manifiesten sospecha de tenerla, sería entre el 6,2 % y 28,3 %.

Luego de efectuar las ecocardiografías, de los 25 caballos que resultaron ser verdaderamente sospechosos a cardiopatía debido a un detallado examen semiológico, 5 presentaron insuficiencia mitral, 1 mostró arritmia y 1 arritmia por vagotonía. Es decir que en una población de caballos con sospecha a ser cardiópata, la probabilidad

Tabla 3. Equinos seleccionados después del reconocimiento semiológico

Paciente Auscultación N°	Tos persistente	Disnea	Intolerancia al ejercicio	Cardiaca
1	X		X	Anormal
2			X	Anormal
5	X	X	X	Anormal
8		X	X	Anormal
9		X		Anormal
10	X		X	Anormal
14	X	X	X	Anormal
17	X	X		Anormal
18		X	X	Anormal
21	X	X	X	Anormal
22	X	X		Anormal
24	X		X	Anormal
27		X	X	Anormal
28	X		X	Anormal
29			X	Anormal
32		X	X	Anormal
33			X	Anormal
35	X	X		Anormal
37	X	X	X	Anormal
38	X		X	Anormal
41	X	X		Anormal
42			X	Anormal
43		X	X	Anormal
45	X	X		Anormal
46	X	X	X	Anormal

de encontrar insuficiencia mitral estaría entre el 6,83 % y el 40,7 %, y la probabilidad de encontrar arritmia entre el 0,1 % y el 20 %, que es la misma probabilidad para encontrar arritmia por vagotonía.

Los pacientes identificados con los números 5, 14, 21, 37 y 46 a la auscultación cardiaca, se les determinó un soplo holosistólico, con máxima intensidad en el quinto espacio intercostal izquierdo, por debajo del nivel de la punta del hombro, de grado 2/6 (pacientes 5 y 21) y de 3/6 (equinos 14, 37 y 46) (Tabla 4). Los anteriores pacientes fueron reportados con tos persistente, disnea y disminución de la tolerancia al ejercicio. La mayoría de ellos exhibieron una recuperación lenta después de ejercitarlos. Las ecocardiografías mostraron insuficiencia de la válvula mitral. (Figura 1)

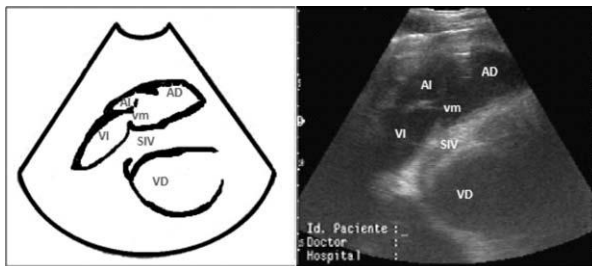


Figura 1. Ecocardiografía en uno de los pacientes con insuficiencia mitral. Lado paraexternal derecho. En la imagen se observa la falla en el cierre de la válvula mitral (Flecha) lo cual origina retorno sanguíneo desde el ventrículo izquierdo hacia la aurícula izquierda. AI (Aurícula Izquierda), VI (Ventrículo Izquierdo), AD (Aurícula Derecha), VD (Ventrículo Derecho), AD (Aurícula Derecha), vm (Valvula Mitral), SIV (Septum Interventricular)

En los equinos números 10 y 28 (Tabla 4), a los que se les reportó tos e intolerancia al ejercicio, mediante auscultación cardiaca se encontró anomalía del ritmo

o sonidos irregulares, cada 4 a 6 latidos cardiacos, en la parte anterior dorsal del límite del campo cardiaco, escuchándose al final de la diástole el sonido auricular (S4) sin los sonidos del cierre de las válvulas auriculo-ventriculares (S1) y del cierre de las válvulas aórtica y pulmonar (S2). Lo anterior se auscultó con los animales en reposo, pero cuando estos se ejercitaron estas alteraciones desaparecieron, es decir, cuando aumento la frecuencia cardiaca. Los anteriores signos indican que existe una disritmia cardiaca posiblemente por bloqueo auriculoventricular (AV) de segundo grado, consecuencia de un tono vagal alto, por estar el equino en reposo.

Se realizaron las ecocardiografías con el objeto de determinar si existían evidencias de significado patológico en las estructuras cardiacas, ya que si el bloqueo es persistente o de ocurrencia frecuente puede alterar el miocardio. Las ecocardiografías, no mostraron afecciones de las estructuras (Figura 2).

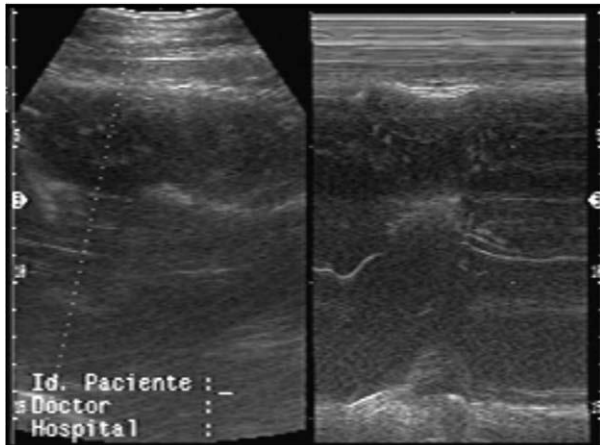


Figura 2. Ecocardiograma en Modo B y M. En la imagen en modo M se observa una alteración en la onda P-R. (Flecha).

Tabla 4. Patología y signología correspondiente a cada paciente cardíopata encontrado.

Paciente N°	Peso Kg	Edad Años	Estado Corporal	Signos Clínicos Pre-ejercicio		Signos Clínicos Pos-ejercicio		Patología encontrada
				F. Respiratoria (RPM)	F. Cardiaca (LPM)	F. Respiratoria (RPM)	F. Cardiaca (LPM)	
5	300	5	Atlético	20	48	65	70	Insuficiencia mitral
10	259	7	Atlético	25	23	52	60	Arritmia sinusal por vagotonía
14	300	6	Atlético	28	38	72	62	Insuficiencia mitral
21	289	5	Atlético	35	38	83	64	Insuficiencia mitral
28	250	4	Atlético	30	25	62	75	Arritmia
37	295	7	Atlético	41	36	85	75	Insuficiencia mitral
46	285	8	Atlético	38	40	76	67	Insuficiencia mitral

Es de resaltar que el diagnóstico de arritmia por ecocardiografía necesita ser corroborado por una electrocardiografía. Una vez establecida la arritmia cardiaca, se procedió a investigar si la alteración en el ritmo se presentaba por vagotonía o por defecto de la conducción en el Haz de Hiss, empleando en los pacientes arritmicos (Baggot, 1995) sulfato de atropina (10 a 20 mg/ 450 Kg de peso corporal) en inyección subcutánea, tomando la frecuencia cardiaca antes y después de aplicar la atropina. En el individuo vagotónico aumentó la frecuencia cardiaca al aplicarla, lo cual se encontró que de los dos pacientes con arritmia, el paciente 10, presentaba respuesta a la atropina.

Todos los pacientes conservaban hasta el momento buen estado corporal, pero a pesar de ello, fueron reportados con disminución o intolerancia al ejercicio. Igualmente, los equinos encontrados con insuficiencia de la válvula mitral presentaron una frecuencia cardiaca por encima de los niveles normales para esta especie estando en reposo y los pacientes declarados con arritmias, registraron frecuencias cardiacas por debajo de los límites fisiológicos normales. Los siete pacientes cardiopatas, exhibieron aumento de la frecuencia respiratoria por encima de los valores normales cuando estaban en reposo (Tabla 1).

Discusión

En este estudio se evidenciaron equinos que presentaron soplos de intensidad 3/6 (equinos 14, 47 y 36) con edades entre 6 y 8 años (Tabla 4), y con una historia clínica, que según sus encargados, la intolerancia al ejercicio se acentuaba cada vez más con el transcurso del tiempo. Esto concuerda con los estudios de Imhasly et al. (2010), quienes describen que los equinos que sufren cierto grado de insuficiencia en la válvula izquierda, tienden a empeorar con el continuo ejercicio o con la edad, siendo el primero el más importante.

Pidal et al. (2007), encontraron de 326 caballos evaluados, el 3,06 % de la población con insuficiencia mitral. Sin embargo, los equinos seleccionados, fueron solo los que a la auscultación no se les detecto ningún ruido indicador de cardiopatía. En este trabajo se encontró que en una población de 47 equinos, 10,64 % tenían insuficiencia mitral; es de anotar que esta incidencia es de una población con signos sospechosos de cardiopatías. En este orden de ideas, si en la población escogida para este estudio, se hubiera incluido animales sanos y sospechosos de cardiopatías, la incidencia de encontrar animales con insuficiencia mitral, probablemente sería mayor.

McGuirk y Muir (1985) y Bonagura (1985) describen que las arritmias son anomalías muy comunes en los caballos, sin embargo, Reimer et al. (1992) afirman que son muy pocos los caballos que presentan arritmia

de relevancia clínica, las cuales pueden afectar el rendimiento físico del paciente. En este trabajo, se encontró que de 47 equinos reportados como sospechosos de padecer problemas cardiacos, un 4,2 % de arritmias, con soplo de intensidad 2/6, limitando el rendimiento al ejercicio. Martin y Reef (2000), en una muestra de 88 caballos con bajo rendimiento al ejercicio, encontraron que 55 presentaban latidos cardiacos prematuros antes, durante y después del ejercicio, de estos solo 2 equinos presentaron disrritmias cardiacas. Las arritmias encontradas en el presente trabajo, no difieren en forma significativa con los hallados por los autores antes citados.

Marr (1994) en su estudio realizado en caballos de raza pura sangre de carreras, observó regurgitación er eyección con una prevalencia del 80 %; regurgitación de la tricúspide 46 % y de la válvula mitral el 26 %. En otro estudio, en caballos pura sangre de carreras clínicamente sanos, hallaron regurgitaciones en la eyección de la válvula tricúspide en un 77,5 % de los casos, de la válvula mitral en un 67,5 % y de la válvula aortica en el 47,5 % de los (Blissitt y Bonagura, 1995). Los anteriores hallazgos difieren de los reportados en el presente trabajo, ya que solo se encontraron alteraciones de la válvula mitral y arritmias cardiacas, posiblemente por el tamaño de la muestra o porque las alteraciones de mayor frecuencia encontrada en los equinos, son las insuficiencias de la válvula mitral, según lo reportado por Reef (2000) y Davis et al (2002).

Con una muestra de 47 caballos se podría esperar que la incidencia en la ciudad de Ibagué para la insuficiencia mitral fuera del 10,64 %, del 2,1 % para arritmia cardiaca y también del 2,1 % para arritmia cardiaca por vagotonía. Lo anterior corrobora lo publicado por Davis et al., (2002) entre otros autores, quienes manifiestan que la insuficiencia mitral es la cardiopatía de relevancia clínica mas frecuente en los equinos.

Utilizando el programa Confint, se puede establecer las probabilidades de que un equino con signología principalmente de intolerancia al ejercicio, disnea y tos persistente, presente alguna de las patologías encontradas en este estudio. Es decir que con base a estos resultados se obtiene la probabilidad de que un paciente sospechoso de insuficiencia mitral, este entre el 3,55 % y el 23,10 %. ademas, que la probabilidad de que un paciente presente arritmia este entre 0,05 % y el 11,29 % y la probabilidad de que un paciente presente arritmia sinusal este entre el 0,05 % y el 11,29 %.

En la tabla 4, se observa que en todos los casos en donde se encontró cardiopatía, el estado físico del paciente era aparentemente optimo, dándoles inclusive una calificación de atléticos. Sin embargo, en todos los 7 caballos cardiopatas encontrados, la frecuencia respiratoria estaba más elevada que los rangos normales

mostrados en la tabla 1 (Datos fisiológicos de referencia en el equino), aunque el ritmo cardiaco no se encontraba significativamente afectado en ninguno de los casos.

Conclusiones

Lo anterior corrobora que para pacientes sospechosos de cardiopatía, los exámenes muy detallados como una buena auscultación que avale la realización de una ecocardiografía, son de extrema relevancia para la clínica equina, puesto que es un indudable apoyo para el comercio equino en sus distintas formas.

El examen ecocardiográfico no es mencionado para el

diagnóstico de arritmias por autores como Mogg (1999) y Palencia et al (2004) entre otros. Sin embargo, si fue muy útil y preciso en este trabajo, para detectar dos pacientes sospechosos de arritmia, puesto que en el ecocardiograma en modo B y M, se pudo evaluar que los movimientos del corazón y la sincronización de sus estructuras no mostraban ritmos normales.

Por el resultado de la evaluación semiológica realizada a los 47 equinos con aparente sospecha de cardiopatía, se observó que el signo con mayor persistencia fue la Intolerancia al ejercicio, siendo este el que mas puede evidenciar una falla cardiorrespiratoria, puesto que no suple la exigencia del ejercicio físico.

Referencias

- Baggot, J., 1995. The pharmacologic basis of cardiac drug selection for use in horses. *Equine Vet J Su. Equine veterinary journal supplements*. 97-100
- Blissitt, K., Bonagura, J., 1995. Colour flow Doppler echocardiography in normal horses. *Equine veterinary journal supplements*. 47-55
- Bonagura, J., 1985. Equine heart disease. *Vet Clin North Amer. Equine Practice*. 11(2):267-287.
- Carlsten, J., 1987. Two-dimensional, real-time echocardiography in the horse. *Veterinary Radiology*. 76-87.
- Cuesta, SM., Boskis, P., Lerman, M., Binello A., Torino, M., Scattini, B., Boskis, A., Perosio., 1977. *Ecocardiografía clínica*. 1 ed., Editorial El Ateneo, Buenos Aires.
- Davis, J., Gardner, S., Schwabenton, B., 2002. Congestive heart failure in horses (14 cases). *Vet Clin North Amer*. 1512-15
- Durando, M., Reef, V., Birks, E., 2002. Right ventricular pressure dynamics during exercise. *Equine Veterinary*. 472-77
- García, A., 2007. *Semiológica Veterinaria*. 2nd ed. Bogotá: Escala. 213-14.
- Imhasly, A., Tschudi, P., Lombard, C., Gerber, V., 2010. Clinical and echocardiographic features of mild mitral valve regurgitation in 108 horses. *The Vet J*. 166-171
- Kienle, R., Thomas, W., 1995. Equine echocardiography. *Veterinary Diagnostic Ultrasound*. 321-25
- Lescure, F., Tamsali, Y., 1984. Valeurs de reference en echocardiographie. *Chez le cheval de sport (Pur sang anglais-Cheval de Selle francaise)*. *Revue de Médecine Vétérinaire*. 405- 418.
- Lightowler, C., Mercado, M., García, J., Mosca, A., 1996. Ecocardiografía en el equino. *Therios* 25:28-32 .
- Long, K., Bonagura, J., Darke, G., 1992. Standardised imaging technique for guided M- mode and Doppler echocardiography in the horse. *Equine Veterinary journal supplements*. 226-35.
- Long, K., 1992. Two-dimensional and M-mode echocardiography. *Equine Vet Edu*. 303-310.
- Marr, C., 1994. Equine echocardiography- Sound advice at the heart of the matter. *AVMA*. 527-545.
- Marr, C., Reef, V., 1995. Physiological valvular regurgitation in clinically normal young racehorses: prevalence and two-dimensional colour flow Doppler echocardiographic characteristics. *Equine Veterinary journal supplements*. 56- 62.
- Martin, B., Reef, V., 2000. Causes of poor performance of horses during training, racing, or showing, (348 cases: 1992-1996). *AVMA*. 554-558.
- McGuirk S, Muir W. 1985. Diagnosis and treatment of cardiac arrhythmias. *Vet Clin North Amer. Equine Practice*. 353-70,
- Mogg, T., 1999. Equine cardiac disease. En: Whittam, T y Merton, D. *Clinical pharmacology and therapeutics*. *Vet Clin North Amer. Equine Practice*. 523-34.
- Ospina, D., 2000. Introducción al muestreo. Universidad Nacional de Colombia.
- Palencia, R., Galicia, G., Alonzo, M.J., 2004. Ataxias hereditarias. *BOL PEDIATR* 44: 120-127
- Patteson, M., Gibbs, P., Wotton, P., 1995. Echocardiographic measurements of cardiac dimensions and indices of cardiac function in normal adult. Thoroughbred horses. *Equine Veterinary* .18-27.
- Pidal, G., Arpon, V., Lightowler, C.H., 2007. Incidencia y caracterización de las regurgitaciones valvulares fisiológicas en el caballo. *In Vet*. 9:1
- Pipers, F., 1978. Echocardiography in the horse. *Proceeding of the 23rd Annual Convention of the American Association of Equine Practitioners*. 173- 176.
- Reef, V., 2000. Exploración de los aparatos y sistemas orgánicos. *Manual de urgencias de la clínica Equina*. España: Escala. 1995. 135-38
- Reef, V., Young, L., Marr, C., 2000. Cardiovascular, Blood and Lymphatic Medicine. *Proceedings of Continuing Professional Development in Equine Medicine and Surgery*. Faculty of Veterinary Science Leahurst. University of Liverpool.
- Reimer, J., Reef, V., Sweeney, R., 1992. Ventricular arrhythmias in horses (21 cases: 1984-1989). *AVMA*. 1237-43. 