

INTRODUCCIÓN AL DIAGNÓSTICO EN ONCOLOGÍA EQUINA

Elena M. Martínez de Merlo

Dpto. Medicina y Cirugía Animal

Hospital Clínico Veterinario Complutense

Facultad de Veterinaria (UCM)

Introducción

La prevalencia de tumores en la especie equina es relativamente baja (1-3% de todas las patologías en caballos), muy por debajo de la incidencia en humanos y otras especies de animales domésticos. Se desconoce la razón de esta aparente resistencia del caballo a desarrollar procesos neoplásicos, aunque se barajan múltiples teorías genéticas.

No obstante, está comprobándose que, actualmente, se está diagnosticando un mayor número de caballos con cáncer. Es muy probable que la razón principal de este hecho sea un incremento real de la incidencia; como el cáncer es una enfermedad geriátrica, el aumento de las expectativas de vida de los pacientes (como consecuencia de los cuidados preventivos, del avance de la medicina veterinaria y de los cambios sociológicos que han conducido a considerar al caballo como algo más que un animal de carga o trabajo) permite que se desarrollen procesos oncológicos con mayor frecuencia. Pero tampoco se puede descartar que este aumento de la incidencia se relacione con una mayor capacidad diagnóstica, al aplicar a la medicina equina técnicas diagnósticas que parecían limitadas a pequeños animales (estudios citológicos, diagnóstico por la imagen avanzado, etc.).

El 80% de los tumores en caballos asientan en piel y tejidos subcutáneos. Aunque hay una alta incidencia de tumores malignos, la agresividad de los mismos suele observarse a nivel local, mientras que el porcentaje de tumores que manifiestan capacidad metastásica es muy limitado, generalmente inferior al 25% de los casos.

Manejo del paciente oncológico

La función del veterinario en el manejo del paciente oncológico se desarrolla a tres niveles:

1. Determinar la naturaleza exacta del proceso:
 - a. Diagnóstico del tumor y su extensión

- b. Establecer sus efectos en el paciente:
 - i. efectos directos consecuencia del crecimiento tumoral: por compresión o alteraciones de la funcionalidad de los órganos afectados
 - ii. efectos sistémicos, no relacionados directamente con el desarrollo tumoral primario, denominado síntomas paraneoplásicos (fiebre, caquexia, alteraciones hematológicas, síndromes metabólicos como la hipercalcemia, etc.)
2. Establecer el pronóstico específico en cada caso, que depende de:
 - a. El tipo de tumor
 - b. La localización del tumor
 - c. La extensión de la enfermedad neoplásica
 - d. El tipo y naturaleza de las complicaciones locales y sistémicas que producen en el paciente
3. Diseñar la estrategia terapéutica más adecuada para cada paciente, que permita el control de la enfermedad neoplásica con la mínima afectación del estado general del animal y con un coste económico asumible para el propietario.

Diagnóstico oncológico

El diagnóstico oncológico se inicia con la descripción del paciente y las características de su entorno. Datos como la edad, raza y tipo de pigmentación, así como la exposición a los diferentes factores carcinogénicos son los primeros que llaman la atención sobre una posible etiología tumoral del proceso que se está evaluando.

La anamnesis del paciente oncológico debe incluir, como mínimo, las siguientes consideraciones:

- Antecedentes clínicos y diferentes tratamientos aplicados en el pasado
- Momento de aparición de las lesiones actuales y ritmo de crecimiento
- Descripción de cambios en el tamaño, forma o coloración de las lesiones
- Aparición de nuevas lesiones, en las proximidades de la primaria o a distancia
- En su caso, resultados de pruebas realizadas y respuesta a tratamientos previos

La exploración física debe ser completa y exhaustiva. Como la mayoría de los pacientes oncológicos padecen lesiones cutáneas, es frecuente que el diagnóstico se centre a este nivel y se descuiden otros órganos y sistemas. A pesar de que la enfermedad metastásica es poco frecuente, no debe descartarse de forma directa. Además, un 20%

de los procesos oncológicos en los caballos no son cutáneos y su reconocimiento puede ser complejo.

Todas las lesiones cutáneas deben evaluarse de forma sistemática, mediante observación y palpación, ya que determinadas características permitirán limitar la lista de diagnósticos diferenciales; debe describirse:

- Número de lesiones: muchos tumores cutáneos en el caballo son de presentación múltiple (simultánea o secuencialmente), fundamentalmente los sarcoides, melanomas y carcinomas de células escamosas
- Distribución de la/s lesión/es: la localización de las lesiones es muy significativa, ya que muchos tumores cutáneos equinos tienden a distribuirse en unas áreas típicas (por ejemplo, los melanomas suelen localizarse en la base de la cola, área perineal y perianal)
- Tamaño de la/s lesión/es: determinada siempre con un calibrador, estableciendo sus diámetros longitudinales, transversales y su altura/prominencia
- Color de la/s lesión/es: los melanomas suelen ser de color marrón oscuro o negros, los tumores vasculares tienen un típico color rojizo.
- Apariencia de la piel: conservada (frecuente en melanomas) o ulcerada (frecuente en carcinoma de células escamosas)
- Consistencia de la/s lesión/es: dura, firme, fluctuante
- Grado de adherencia de la/s lesión/es a estructuras subyacentes

Hay que tener en cuenta que las consecuencias patológicas del tumor no son siempre obvias. Los procesos neoplásicos producen efectos por diferentes mecanismos:

- “Efecto masa” que ocupa espacio, produciendo síntomas de compresión u obstrucción: desplazamiento de estructuras, edema, derrame en cavidades
- Efectos endocrinos en tumores funcionales
- Efectos funcionales por destrucción del órgano afectado (insuficiencia funcional)
- Efectos consecuencia de la invasión/destrucción de estructuras: los tumores malignos localmente invasivos producen destrucción de las estructuras próximas (por ejemplo, destrucción ósea) e invasión de cavidades adyacentes
- Efectos metastásicos, por diseminación a distancia (fundamentalmente pulmones, hígado o bazo)
- Efectos sistémicos (también llamados paraneoplásicos), no relacionados directamente con la localización del tumor primario. No se conoce la incidencia real de estos efectos secundarios en la clínica equina, aunque los que más

frecuentemente se describen son pérdida de peso y debilidad, disminución de rendimiento, laminitis, infertilidad y diátesis hemorrágica.

Por todo ello, la exploración física de cualquier caballo con sospecha de neoplasia debe ser completa y sistemática, buscando signos locales y sistémicos que puedan tener un origen tumoral.

Por último, es importante destacar que la finalidad de la exploración física no es sólo detectar el tumor, sino valorar el estado general del animal, que ayude a determinar la posibilidad de aplicar terapias que pueden ser agresivas.

Una analítica sanguínea completa es muy útil en el diagnóstico de los pacientes oncológicos. Aunque los tumores que repercuten en sangre periférica son poco frecuentes (tumores hematopoyéticos: linfomas, leucemias), la analítica permite valorar posibles repercusiones del proceso neoplásico a nivel sistémico, valorar la presencia de enfermedades intercurrentes y establecer si el estado general del paciente es el adecuado para someterse a un tratamiento oncológico completo. Los principales efectos hematológicos/bioquímicos del cáncer son:

- Anemia
- Coagulopatías
- Disproteïnemia (hipoalbuminemia, gammapatía monoclonal)
- Hipoglucemia
- Hipercalcemia

Las pruebas de diagnóstico por la imagen son esenciales en el diagnóstico oncológico. Aunque rara vez son necesarias en casos de tumores cutáneos o accesibles a la palpación, su empleo rutinario en la evaluación de diferentes patologías es una de las razones de que los casos oncológicos sean cada vez más frecuentes en la clínica equina. Permite localizar tumores poco accesibles y establecer la extensión local o a distancia de una lesión visible. La radiología y ecografía son ya técnicas rutinarias; sin embargo, el empleo de otras técnicas avanzadas (resonancia magnética, tomografía computerizada, escintigrafía) es más limitada por razones económicas, de infraestructura y equipamiento; sin embargo, es indudable que su empleo mejora significativamente el diagnóstico oncológico.

La base del diagnóstico oncológico es la determinación de que el origen de la lesión es neoplásico y el establecimiento del tipo exacto de tumor. Para ello, es necesario llevar a cabo un estudio histológico de cualquier lesión sospechosa. Es importante destacar que aunque la experiencia y las pruebas diagnósticas descritas son útiles para

establecer un diagnóstico presuntivo de neoplasia, la confirmación del diagnóstico sólo puede realizarse mediante dicho estudio patológico.

El diagnóstico citológico constituye una excelente aproximación. Aunque su empleo en medicina equina no está tan difundido como en pequeños animales, es una técnica sencilla y barata que permite, en muchas ocasiones, un diagnóstico definitivo o, en su defecto, descartar otros diferenciales.

La citología puede definirse como el examen morfológico de células aisladas o en grupos, liberadas de su tejido de origen. El objetivo de la citología es definir la patogenia de una lesión, diferenciando entre tejido normal, inflamatorio, hiperplásico o neoplásico. Si define la existencia de un proceso inflamatorio, puede informar sobre su curso e, incluso, su etiología; si se establece la existencia de una neoplasia, la citología puede permitir definir el origen del tumor y su grado de malignidad, de forma que constituye un dato fundamental a la hora de establecer un pronóstico, de diseñar un protocolo terapéutico y de monitorizar el curso de la enfermedad y los efectos de la terapia. En algunas ocasiones, el examen citológico es la única prueba necesaria para diagnosticar la existencia de un tumor (melanoma, mastocitoma, linfoma). En otros casos, puede proporcionar datos suficientes para sospechar de la existencia de un tumor y, en consecuencia, establecer cuáles son las pruebas diagnósticas posteriores necesarias para confirmar esta presunción (biopsia).

Las ventajas e inconvenientes del diagnóstico citológico se resumen en la siguiente tabla:

Ventajas	Limitaciones
1. Técnica simple, barata, rápida 2. Requiere un material mínimo 3. No requiere sedación ni anestesia 4. Técnica poco invasiva (escasos riesgos de hemorragia, infección o diseminación del tumor) 5. Puede repetirse cuantas veces sea necesario 6. Puede ser interpretada por el clínico	1. No muestra arquitectura tisular 2. Algunas lesiones exfolian de forma limitada, por lo que no se obtiene suficiente celularidad como para establecer un diagnóstico 3. Puede no ser representativa en lesiones heterogéneas 4. No proporciona datos sobre márgenes, estroma ni grado de invasión

Es importante destacar, para no cometer importantes errores diagnóstico, que una citología negativa no excluye nunca neoplasia. Y, por supuesto, que la citología no debe sustituir a la biopsia, sino constituir un paso previo y complementario.

La punción con aguja fina (PAF) o punción-aspiración con aguja fina (PAAF) constituyen las técnicas más habituales para obtener citologías, aunque en lesiones superficiales puede ser útil el raspado o la impronta. La PAF y la PAAF son técnicas muy similares. La principal diferencia entre ellas reside en que la primera asegura una mayor integridad de las células obtenidas, por lo que constituye la técnica de elección en tejidos muy frágiles, cuyas células se rompen con facilidad. También es recomendable emplear PAF en lesiones muy vascularizadas ya que se minimiza la contaminación sanguínea. En lesiones poco exfoliativas puede ser recomendable emplear la PAAF, ya que se asegura un mayor contenido celular.

Al ser técnicas poco invasivas y normalmente no dolorosas, resulta apropiado realizar varias punciones en diferentes zonas de la lesión, con el fin de incrementar la capacidad diagnóstica al tratar de obtener una mayor cantidad de células y ampliar el número de áreas evaluadas, de forma que se minimice la desventaja de la técnica sobre lesiones heterogéneas.

Para realizar una PAF o PAAF se requiere un material mínimo: jeringas de 6-12 cc y agujas de 22-25 g, cuya longitud dependerá del tamaño, localización y profundidad de la lesión.

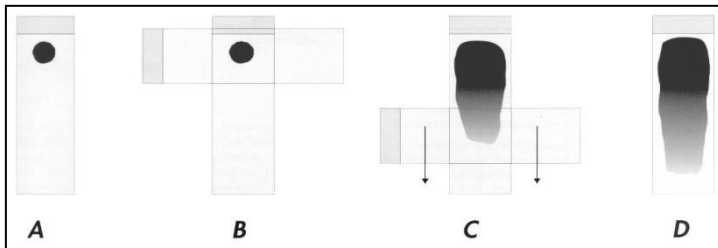
La toma de muestras de masas externas y ganglio requiere una mínima asepsia y, normalmente, ni siquiera es necesario rasurar la zona. En el caso de realizar una AAF de masas u órganos intrabdominales o intratorácicos, es necesario realizar una limpieza quirúrgica de la zona. En el caso de masas internas palpables o de órganos difusamente afectados puede realizarse una a ciegas, pero la seguridad diagnóstica se incrementa significativamente si se realiza bajo control ecográfico.

El propósito de la PAAF es obtener una mínima cantidad de material que no pase del cono de la aguja. La aguja conectada a la jeringa se introduce en la lesión y se procede a realizar varias aspiraciones, cada una de ellas de, aproximadamente, tres cuartos del volumen de la jeringa. Si no se aspira lo suficiente, puede que no se obtenga la cantidad de material necesaria para el diagnóstico. Puede redirigirse la aguja en varias direcciones en una única toma de muestras. Es importante liberar la presión negativa antes de retirar la aguja, para evitar que el material pase a la jeringa y que la muestra se contamine de tejidos próximos. La aspiración debe interrumpirse si se observa la entrada de sangre en el cono de la aguja, lo que implica que se está produciendo una excesiva contaminación sanguínea. Una vez realizada la aspiración, se separa aguja y jeringa, se llena la jeringa de aire antes de volver a conectarlas y expulsar el material de forma rápida en el extremo de un portaobjetos.

La AAF supone realizar la toma de muestras sin ejercer ningún tipo de succión. La aguja se introduce en la lesión y se mueve varias veces sin llegar a sacarla, en diferentes

direcciones y profundidades. Una vez recogido el material, se conecta la aguja a una jeringa llena de aire y se procede a su expulsión sobre el portaobjetos.

La forma de realizar la extensión es primordial para obtener muestras de buena calidad en las que sea posible realizar un diagnóstico citológico correcto. Una buena extensión debe asegurar una monocapa celular que pueda teñirse uniformemente. Aunque existen varias técnicas de extensión, la más adecuada para muestras obtenidas por PAAF o PAF es la denominada "squash" o por "aplastamiento".



Existen numerosas técnicas de tinción. Las técnicas Romanowsky son las más empleadas en citología: Proporcionan una excelente tinción del citoplasma y una tinción correcta del núcleo, por lo que permiten, en general, una evaluación citológica adecuada.

En función de su origen, los tumores pueden clasificarse en tumores epiteliales, conjuntivos o mesenquimatosos y de células redondas. No obstante, algunos tumores no demuestran las suficientes características como para ser clasificados.

	Epiteliales	Conjuntivos	Células redondas
Celularidad	Alta	Baja	Alta
Distribución celular	Grupos	Individuales	Individuales
Tamaño	Grande	Medio-pequeño	Medio-pequeño
Forma	Redondeada-poliédrica	Fusifformes-ovaladas	Redonda
Bordes citoplasmáticos	Bien definidos	Mal definidos	Bien definidos
Núcleo	Redondeado, excéntrico	Redondeados-ovalados	Redondeado, central
Otras características	Vacuolas en glandulares		Gránulos en mastocitoma, melanoma

Se definen tres niveles de caracteres de malignidad: en la población celular, en el núcleo y en el citoplasma.

1. Criterios celulares:
 - a. Aumento de la celularidad (sólo válido en tumores conjuntivos)
 - b. Grupos celulares voluminosos y anárquicos en tumores epiteliales
 - c. Pleomorfismo celular: células de diferente forma y tamaño
 - d. Mitosis: en general, un índice mitótico elevado indica malignidad
2. Criterios nucleares: son los más importantes a la hora de establecer el grado de malignidad de un tumor:
 - a. Incremento del tamaño nuclear
 - b. Incremento de la relación núcleo:citoplasma
 - c. Anisocariosis o diferente tamaño de los núcleos
 - d. Incremento del contenido en cromatina y distribución irregular de la misma
 - e. Incremento del número y tamaño de los nucleolos
 - f. Núcleos de forma irregular y/o múltiples, con imágenes de moldeado (“molding”)
3. Criterios citoplasmáticos: Las alteraciones en el citoplasma se producen como consecuencia de una actividad de síntesis incrementada o anómala o por una falta de diferenciación. los criterios citoplasmáticos siempre deben considerarse como complementarios y secundarios a los cambios nucleares; incluyen:
 - a. Fuerte basofilia citoplasmática.
 - b. Vacuolización.
 - c. Imágenes de falsos fagocitos.
 - d. Pérdida de gránulos citoplasmáticos específicos

La toma e interpretación de las biopsias es el paso más importante en el manejo de los pacientes oncológicos. No sólo aporta datos fundamentales para el diagnóstico del tipo exacto de tumor, sino que aporta información sobre su comportamiento biológico, lo que es básico para la selección del tipo y agresividad del tratamiento.

Como norma general, cualquier lesión “activa”, es decir, que experimente crecimiento, que cambie de morfología o que se acompañe de la aparición de nuevas lesiones, y que no responda a tratamientos médicos (o lo haga sólo temporalmente) debe ser biopsiada. No existen evidencias de que la obtención correcta de una biopsia influya negativamente en la supervivencia o que favorezca la diseminación tumoral. Si la biopsia se realiza adecuadamente y se toman las precauciones necesarias, suele ser una técnica sencilla y con mínimos riesgos, por lo que no existen razones médicas que la contraindiquen. Es muy importante planificar el punto de obtención de la biopsia, de

forma que, posteriormente, el tracto de la misma sea eliminado “en bloque” en la resección definitiva del tumor. Pueden realizarse biopsias:

1. Escisionales: en lesiones pequeñas, poco infiltrantes y localizadas en zonas de fácil abordaje quirúrgico
2. Incisionales: siempre que el tipo de tratamiento dependa del tipo de tumor, o en lesiones de gran tamaño o en localizaciones desfavorables; las diferentes técnicas para realizar una biopsia incisional son:
 - a. Biopsia con aguja gruesa: Se emplean para obtener pequeñas muestras de la zona central de lesiones sólidas mediante una aguja que realiza un corte cilíndrico del tejido. Es una técnica adecuada para lesiones externas, con la excepción de masas muy inflamadas o necróticas.
 - b. Biopsias con instrumental tipo “punch” (sacabocados), adecuada para masas cutáneas. El instrumento de biopsia contiene una cuchilla circular, de forma que al presionarse sobre la superficie con un movimiento rotatorio provoca el corte cilíndrico de una porción de tejido.
 - c. Biopsias con pinzas cocodrilo, indicadas para tomar muestras de superficies mucosas (digestivas, respiratorias); el material obtenido es mínimo, por lo que se requiere patólogos especializados para una correcta interpretación.
 - d. Biopsias incisionales quirúrgicas, indicadas en aquellos casos en que se requiera una mayor cantidad de muestra para el diagnóstico.

Principales tumores cutáneos en caballos

Los tumores cutáneos constituyen el 80% de los tumores en la especie equina. Aunque se han descrito numerosos tipos histológicos (carcinomas de células basales, carcinoma de glándulas sudoríparas, diferentes sarcomas de tejidos blandos), los tres tumores más frecuentes son los sarcoides, carcinomas de células escamosas y melanomas. Con una incidencia significativa, pero mucho menos comunes, se encuentran otros tumores como el mastocitoma, el hemangiosarcoma o el linfoma cutáneo.

1. Sarcoides

Los sarcoides constituyen un 30% de todos los tumores cutáneos. Se producen como resultado de la acción del virus de la papilomatosis bovina (las moscas actúan como vectores de diseminación) unido a traumatismos crónicos (de 6-8 meses de evolución) y alteraciones genéticas. Son tumores localmente agresivos, de origen fibroblástico, que no metastatizan. Pueden ser únicos o múltiples y generalmente se localizan en cabeza, abdomen ventral o extremidades. Afectan a caballos de 2-10 años de edad

(más de un 70% se producen en caballos menores de 4 años), fundamentalmente de raza Quarter, Árabe, Appaloosa.

Pueden ser únicos (60%) o múltiples (40%). Se acompañan de una inflamación fibrovascular que puede enmascarar su tamaño real.

Se describen varias presentaciones clínicas:

- Nodular: nódulos prominentes y circulares de tamaño variable, cubiertos por piel normal, que suelen localizarse en prepucio, ingle o párpados
- Verrugoso, menores de 6 mm y aspecto húmedo, en cara, ingle y prepucio
- Fibroblástico, nódulos firmes con superficie intacta, que evolucionan hasta tamaños considerables (> 25 cm) ulcerados y sangrantes, muy similar a un tejido de granulación exuberante. Generalmente se localizan en parte inferior de extremidades, párpados e ingle.
- Mixto, que reúne características de varios tipos
- Oculto, área engrosada y alopecica, de crecimiento lento, que puede permanecer estable durante largos periodos de tiempo; muchas veces sólo se manifiesta por cambios en la coloración del pelo. Suelen localizarse en el cuello, boca, ojos.
- “Maligno”: es la forma más agresiva en el cual el tumor se disemina de forma extensa a través de la piel con cordones de células tumorales que conectan nódulos y lesiones fibroblásticas ulceradas. Es la forma menos frecuente.

La biopsia cutánea es la mejor forma de confirmar diagnóstico. Sin embargo, como se han descrito casos de que el traumatismo inducido por la biopsia ha aumentado la agresividad de lesiones verrugosas u ocultas, muchos veterinarios rechazan realizarla.

2. Carcinoma de células escamosas

Un 20% de los tumores cutáneos son carcinomas de células escamosas, que tienen su origen en el efecto carcinogénico de la radiación solar ultravioleta unido a una falta de pigmentación. Afectan a zonas despigmentadas en uniones mucocutáneas (párpados, conjuntiva, labios, nariz, zona urogenital). De hecho, son los tumores más frecuentes en los párpados, conjuntiva y membrana nictitante. Afectan a caballos de 8-14 años de edad. Suelen ser lesiones solitarias, con gran capacidad de infiltración en tejidos adyacentes, que evolucionan de nódulos a lesiones ulcerativas con necrosis. Un 10-15% de los casos metastatizan a ganglios regionales, parótida y cavidad torácica.

3. Melanomas

Los melanomas tienen una incidencia aproximada del 5-15%. Son más frecuentes en caballos grises o blancos, aunque pueden aparecer en cualquier capa. Son más

frecuentes en caballos de edad avanzada. El 80% de los caballos grises mayores de 15 años desarrollan melanomas. Se considera que su origen se encuentra en mutaciones de los genes unidos al color, aunque también interviene el efecto de la radiación ultravioleta. Pueden aparecer en cualquier localización, pero son más frecuentes en la base de la cola, región perineal y perianal, genitales y la zona alrededor de las orejas (fundamentalmente en la glándula parótida). Pueden ser únicos o múltiples, tienen una consistencia firme. Suelen iniciarse en tejido subcutáneo, recubiertos con piel normal, pero a medida que se desarrollan se ulceran e infectan con facilidad. Son de color marrón oscuro o negro, aunque pueden ser amelánicos.

Dos tercios de los melanomas tienen un comportamiento benigno que crecen lentamente. Son los habituales en capas claras.

Los melanomas malignos afectan a animales mayores de cualquier color. Metastatan a órganos internos (superficies serosas de bazo, hígado y pulmón).

Se han descrito casos de melanomas presumiblemente benignos (ya que se desarrollan lentamente) que, de forma repentina, se comportan como malignos y producen enfermedad metastásica.

Pueden llegar a adquirir gran tamaño (por confluencia de numerosas lesiones) y producir problemas obstructivos/compresivos (dificultad para defecar, orinar, por ejemplo).

Como medidas preventivas se ha recomendado limitar la exposición al sol de caballos claros o aplicar cremas de protección solar en las áreas susceptibles.

4. Otros tipos tumorales cutáneos:

- Los mastocitomas afectan fundamentalmente a caballos árabes, con predisposición en machos. Se presentan como un nódulo único, de tamaño variable (2-20 cm), alopecico y ulcerado que se suele localizar en la cabeza; no manifiestan comportamiento metastásico. Se tratan con cirugía, corticoides intralesionales (triamcinolona, de 5 a 10 mg por lesión) y criocirugía.
- Los tumores vasculares, hemangiomas y hemangiosarcomas, producen una inflamación difusa fluctuante, que se ulcera y sangra con facilidad. Son más frecuentes en tejidos oculares. Se tratan quirúrgicamente, pero recidivan con mucha frecuencia.
- Los linfomas cutáneos son raros; suelen asociarse a linfomas sistémicos, por lo que los pacientes presentan sintomatología general: anorexia, pérdida de peso, anemia, linfadenopatía. Tienen una típica apariencia urticariforme; pueden responder a tratamiento con corticoides.