

TRACTO DIGESTIVO DE UN INSECTÍVORO: ERIZO EUROPEO (*Erinaceus europaeus*)

Mar Melero Asensio, Consuelo Rubio Guerri, Silvia Ruiz-Lopera Zorrilla

Facultad de Veterinaria U.C.M.

Tutores: Rosario Martín Orti y Juncal González Soriano

Departamento de Anatomía y Anatomía Patológica Comparadas, Facultad de Veterinaria,
U.C.M.

INTRODUCCIÓN

El erizo terrestre se sitúa taxonómicamente dentro del Filo de los Cordados, Subfilo Vertebrados, Clase Mamíferos y Orden Insectívoros. Se encuadra aquí por su especial alimentación basada en insectos. Aunque no es estricto ya que estos animales poseen un amplio abanico de alimentos: gusanos, ranas, serpientes, ratones, huevos de pájaros...

Esta característica nos indujo a pensar que su tracto digestivo sería distinto al de otras especies carnívoras o herbívoras estrictas.

Dentro del Orden Insectívoro, el erizo se clasifica dentro de la familia Erinaceidos. Los erizos euroasiáticos son del género *Erinaceus*. La especie objetivo de nuestro estudio es el *Erinaceus europaeus*. Tuvimos acceso a él gracias a las aportaciones del centro de recuperación GREFA.

MATERIAL Y MÉTODOS

La disección se realizó en la sala de disección del Departamento de Anatomía y Anatomía Patológica Comparadas de la Facultad de Veterinaria de la Universidad Complutense de Madrid. Dicha disección se aplicó a seis individuos machos y hembras.

El método consistió en una disección reglada del individuo, haciendo una incisión por la línea media ventral del cuerpo, desde la zona ventral del cuello hasta la región de los genitales. Comenzamos en la región bucal, con el estudio de la dentición. Seguido de una disección del tracto digestivo en sentido cráneo-caudal.

Material utilizado: bisturí, pinzas y diversos tipos de tijeras de disección.

RESULTADOS Y CONCLUSIONES

Comenzamos la disección del tracto digestivo por la boca, donde observamos seis incisivos en la arcada superior y cuatro en la arcada inferior, todos ellos proyectados hacia afuera. Los incisivos centrales de la arcada inferior encajan en un espacio existente entre los dos incisivos centrales de la arcada superior, lo que supone una gran ventaja a la hora de sujetar y cortar los insectos. En ambas arcadas existen dos caninos. Presentan seis premolares en la arcada superior y cuatro en la inferior, y seis molares en ambas arcadas (Fig. 1).

Continuando la disección llegamos al esófago (Fig. 2), que es ancho, aplanado y de paredes muy finas. A su paso por el cuello se encuentra ligeramente desviado a la izquierda, ocupando una posición central a su entrada en el tórax. Pasando por el hiato esofágico del diafragma el esófago se adentra en la cavidad abdominal, donde desemboca en el estómago (Fig. 3).

El erizo presenta un estómago simple, de gran capacidad y, al igual que el esófago, de paredes finas. Está situado a la izquierda en la cavidad abdominal. El cardias y el píloro se encuentran situados muy cerca, lo que provoca que la curvatura menor sea pequeña, frente a la gran curvatura mayor del estómago. Entre el estómago y el costado izquierdo encontramos el bazo. El duodeno es corto y ancho, con un amplio meso donde se distribuye el páncreas.

Las asas yeyunales (Fig. 4) son muy flexuosas. El mesoyeyuno es amplio y presenta varias masas linfoides, que también estaban presentes en otras zonas del cuerpo del erizo. El colon (Fig. 5) presenta las tres porciones características: colon ascendente, colon transverso y colon descendente. Es liso, amplio y con un mesocolon en el que encontramos de nuevo masas linfoides.

No hay diferencias destacables en el resto del tracto digestivo respecto al resto de los mamíferos.

BIBLIOGRAFÍA

Allen ME: The nutrition of insectivorous mammals. Proc Joint Conf Am Assoc Zoo Vet, Am Assoc Wild Vet, 1992, pp 113-115.

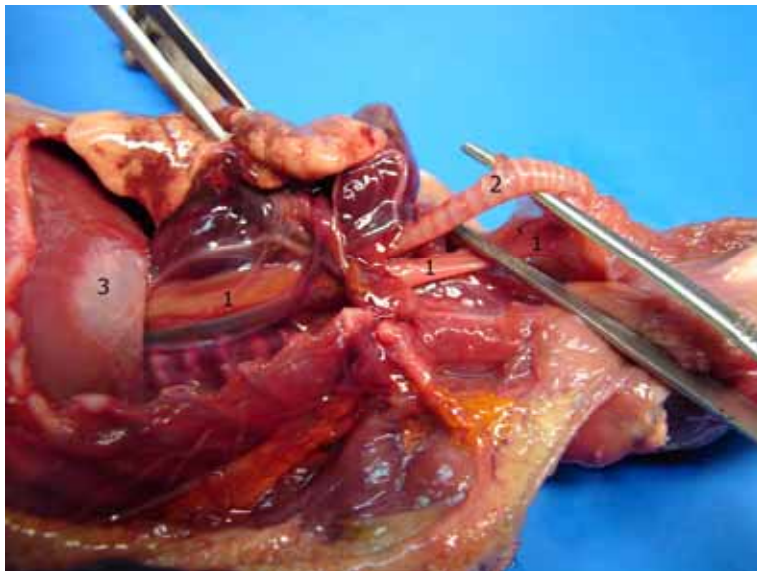
Evelyn Ivey, James W. Carpenter. Ferrets, rabbits and rodents. Clinical medicine and surgery. Includes sugar gliders and hedgehogs. Saunders. 1997.

Grassé, P. Zoología. Tomo IV. Toray-masson. 1980.

Figura 1: dentición de erizo

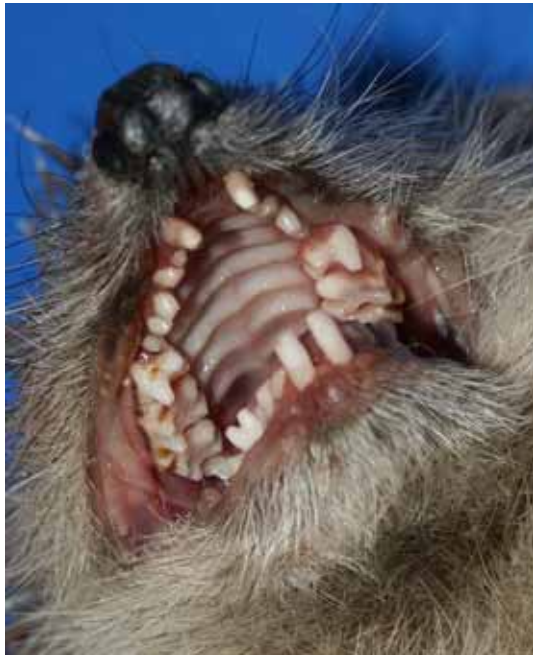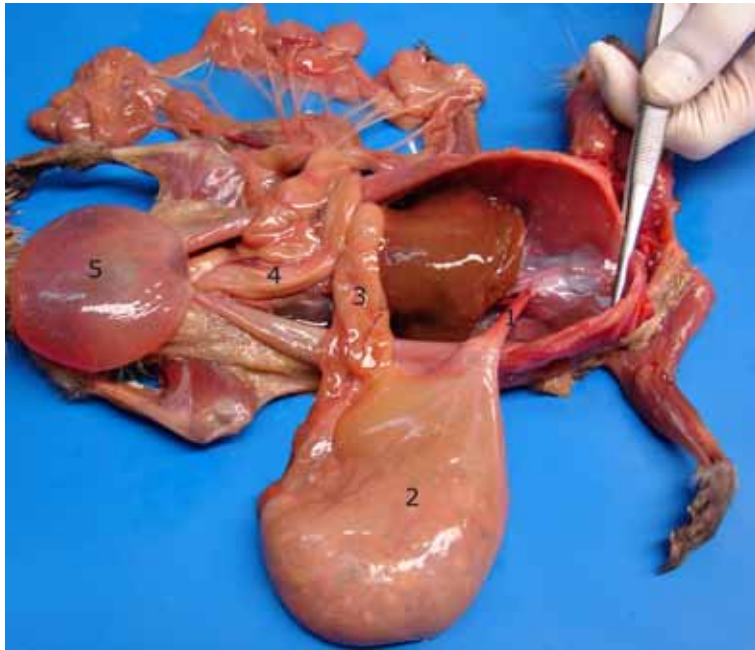


Figura 2: cavidad torácica de erizo



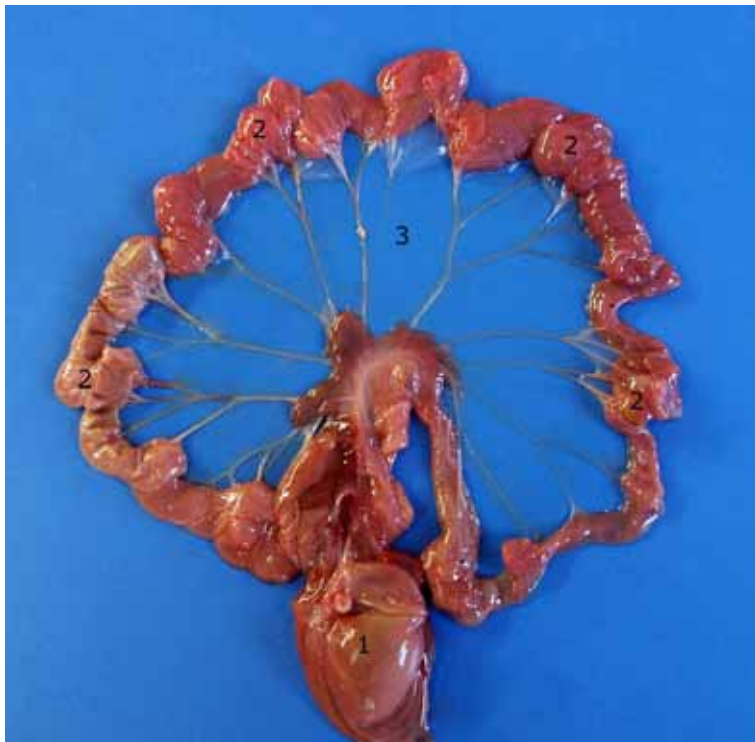
1. Esófago
2. Tráquea
3. Diafragma

Figura 3: vísceras de la cavidad abdominal del erizo



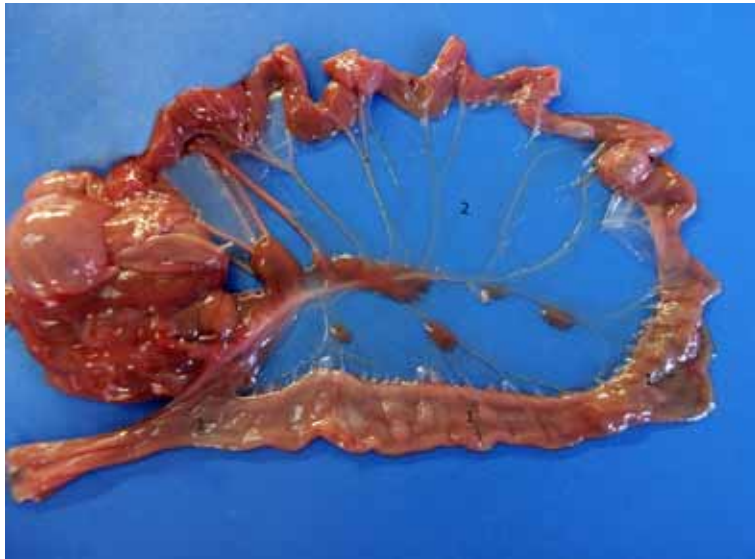
1. Esófago
2. Estómago
3. Duodeno
4. Colon
5. Vejiga de la orina
6. Yeyuno

Figura 4: yeyuno de erizo



1. Estómago
2. Yeyuno
3. Mesoyeyuno

Figura 5: colon de erizo



1. Colon
2. Mesocolon