



**Universidade de São Paulo**

**Biblioteca Digital da Produção Intelectual - BDPI**

---

Sem comunidade

Scielo

---

2012

# Tratamento endovascular dos aneurismas da aorta abdominal com anatomia complexa: resultados preliminares com a segunda geração de endoprótese com arcabouço metálico circular

---

Rev. Bras. Cardiol. Invasiva,v.20,n.1,p.69-76,2012

<http://www.producao.usp.br/handle/BDPI/40773>

*Downloaded from: Biblioteca Digital da Produção Intelectual - BDPI, Universidade de São Paulo*

# Tratamento Endovascular dos Aneurismas da Aorta Abdominal com Anatomia Complexa: Resultados Preliminares com a Segunda Geração de Endoprótese com Arcabouço Metálico Circular

Patrick Bastos Metzger<sup>1</sup>, Eduardo Rafael Novero<sup>1</sup>, Fabio Henrique Rossi<sup>1</sup>, Samuel Martins Moreira<sup>1</sup>, Heraldo Antônio Barbato<sup>1</sup>, Nilo Mitsuru Izukawa<sup>1</sup>, Vanessa Luciene Abreu de Marco<sup>2</sup>, Manoel Nicolas Cano<sup>1</sup>, Antonio Massamitsu Kambara<sup>1</sup>

## RESUMO

**Introdução:** O tratamento endovascular dos aneurismas da aorta abdominal tem revolucionado o tratamento dessa afecção, em decorrência das baixas taxas de morbidade e mortalidade. Apesar dos avanços tecnológicos ocorridos nas endopróteses, ainda existem limitações anatômicas para o emprego da técnica. Este estudo teve por objetivo avaliar os resultados imediatos do tratamento de pacientes portadores de aneurisma da aorta abdominal com anatomia complexa com uma endoprótese de segunda geração. **Métodos:** Estudo observacional, prospectivo, não-randomizado, realizado em um único centro, em uma série de pacientes submetidos a tratamento endovascular de aneurismas da aorta abdominal infrarrenais complexos, com prótese com arcabouço metálico disposta em anéis (Anaconda™ – Vascutek, Terumo, Inchinnan, Escócia). Foram avaliados as características clínicas e angiográficas, o sucesso técnico, o sucesso terapêutico, a morbidade e a mortalidade, e a taxa de reintervenção perioperatória. **Resultados:** Foram analisados, no período de fevereiro de 2010 a dezembro de 2011, 108 pacientes consecutivos portadores de aneurisma da aorta, dos quais 16 eram portadores de aneurisma da aorta abdominal com anatomia complexa tratados com a prótese Anaconda™. A média de idade foi de  $76 \pm 7$  anos e 75% eram do sexo masculino. Houve sucesso técnico em 94% e êxito terapêutico em 75% dos casos. Ocorreu um óbito no pós-operatório. As complicações perioperatórias mais prevalentes foram sangramento da ferida operatória (2/16) e embolia periférica (2/16). Foram necessárias reintervenções em 12,5% dos pacientes durante o seguimento. **Conclusões:** Neste estudo, a segunda geração da endoprótese Anaconda™ foi efetiva e apresenta resultados imediatos satisfatórios no tratamento do aneurisma da aorta abdominal infrarrenal de anatomia complexa.

**DESCRIPTORIOS:** Aneurisma da aorta abdominal. Prótese vascular. Arteriosclerose. Aterosclerose.

## ABSTRACT

### Endovascular Treatment of Abdominal Aortic Aneurysms with Complex Anatomy: Preliminary Results of the Second Generation Stent Graft with a Dual-Ring Design

**Background:** Endovascular treatment has revolutionized the therapeutic approach to abdominal aortic aneurysms due to its low morbidity and mortality rates. Despite the technological advances, there still are anatomical limitations on the use of stent grafts. This study aimed to evaluate the immediate clinical results in patients with complex abdominal aortic aneurysms treated with a second generation stent graft. **Methods:** This is an observational, prospective, non-randomized, single-center study in a series of patients undergoing endovascular repair of complex infra-renal abdominal aortic aneurysms, using a stent graft with a dual-ring stent design (Anaconda™ – Vascutek, Terumo, Inchinnan, Scotland). Clinical and angiographic characteristics, technical and therapeutic success rates, morbidity and mortality and perioperative reintervention rates were evaluated. **Results:** Between February 2010 and December 2011, 108 consecutive patients with aortic aneurysms were treated, of whom 16 had complex abdominal aortic aneurysms, treated with the Anaconda™ AAA Stent Graft System. Mean age was  $76 \pm 7$  years and 75% were males. Technical success was observed in 94% and therapeutic success in 75% of cases. There was one postoperative death. The most prevalent perioperative complication was surgical wound bleeding (2/16) and peripheral embolism (2/16). Reinterventions were required in 12.5% of the patients during follow-up. **Conclusions:** In this study, the second-generation Anaconda™ Stent Graft System was effective and provided satisfactory immediate results in the treatment of complex infra-renal abdominal aortic aneurysms.

**DESCRIPTORS:** Aortic aneurysm, abdominal. Blood vessel prosthesis. Arteriosclerosis. Atherosclerosis.

<sup>1</sup> Instituto Dante Pazzanese de Cardiologia – São Paulo, SP, Brasil.

<sup>2</sup> Faculdade de Medicina da Universidade de São Paulo (FMUSP) – São Paulo, SP, Brasil.

**Correspondência:** Patrick Bastos Metzger. Av. Dr. Dante Pazzanese, 500 – Vila Mariana – São Paulo, SP, Brasil – CEP 04012-909

E-mail: patrickvascular@gmail.com

Recebido em: 19/12/11 • Aceito em: 22/2/12

O tratamento cirúrgico tem sido por muitos anos a opção terapêutica de escolha para pacientes portadores de aneurisma da aorta abdominal.<sup>1</sup> Desde a introdução da técnica de correção endovascular por Parodi et al.<sup>2</sup>, em 1991, com o objetivo de diminuir a morbidade e a mortalidade intra e pós-operatórias, os materiais utilizados para esse tratamento têm apresentado constantes aperfeiçoamentos, melhorando os resultados a médio e longo prazos.<sup>3</sup>

O reparo endovascular tem sua indicação preferencial naqueles pacientes considerados como de alto risco cirúrgico por características clínicas ou naqueles com dificuldades anatômicas para a abordagem cirúrgica aberta (abdome hostil). Apesar do notável progresso tecnológico, a endoprótese ideal ainda não foi obtida, persistindo limitações técnicas do procedimento percutâneo que são inerentes à variação da anatomia local, impedindo a adequada exclusão do aneurisma.

Três grandes estudos (*Comparison of endovascular aneurysm repair with open repair in patients with abdominal aortic aneurysm – EVAR 1, Endovascular aneurysm repair and outcome in patients unfit for open repair of abdominal aortic aneurysm – EVAR 2 e Dutch Randomized Endovascular Aneurysm Management – DREAM*)<sup>4-6</sup> demonstraram que as taxas de morbidade e mortalidade perioperatórias (até 30 dias) foram favoráveis ao tratamento endovascular, porém a mortalidade, quando comparada com a técnica cirúrgica, foi semelhante após um ano de tratamento dos aneurismas. A taxa de reintervenções foi maior no tratamento endovascular, variando de 14% a 26%. Isso motivou o desenvolvimento de endopróteses mais versáteis e flexíveis, que pudessem se acomodar melhor às adversidades anatômicas existentes no colo aneurismático e na bifurcação aortoiliaca, bem como promover melhor selamento de suas conexões, evitando assim vazamentos indesejados e diminuindo a taxa de reintervenções.

O objetivo deste estudo foi realizar uma avaliação dos resultados perioperatórios obtidos através do emprego da segunda geração de uma endoprótese aórtica com arcabouço metálico circular (Anaconda™ – Vascutek, Terumo, Inchinnan, Escócia) no tratamento de aneurisma complexo da aorta abdominal infrarenal.

## MÉTODOS

Trata-se de um estudo observacional prospectivo, não-randomizado, realizado em um centro de referência para doenças cardiovasculares no estado de São Paulo, no período de fevereiro de 2010 a dezembro de 2011, em que foram avaliados 108 aneurismas da aorta tratados percutaneamente, dos quais 16 eram aneurismas abdominais infrarenais de anatomia complexa, tratados com a segunda geração da endoprótese Anaconda™.

### Critérios de inclusão e exclusão

Foram incluídos pacientes portadores de aneurisma da aorta abdominal com indicação de correção eletiva

pelo critério de diâmetro (> 55 mm em homens e > 50 mm em mulheres) ou pela presença de sintomas. Os critérios anatômicos para utilização desse dispositivo foram a presença de angulação no colo aórtico proximal (definido como ângulo entre eixo maior do colo aneurismático e eixo maior do aneurisma) e/ou na bifurcação aortoiliaca > 60 graus. Foram excluídos do estudo pacientes com colo proximal de extensão < 15 mm, presença de trombo, calcificação > 50% da circunferência do colo, diâmetro das artérias ilíacas externas < 7 mm, creatinina sérica > 2 mg/dl ou *clearance* de creatinina < 30 ml/min.

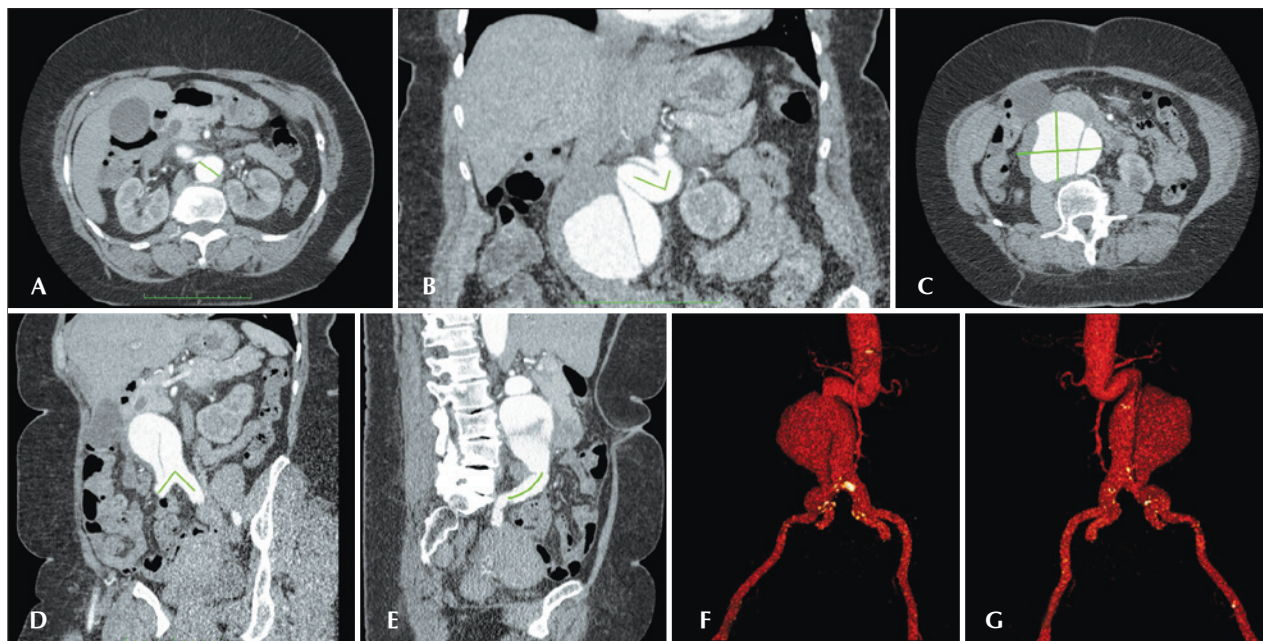
### Técnicas empregadas

O diagnóstico e a programação terapêutica foram baseados em angiotomografia com uso de tomografia *multislice* de 64 canais, com cortes de 1 mm de espessura em todos os casos, sendo a arteriografia pré-operatória método diagnóstico opcional. Todas as tomografias foram reconstruídas no software OSIRIX® em modo 3D (tridimensional) e em modo MPR (reconstrução multiplanar), sendo então obtidos os diâmetros, as angulações e as extensões do colo aórtico proximal, do aneurisma e da bifurcação aortoiliaca (Figura 1).

A Anaconda™ é uma endoprótese trimodular composta por uma estrutura metálica circular de nitinol e recoberta por Dacron® Woven. A parte proximal do corpo da endoprótese consiste de dois anéis de nitinol, que conferem força radial para o selamento passivo do colo proximal. A fixação ativa é conferida por 4 pares de ganchos, 2 anteriores e 2 laterais, não sendo indicada para fixação suprarrenal ou justa-renal. O diâmetro da endoprótese deve ser 10% a 20% maior que o diâmetro interno do colo aórtico proximal. O corpo principal é conectado a um sistema de anéis de nitinol, que permitem à endoprótese ser colapsada e reposicionada. A perna ilíaca consiste em uma prótese de Dacron® Woven com uma série de anéis de nitinol com distância variável conforme seu diâmetro. O acoplamento da perna ilíaca contralateral é feita por cateterização facilitada por um fio-guia magnético acoplado ao corpo da endoprótese. A pós-dilatação com uso de balão complacente no intraoperatório só é recomendada nos casos de presença de vazamentos iniciais, não sendo recomendado seu uso de rotina.

Todos os procedimentos foram realizados no laboratório de hemodinâmica. Os pacientes foram tratados sob anestesia geral inalatória. A profilaxia antimicrobiana foi realizada com 1,5 g de cefuroxíma, no momento da indução anestésica. A abordagem preferencial foi pela artéria femoral comum bilateral por dissecação cirúrgica aberta. Na impossibilidade desta, foi realizada abordagem da artéria ilíaca externa por acesso retroperitoneal.

O controle radiográfico foi realizado com aparelho Artis® Flat Panel (Siemens, Munique, Alemanha). Quando a localização do dispositivo foi considerada insatisfatória durante o posicionamento do colo proximal, o dispo-



**Figura 1** - Angiotomografia em reconstrução multiplanar e tridimensional de aneurisma aórtico complexo. Em A, medida do diâmetro do colo aórtico (30 mm). Em B, angulação do colo de aterrissagem (71 graus). Em C, maior diâmetro do aneurisma (75 mm). Em D, angulação da bifurcação aortoilíaca (82 graus). Em E, extensão da artéria ilíaca comum direita (46 mm). Em F, reconstrução tridimensional – visão anterior. Em G, reconstrução tridimensional – visão posterior.

sitivo foi reposicionado em seu sentido craniocaudal ou em seu eixo longitudinal. Completada essa primeira etapa, a perna ilíaca contralateral era introduzida após cateterização magnética do corpo da endoprótese e liberada. Completada essa segunda etapa, era feita a cateterização da perna ipsilateral, com sua liberação e fixação final do corpo da endoprótese. Arteriografia intraoperatória foi realizada em todos os pacientes (Figura 2). O pós-operatório imediato foi em unidade de terapia intensiva em todos os casos.

Os pacientes foram acompanhados com avaliação ambulatorial 15 dias e 30 dias após o procedimento. Angiotomografia foi realizada no trigésimo dia de seguimento ambulatorial. Ultrassom Doppler em cores foi realizado quando houve contraindicação à realização da angiotomografia.

### Definições

Aneurismas complexos da aorta abdominal infrarenal foram definidos como aqueles que apresentassem colos aórticos proximais e/ou bifurcações aortoilíacas > 60 graus. Vazamentos iniciais ou primários eram aqueles originados durante o procedimento inicial ou diagnosticados dentro dos primeiros 30 dias.

O sucesso técnico foi definido quando o objetivo de liberar a endoprótese na área acometida foi alcançado, com ou sem vazamentos ou outras intercorrências que pudessem influenciar desfavoravelmente a evolução. O sucesso terapêutico foi considerado quando a

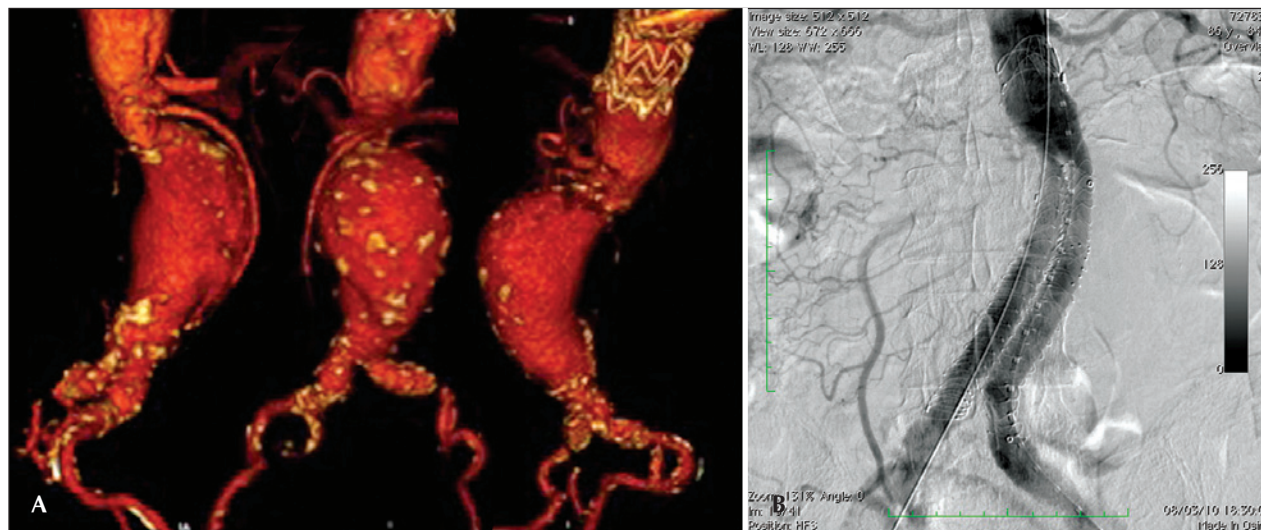
liberação da endoprótese ocorreu sem vazamentos ou outras intercorrências que repercutissem na evolução clínica do paciente.

As complicações periprocedimento foram classificadas como intraoperatórias, quando ocorressem na sala de hemodinâmica durante a intervenção, e perioperatórias, quando ocorressem durante a internação, fora da sala de hemodinâmica e dentro dos 30 dias após a intervenção. Sangramento local (presença de hematoma inguinal ou retroperitoneal), oclusão de artérias renais uni ou bilateral, presença de embolização periférica para membros inferiores como causa de oclusão arterial aguda, presença de isquemia mesentérica como causa de abdome agudo vascular, infecções (tanto de sítio cirúrgico como do trato respiratório inferior), aparecimento de insuficiência renal aguda (aumento > 2 vezes o valor da creatinina basal, prévia ao procedimento), presença de oclusão da perna ilíaca da endoprótese por trombose da mesma e óbito foram considerados complicações.

A reintervenção foi definida como uma intervenção realizada para manutenção do funcionamento adequado da endoprótese e exclusão do saco aneurismático ou para resolução de complicações associadas a intervenção.

O tempo de internação foi definido como o período entre a admissão hospitalar e a alta hospitalar, e o tempo do procedimento como o período entre o início da indução anestésica e o fechamento do sítio cirúrgico operatório.





**Figura 2** - Em A, angiotomografia de aneurisma aórtico abdominal complexo com angulação de colo aneurismático proximal > 60 graus e bifurcação aortoiliaca > 90 graus. Em B, correção endovascular com a endoprótese Anaconda™.

**RESULTADOS**

Todos os pacientes eram assintomáticos e foram tratados de forma eletiva. O tempo médio do procedimento foi de 112 minutos (variando de 76 minutos a 155 minutos), e o tempo médio de internação foi de 4,2 dias (mínimo de 3 dias e máximo de 14 dias).

Foram analisados 16 pacientes submetidos a correção de aneurisma da aorta abdominal complexo infrarenal. A média de idade foi de 76 ± 7 anos, sendo 75% dos pacientes do sexo masculino (Tabela 1). Entre as comorbidades presentes, destacam-se alta incidência de doença arterial coronária (43,7%), doença pulmonar obstrutiva crônica (37,5%) e insuficiência renal crônica (18,7%). Metade da população tinha risco cirúrgico ASA ≥ 3 (segundo critérios da American Society of Anesthesiology).

A morfologia dos aneurismas foi fusiforme em todos os casos. Os tipos de aneurisma tratados de acordo com a classificação usada no registro *European Collaborators on Stent/graftTechniques for Aortic Aneurysm Repair* (EUROSTAR)<sup>7</sup> (Figura 3) foram: tipo D em 4 pacientes (25%), tipo F em 6 paciente (37,5%) e tipo G em 6 pacientes (37,5%). O diâmetro médio do aneurisma e as características do colo proximal e da bifurcação aortoiliaca estão expressos na Tabela 2.

O padrão trimodular da endoprótese foi usado em todos os casos. Foi necessária a utilização de extensões unilaterais em 5 (31,2%) casos e extensões bilaterais em 4 (25%) pacientes. Reposicionamento da endoprótese foi realizado em 3 casos (18,6%).

O sucesso técnico foi de 94%, ou seja, em 15 pacientes foi possível liberar a endoprótese no local desejado. Em 1 caso houve necessidade de conversão

**TABELA 1**  
**Dados clínicos**

Características da população	n = 16
Idade, anos	76 ± 7
Sexo masculino, n (%)	12 (75)
Doença assintomática, n (%)	16 (100)
Obesidade grave (IMC > 40 kg/m <sup>2</sup> ), n (%)	1 (6,2)
Tabagismo ativo, n (%)	5 (31,2)
Diabetes melito, n (%)	4 (25)
Hipertensão arterial, n (%)	15 (93,7)
Dislipidemia, n (%)	12 (75)

IMC = índice de massa corporal; n = número de pacientes.

cirúrgica. O sucesso terapêutico foi de 75%, ou seja, em 12 pacientes a prótese foi liberada sem vazamentos ou outras intercorrências que repercutissem na evolução favorável da intervenção.

Em 3 casos (18,7%) houve necessidade de realizar embolização de uma artéria hipogástrica durante o procedimento, pela necessidade de ancoragem da perna ilíaca da endoprótese ou de sua extensão na artéria ilíaca externa ipsilateral. Não houve registro de isquemia pélvica, isquemia intestinal, disfunção erétil ou claudicação de glúteos durante o acompanhamento.

A taxa de complicação foi de 31,2%, sendo as complicações intraoperatórias mais frequentes sangramento no sítio operatório em 2 casos (12,5%), embolia periférica em 2 casos (12,5%) e oclusão de artéria renal bilateral em 1 caso (6,2%), apresentando conversão para cirurgia aberta. Entre as complicações perioperatórias, ocorreu

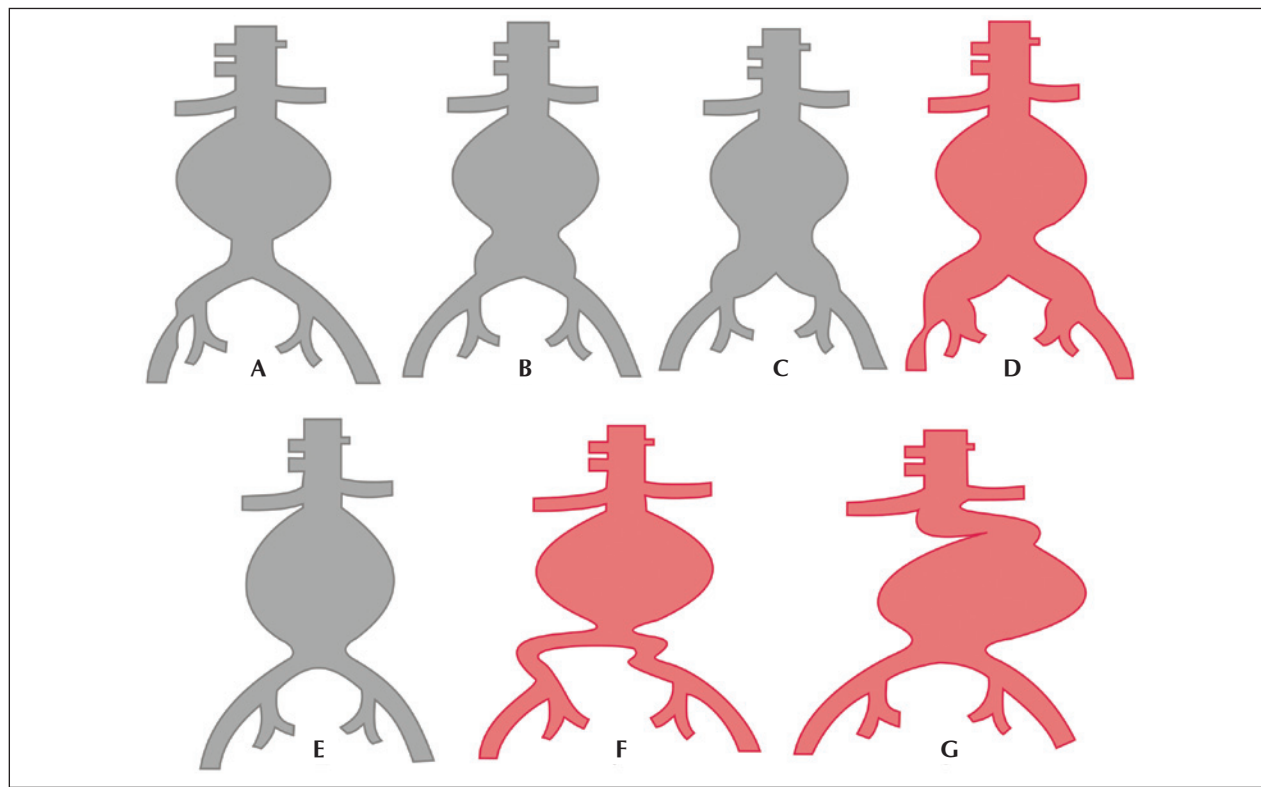


Figura 3 - Classificação de aneurismas da aorta abdominal – EUROSTAR. (Adaptado de Harris et al.7.)

**TABELA 2**  
**Características angiográficas**

Características	
Diâmetro dos aneurismas, mm	71 ± 16
Classificação morfológica, n (%)	
Tipo D	4 (25)
Tipo F	6 (37,5)
Tipo G	6 (37,5)
Diâmetro do colo aórtico, mm (variação)	22 (19-30)
Extensão do colo aórtico, mm (variação)	19 (15-26)
Calcificação ou trombo em colo aórtico*, n (%)	3 (18,7)
Angulação do colo aórtico proximal, graus	75 ± 15
Angulação da bifurcação aortoiliaca, graus	80 ± 25

\* Acometendo 25% a 50% da circunferência.  
n = número de pacientes.

sistêmicos e sem repercussões clínicas para o paciente (Tabela 3). A mortalidade perioperatória foi de 6,2%. Ocorreu 1 óbito em paciente em que houve conversão para cirurgia aberta, em decorrência de oclusão de artérias renais bilaterais por migração do corpo da endoprótese no intraoperatório.

A taxa total de vazamento foi de 31,2%, sendo os vazamentos tipos I e III presentes em 25% (Tabela 4). A taxa de reintervenção perioperatória foi de 12,5%, em decorrência do tratamento de vazamentos tipo Ib. O vazamento tipo Ia foi tratado no intraoperatório com insuflação de balão complacente no colo proximal, com resolução do mesmo. O vazamento do tipo III, causado pelo selamento inadequado da zona de ancoragem das pernas ilíacas, foi tratado da mesma forma. Vazamento do tipo II, decorrente de ramos nutridores do saco aneurismático, foi observado em 1 caso, por meio de angiotomografia no pós-operatório. Não houve necessidade de novas intervenções em decorrência do crescimento do saco aneurismático. Foram necessárias 2 reintervenções para o tratamento de vazamentos do tipo Ib, vazamentos da perna da endoprótese ilíaca distal, com o uso de extensões de pernas ilíacas no pós-operatório.

## DISCUSSÃO

O tratamento endovascular dos aneurismas da aorta abdominal é uma alternativa de tratamento menos

infecção em 1 caso (6,2%), sendo essa infecção de sítio operatório e tratada com o uso de antibióticos

**TABELA 3**  
**Complicações intra e perioperatórias**

Desfechos intraoperatórios, n (%)	
Óbito	1 (6,2)
Sangramento	2 (12,5)
Oclusão de artéria renal bilateral	1 (6,2)
Embolia periférica	2 (12,5)
Desfechos perioperatórios, n (%)	
Infecção	1 (6,2)
Insuficiência renal aguda	1 (6,2)
Oclusão da perna ilíaca da endoprótese	1 (6,2)
Isquemia mesentérica	0

n = número de pacientes.

**TABELA 4**  
**Dados dos vazamentos primários**

Tipo de vazamento	
Total, n (%)	5 (31,2)
Tipo Ia, n (%)	1 (6,2)
Tipo Ib, n (%)	2 (12,5)
Tipo II, n (%)	1 (6,2)
Tipo III, n (%)	1 (6,2)
Tipo IV, n (%)	0

n = número de pacientes.

invasiva que a cirurgia aberta e sua indicação está bem estabelecida em pacientes de alto risco e com anatomia adequada.<sup>8</sup> A cirurgia aberta tem mortalidade associada ao procedimento de 2% a 6%, sendo de 2% nos casos de baixo risco, chegando a 50% nos casos de aneurismas rotos.<sup>9</sup> As inovações tecnológicas e a experiência adquirida em 20 anos com a utilização da técnica endovascular se traduzem na redução dessas taxas de acordo com as diversas publicações, apresentando resultados semelhantes ou mesmo superiores aos do tratamento cirúrgico tradicional.<sup>4-6,10-13</sup>

Nem todos os pacientes são candidatos ao tratamento endovascular, sendo a anatomia desfavorável a principal limitação a essa técnica. Essas limitações devem ser avaliadas individualmente, considerando-se a experiência do grupo, as características observadas à tomografia computadorizada e a endoprótese a ser utilizada. Os maiores determinantes anatômicos da possibilidade de tratamento endovascular são o diâmetro e a tortuosidade aórtica, a extensão do colo proximal (área de fixação da endoprótese) e as vias de abordagem no segmento iliofemoral. Fatores secundários incluem angulação da aorta (colo proximal) e artérias

ilíacas, calcificação e presença de trombo mural no colo proximal.<sup>14</sup>

Atualmente, as recomendações para o tratamento endovascular dos aneurismas da aorta abdominal com os dispositivos de fixação infrarrenal recaem sobre aortas com zonas de ancoragem > 15 mm, diâmetro do colo de aterrissagem < 32 mm e angulação do colo aórtico < 60 graus.<sup>8</sup> As endopróteses com fixação suprarrenal têm sido indicadas para o melhor selamento do colo proximal, quando a morfologia deste for desfavorável, seja por pequena extensão do colo de aterrissagem, grave angulação deste ou grande quantidade de calcificação e trombos murais. Apesar das vantagens citadas das endopróteses com fixação suprarrenal nas anatomias mais complexas dos aneurismas da aorta abdominal, essas endopróteses ainda aguardam seguimento a longo prazo quanto à possibilidade de embolizações ou oclusões renais.<sup>8,15</sup>

A endoprótese Anaconda™ é um dispositivo de fixação infrarrenal, composta por um arcabouço metálico circular que lhe confere maior flexibilidade e maior força radial para adaptação a colos de aterrissagem com anatomia desfavorável. A facilidade de manuseio de seu sistema de entrega e sua bainha hidrofílica facilitam a navegação em vasos ilíacos tortuosos. A possibilidade de reposicionamento do corpo principal viabiliza a correção das imperfeições de posicionamento no colo aórtico. A facilidade do sistema de cateterização da perna contralateral torna o procedimento menos difícil nos pacientes com angulações aortoilíacas acentuadas. Essas características tornam essa endoprótese atrativa ao tratamento dos aneurismas da aorta abdominal infrarrenais mais complexos.

Melas et al.<sup>16</sup>, em um estudo comparativo entre endopróteses aórticas realizado em cadáveres humanos com o objetivo de avaliar as fixações aórticas e ilíacas, observaram maior fixação proximal dessa endoprótese, comparativamente a outros 6 modelos de diferentes fabricantes, seja de fixação supra ou infrarrenal, não apenas pela presença dos 4 pares de ganchos proximais como também pela disposição de seu arcabouço metálico circular de nitinol, que lhe dá maior força radial, proporcionando selamento proximal adequado.

Neste estudo, foram analisados 108 pacientes consecutivos, dos quais 16 possuíam aneurismas da aorta abdominal complexos. Apesar das dificuldades anatômicas, foi alcançado sucesso técnico em 94,1% dos casos. Em um paciente não foi possível posicionar e liberar a endoprótese no local adequado, o que culminou com a necessidade de conversão cirúrgica do procedimento. Nesse caso, o grau de tortuosidade e a calcificação das artérias de acesso e do colo proximal foram subestimadas. Trabalhos disponíveis na literatura demonstram sucesso técnico variando entre 94% e 99%.<sup>13,17</sup> No registro EUROSTAR<sup>7</sup>, a impossibilidade de avançar o sistema de liberação da endoprótese ocorreu em 0,8% dos casos. Autores nacionais publicaram

uma série de 105 pacientes com aneurisma da aorta abdominal tratados pela técnica endovascular, com sucesso técnico de 97,2%.<sup>18</sup>

Em um estudo publicado por Perdikides et al.<sup>19</sup>, em 2009, com o uso de endoprótese com arcabouço metálico circular de nitinol em 20 pacientes com aneurisma da aorta abdominal com anatomias complexas, foi observada taxa de sucesso técnico de 95%. Esses pacientes tratados apresentavam aneurismas com angulação média de 62 graus e extensão do colo proximal variando de 18 mm a 30 mm, assim como angulação média da bifurcação aortoiliaca de 59 graus.

Nossa taxa de sucesso terapêutico inicial foi de 75%, medida em função da ocorrência de vazamentos nos procedimentos primários. No registro EUROSTAR<sup>7</sup>, a incidência de vazamentos iniciais foi de: tipo I, 4,4%; tipo II, 9%; e tipo III, 2,4%. Na população deste estudo, houve 31,2% de vazamento inicial, sendo: tipo Ia, 6,2% (1 caso); tipo Ib, 12,5% (2 casos); tipo II, 6,2% (1 caso); e tipo III, 6,2% (1 caso). Analisando essa estatística, foram observados 4 (25%) casos de vazamentos tipos I e III. Desses, os vazamentos tipos Ia e III foram resolvidos no intraoperatório com insuflação de balão no colo proximal, no caso do vazamento tipo Ia, e com a mesma técnica na conexão da perna ilíaca, no caso do vazamento tipo III. Estes foram aqui considerados vazamentos primários, uma vez que a pós-dilatação com balão complacente durante o uso dessa endoprótese não é recomendado durante o procedimento inicial, devendo apenas ser realizada na presença de vazamentos durante o reparo do aneurisma. A angiotomografia pós-operatória de 1 mês confirmou a ausência de vazamentos nesses casos. Os 2 casos restantes de vazamentos tipo Ib foram tratados com uma extensão da perna ilíaca durante o pós-operatório com sucesso, o que gerou uma taxa de reintervenção de 12,5%.

Em estudo realizado por Freyrie et al.<sup>3</sup>, em que foram tratados 49 pacientes portadores de aneurisma da aorta abdominal com o uso da endoprótese Anaconda<sup>TM</sup>, houve sucesso técnico de 100% e não existiram vazamentos tipos I ou III, apenas 25% de vazamentos tipo II. Nesse estudo, a maior parte dos aneurismas tratados possuía comprimento do colo aórtico > 20 mm e angulação do colo < 40 graus. Outros estudos utilizando a mesma endoprótese demonstraram taxas de incidência de vazamentos primários de 10%, apresentando taxas de vazamentos tipos I ou III entre 4,8% e 7,7%, todos com características de anatomia aórtica favoráveis.<sup>20</sup>

Neste estudo, a taxa de mortalidade nos primeiros 30 dias foi de 6,2%. Um paciente faleceu durante a conversão cirúrgica, em decorrência de oclusão das artérias renais pela migração do corpo da endoprótese no intraoperatório. Palma et al.<sup>18</sup>, em um estudo nacional, relatam sua casuística inicial com o tratamento endovascular dos aneurismas da aorta abdominal, obtendo taxa de mortalidade de 5,6%.

O estudo EVAR 1<sup>4</sup> demonstrou diminuição da mortalidade perioperatória de 4,7% para o reparo aberto, comparativamente a 1,7% no tratamento endovascular, significando redução relativa de risco de 65%. O registro EUROSTAR<sup>7</sup> apresentou mortalidade de 30 dias de 1,7% para o tratamento minimamente invasivo, enquanto o DREAM<sup>13</sup> apresentou mortalidade perioperatória de 4,6% para a cirurgia aberta e de 1,2% para o tratamento endovascular. Autores brasileiros apresentam diminuição menos significativa, com 6,5% e 5,5% para os tratamentos convencional e endovascular, respectivamente.<sup>21,22</sup>

Segundo May e White<sup>23</sup>, aproximadamente 20% dos pacientes tratados por via endovascular apresentam complicações intraoperatórias. Algumas complicações estão relacionadas em uma proporção inversa ao comprimento do colo aneurismático, ou seja, quanto menor a extensão do colo do aneurisma mais difícil é a acomodação do dispositivo endovascular. Assim, também, quanto maior o número de comorbidades mais prováveis serão as intercorrências intra e pós-operatórias. O estudo DREAM<sup>13</sup>, que comparou a mortalidade operatória e as complicações em tratamento cirúrgico com o tratamento endovascular em 30 dias, concluiu que o tratamento endovascular é preferível pelas baixas taxas de mortalidade, pelas complicações e também pela significativa redução de complicações sistêmicas. No estudo EVAR 1 a taxa de complicação foi de 35%, enquanto no EVAR 2 foi de 33%.<sup>4,6</sup>

Nesta casuística, a taxa de complicação total foi de 31,2% dentro de 30 dias periprocedimento. Sangramento intraoperatório de sítio cirúrgico esteve presente em 2 casos (2 na região inguinal, em que não foi necessário intervenção cirúrgica) e embolização periférica em 2 casos (1 tratado com a passagem de cateter de embolotomia no intraoperatório e outro tratado de forma conservadora por se tratar de microembolia), sendo estas as mais frequentes complicações. Observou-se também a oclusão de uma perna ilíaca que decorreu da presença de placa calcificada próximo à extensão ilíaca, o que promoveu a trombose no sétimo dia de pós-operatório, sendo tratada com a realização de um enxerto femorofemoral cruzado com sucesso.

### Limitações do estudo

Este estudo tem como limitações o baixo número de pacientes e o curto tempo de seguimento, o que limita suas conclusões e impede uma comparação com outros estudos maiores.

### CONCLUSÕES

Neste estudo, a segunda geração da endoprótese com arcabouço metálico disposta em anéis mostrou-se eficaz no tratamento do aneurisma da aorta abdominal infrarrenal de anatomia complexa. Estudos com maior número de pacientes e com acompanhamento a médio e longo prazos podem definir sua aplicabilidade.



## CONFLITO DE INTERESSES

Os autores declaram não haver conflito de interesses relacionado a este manuscrito.

## REFERÊNCIAS

1. Dubost C, Allary M, Oeconomos N. Resection of aneurysm of abdominal aorta: reestablishment of continuity by preserved human arterial graft, with result after five months. *AMA Arch Surg.* 1952;64(3):405-8.
2. Parodi JC, Palmaz J, Barone HD. Transfemoral intraluminal graft implantation for abdominal aortic aneurysms. *Ann Vasc Surg.* 1991;5(6):491-9.
3. Freyrie A, Gargiulo M, Rossi C, Losinno F, Testi G, Mauro R, et al. Preliminary results of Anaconda™ aortic endografts: a single center study. *Eur J Endovasc Surg.* 2007;34(6):693-8.
4. Greenhalgh RM, Brown LC, Kwong GP, Powell JT, Thompson SG; EVAR trial participants. Comparison of endovascular aneurysm repair with open repair in patients with abdominal aortic aneurysm (EVAR trial 1), 30-day operative mortality results: randomised controlled trial. *Lancet.* 2004;364(9437):843-8.
5. Stella A, Freyrie A, Gargiulo M, Faggiolo GL. The advantages of Anaconda endograft for AAA. *J Cardiovasc Surg (Torino).* 2009;50(2):145-52.
6. EVAR trial participants. Endovascular aneurysm repair and outcome in patients unfit for open repair of abdominal aortic aneurysm (EVAR trial 2): randomized controlled trial. *Lancet.* 2005;365(9478):2187-92.
7. Harris PL, Vallabhaneni SR, Desgranges P, Becquemin JP, van Marrewijk C, Laheij RJ. Incidence and risk factors of late rupture, conversion, and death after endovascular repair of infrarenal aortic aneurysms: the EUROSTAR experience. European Collaborators on Stent/graft techniques for aortic aneurysm repair. *J Vasc Surg.* 2000;32(4):739-49.
8. Chaikof EL, Brewster DC, Dalman RL, Makaroun MS, Illig KA, Sicard GA, et al. The care of patients with an abdominal aortic aneurysm: the Society for Vascular Surgery practice guidelines. *J Vasc Surg.* 2009;50(4 Suppl):S2-49.
9. Souza JAM, Alves CMR. Estado da arte no tratamento do aneurisma da aorta abdominal. *Rev Bras Cardiol Invasiva.* 2005;13(4):287-91.
10. Matsumura JS, Brewster DC, Makaroun MS, Naftel DC. A multicenter controlled clinical trial of open versus endovascular treatment of abdominal aortic aneurysm. *J Vasc Surg.* 2003;37(2):262-71.
11. Blankensteijn JD, De Jong SE, Prinssen M, van der Ham AC, Buth J, van Sterkenburg SM, et al. Two-year outcome after conventional or endovascular repair of abdominal aortic aneurysms. *N Engl J Med.* 2005;352(23):2398-405.
12. Saratzis N, Melas N, Saratzis A, Lazarides J, Lazarides J, Ktenidis K, et al. Anaconda aortic stent-graft: single-center experience of a new commercially available device for abdominal aortic aneurysms. *J Endovasc Ther.* 2008;15(1):33-41.
13. Prinssen M, Verhoeven EL, Buth J, Cuypers PW, van Sambeek MR, Balm R, et al.; Dutch Randomized Endovascular Aneurysm Management (DREAM) Trial Group. A randomised trial comparing conventional and endovascular repair of abdominal aortic aneurysms. *N Engl J Med.* 2004;351(16):1607-18.
14. Carnevale FC, Nasser F, Oliveira C, Borges MV, Afonso BB. Aneurismas de aorta: até onde expandir a indicação do tratamento endovascular? *Rev Bras Cardiol Invasiva.* 2006;14(1):82-8.
15. Cayne NS, Rhee SJ, Veith FJ, Lipsitz EC, Ohki T, Gargiulo NJ, et al. Does transrenal fixation of aortic endografts impair renal function? *J Vasc Surg.* 2003;38(4):639-44.
16. Melas N, Saratzis A, Saratzis N, Lazaridis J, Psaroulis D, Trygonis K, et al. Aortic and fixation of seven endografts for abdominal-aortic aneurysm repair in an experimental model using human cadaveric aortas. *Eur J Vasc Endovasc Surg.* 2010;40(4):429-35.
17. Carpenter JP, Anderson WN, Brewster DC, Kwolek C, Makaroun M, Martin J, et al.; Lifepath Investigators. Multicenter pivotal trial results of the Lifepath System for endovascular aortic aneurysm repair. *J Vasc Surg.* 2004;39(1):34-43.
18. Palma JH, Sampaio AM, Miranda F, Rodrigues Alves CM, Souza JA, Buffolo E. A change in the treatment of abdominal aortic aneurysms. *Arq Bras Cardiol.* 2003;81(5):518-25.
19. Perdikides T, Georgiadis DS, Avgerinos ED, Fotis T, Verikokos C, Hopkinson BR, et al. The Aorfix stent-graft to treat infrarenal abdominal aortic aneurysms with angulated necks and/or tortuous iliac arteries: midterm results. *J Endovasc Ther.* 2009;16(5):567-76.
20. Dalainas I, Moros I, Gerasimidis T, Papadimitriou D, Saratzis N, Gitis CG, et al. Midterm comparison of bifurcated modular endograft versus aorto-uni-iliac endograft in patients with abdominal aortic aneurysm. *Ann Vasc Surg.* 2007;21(3):339-45.
21. Mendonça CT, Moreira RCR, Timi JRR, Miyamoto M, Martins M, Stanischek IC, et al. Comparação entre os tratamentos aberto e endovascular dos aneurismas da aorta abdominal em pacientes de alto risco. *J Vasc Bras.* 2005;4(3):232-42.
22. Mendonça CT, Moreira RCR, Carvalho CA, Moreira BA, Weingärtner J, Shiomi AY. Tratamento endovascular de aneurismas da aorta abdominal em pacientes de alto risco cirúrgico. *J Vasc Bras.* 2009;8(1):56-64.
23. May J, White GH. Endovascular treatment of aortic aneurysm. In: Rutherford RB, editor. *Vascular surgery.* 5th ed. Philadelphia: WB Saunders; 2000. p. 1281-95.