



Universidade de São Paulo

Biblioteca Digital da Produção Intelectual - BDPI

Sem comunidade

Scielo

2012

Tratamento das distorções coxofemorais em pacientes ex-obesos

Rev. Bras. Cir. Plást.,v.27,n.4,p.594-599,2012
<http://www.producao.usp.br/handle/BDPI/40658>

Downloaded from: Biblioteca Digital da Produção Intelectual - BDPI, Universidade de São Paulo

Tratamento das dismorfias coxofemorais em pacientes ex-obesos

Treatment of coxofemoral dysmorphia in formerly obese patients

WILSON CINTRA JUNIOR¹

MIGUEL MODOLIN²

RODRIGO ITOCAZO ROCHA²

SHEILA CARVAJAL MULATTI³

ROLF GEMPERLI⁴

MARCUS CASTRO FERREIRA⁵

RESUMO

Introdução: Os pacientes que apresentam perda ponderal maciça evoluem com sobras dermogordurosas em várias áreas corporais, incluindo os membros inferiores. Diante da heterogeneidade de localização, forma e conteúdo das dismorfias coxofemorais, este trabalho oferece um roteiro de planejamento e sistematização para tratamento de cada uma das deformidades. **Método:** Foram avaliadas 28 pacientes do sexo feminino que realizaram coxoplastias e que apresentavam basicamente 3 tipos de deformidade, que poderiam envolver apenas o terço superior, os terços superior e médio ou toda a face medial das coxas. Para cada tipo de deformidade foi aplicada técnica específica; além disso, quando necessário, foi associada suspensão da face lateral das coxas e lipoaspiração. A satisfação das pacientes com os resultados cirúrgicos foi avaliada por meio da aplicação de questionários e notas atribuídas a cada resposta. Foram enumerados intercorrências, complicações e tratamento aplicado. **Resultados:** Os itens mobilidade, higiene, desempenho sexual, vestimentas e cicatrizes foram avaliados como ótimo (80,5%), bom (14,5%) e regular (5%). **Conclusões:** Considerando-se a grande heterogeneidade de dismorfias das coxas em pacientes ex-obesos, um roteiro de tratamento relacionando a deformidade ao tratamento deve ser incorporado ao arsenal cirúrgico.

Descritores: Cirurgia bariátrica. Perda de peso. Cirurgia plástica. Coxas/cirurgia.

ABSTRACT

Background: Patients showing massive weight loss eventually develop excessive skin and fat in several body parts, including the lower extremities. Given the diversity of the localization, shape, and content of coxofemoral dysmorphia, this study proposes guidelines for planning and systematizing the treatment of each deformity. **Methods:** Twenty-eight female patients who underwent thigh lifts and showed 3 types of deformities were assessed. The deformities encompassed the upper third of the thigh alone, the upper and middle thirds, or the entire medial aspect of the thighs. A specific technique was used for treating each type of deformity. Moreover, when necessary, suspension of the lateral thigh was combined with liposuction. Patient satisfaction with the surgical results was assessed by a graded questionnaire. Unexpected events, complications, and treatments were recorded. **Results:** Mobility, hygiene, sexual performance, use of clothing, and scars were assessed as excellent (80.5%), good (14.5%), and regular (5%). **Conclusions:** Considering the broad heterogeneity of thigh dysmorphia in formerly obese patients, therapeutic guidelines correlating each type of deformity with a specific treatment are necessary.

Keywords: Bariatric surgery. Weight loss. Plastic surgery. Thigh/surgery.

Trabalho realizado no Serviço de Cirurgia Plástica do Hospital das Clínicas da Faculdade de Medicina da Universidade de São Paulo, São Paulo, SP, Brasil.

Artigo submetido pelo SGP (Sistema de Gestão de Publicações) da RBCP.

Artigo recebido: 13/7/2012
Artigo aceito: 15/10/2012

1. Doutor em Cirurgia Plástica pela Faculdade de Medicina da Universidade de São Paulo (FMUSP), médico assistente do Serviço de Cirurgia Plástica do Hospital das Clínicas da Faculdade de Medicina da Universidade de São Paulo (HCFMUSP) e Instituto de Assistência Médica ao Servidor Público Estadual (IAMSPE), membro titular da Sociedade Brasileira de Cirurgia Plástica (SBCP), São Paulo, SP, Brasil.
2. Médico assistente do Serviço de Cirurgia Plástica do HCFMUSP, membro titular da SBCP, São Paulo, SP, Brasil.
3. Médico residente do Serviço de Cirurgia Plástica do HCFMUSP, São Paulo, SP, Brasil.
4. Professor associado da Disciplina de Cirurgia Plástica da FMUSP, membro titular da SBCP, São Paulo, SP, Brasil.
5. Professor titular da Disciplina de Cirurgia Plástica da FMUSP, membro titular da SBCP, São Paulo, SP, Brasil.

INTRODUÇÃO

As dismorfias coxofemorais, após emagrecimento, são caracterizadas por dobras cutâneas ptóticas com desfiguração do contorno local. A perda do conteúdo gorduroso é acompanhada por modificações estruturais da derme, caracterizadas por alterações qualitativas e quantitativas de elastina e do colágeno, determinando diminuição da elasticidade do continente cutâneo, que perde a capacidade retrátil e permite a ptose das dobras¹. Nas coxas, esse fato é mais pronunciado na face medial, onde a pele e a fáscia superficial são mais adelgaçadas². Na face lateral, o acúmulo adiposo remanescente, mesmo após emagrecimento, ainda é expressivo e a presença de dobras é menos frequente, em decorrência da potente musculatura subjacente e da fáscia superficial que é mais espessa, graças a um contingente conjuntivo mais denso².

Essas dismorfias mereceram uma classificação, segundo a escala de Pittsburgh, em três tipos; no tipo 3, os pacientes apresentam dobras cutâneas na face medial das coxas, podendo estender-se desde a prega inguinal até os joelhos³. A esse grupo de pacientes, o tratamento necessariamente requer a ressecção do excedente cutâneo, associado ou não a lipoaspiração.

Para os pacientes enquadrados no tipo 3, as dobras cutâneas podem estar localizadas apenas no terço superior da face medial das coxas (grupo 1), nos terços superior e médio (grupo 2) e, finalmente, dispostas ao longo de toda a face medial das coxas (grupo 3).

Diante da heterogeneidade de localização, forma e conteúdo das dismorfias coxofemorais, o presente trabalho oferece um roteiro de planejamento e sistematização para tratamento de cada uma das deformidades.

MÉTODO

Pacientes

Foram tratadas 28 pacientes do sexo feminino que haviam sido submetidas a gastroplastia para tratamento de obesidade e estavam com peso estável há mais de 18 meses (Tabela 1).

Todas as pacientes estavam em boas condições clínicas, não eram tabagistas nem usavam drogas que acarretassem modificações comportamentais. Nenhuma paciente estava sob tratamento hormonal contraceptivo ou de reposição.

As pacientes tiveram acompanhamento psicológico, tanto no pré como no pós-operatório, com a finalidade de assegurar entendimento da proposta cirúrgica e superação de eventuais frustrações decorrentes dos resultados. Todas as pacientes assinaram o consentimento informado após adequado esclarecimento.

As pacientes foram agrupadas conforme o tipo de dismorfia. Assim, o grupo 1 arrolou 3 pacientes, cujas dobras

cutâneas acumulavam-se no terço superior, subjacente à prega inguinal. No grupo 2, foram incluídas 9 pacientes, portadoras de dobras dermogordurosas desde a prega inguinal até o terço médio da face medial da coxa. No grupo 3, 16 pacientes apresentavam dobras cutâneas flácidas e ptóticas ao longo de toda a coxa.

Técnicas Cirúrgicas

As pacientes do grupo 1 foram submetidas a coxoplastia idêntica à propositura de Lockwood⁴. Assim, com a paciente em posição ortostática e as coxas moderadamente afastadas, foi demarcado um ponto posterior que correspondia à projeção da espinha isquiática e, a partir desse ponto, traçada uma linha que continuava pela prega inguinal anteriormente. Foi desenhada outra linha paralela à primeira, 2 cm acima, e demarcando-se, à custa de pinçamento bidigital, um fuso contendo o excesso dermocutâneo a ser ressecado (Figura 1). É importante enfatizar que se deve evitar retirada excessiva de tecido, para não haver sutura sob tensão. Foi realizada a ressecção acima da fáscia superficial, com o objetivo de preservação da vasculatura local, sobretudo linfática. Em seguida, sob a gordura da vulva, desde a inserção isquiopúbica dos músculos adutores da coxa, foi identificada a fáscia de Colles, que foi suturada com 3 pontos de poliamida 2-0 à fáscia superficial da margem

Tabela 1 – Caracterização das pacientes (n = 28).

| | Variação |
|--|-------------------------------|
| Média de idade = 43,67 anos | 19-64 anos |
| IMC médio (antes da gastroplastia) = 51,19 kg/m ² | 35,34-68,99 kg/m ² |
| IMC médio (antes da coxoplastia) = 28,33 kg/m ² | 15,70-33,72 kg/m ² |

IMC = índice de massa corporal.

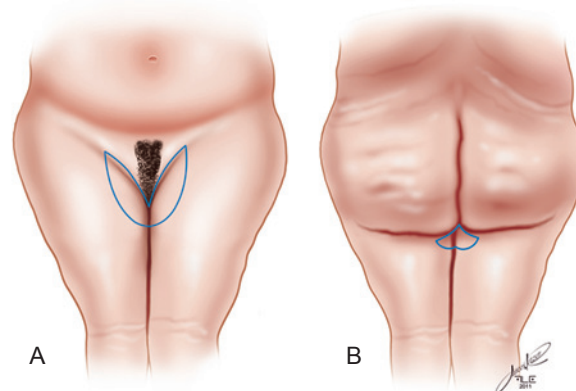


Figura 1 – Representação do traçado das incisões conforme a técnica de Lockwood. Em A, vista anterior e em B, vista posterior.

inferior da ferida operatória (Figura 2). A síntese da ferida foi realizada em 3 planos, um profundo, com pontos separados de fio de poliamida 3-0, um subdérmico, com pontos separados de fio de ácido poliglicaprone 4-0, e, por fim, uma sutura intradérmica contínua com fio absorvível de ácido poliglicaprone 4-0.

Nas pacientes do grupo 2, foi aplicada a técnica de Lewis⁵, que consiste na composição da ressecção transversal inguinal proposta por Lockwood⁴ com uma incisão falciforme longitudinal, que se inicia na extremidade posterior da incisão transversal e descreve uma elipse, contendo o excesso dermogorduroso, com concavidade anterior, e prolonga-se, longitudinalmente, no terço médio da coxa, semelhante ao desenho de uma foice (Figura 3). O excesso

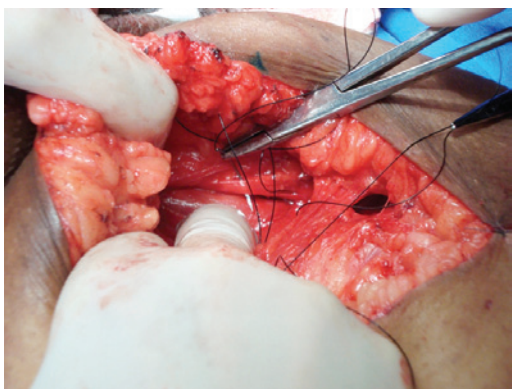


Figura 2 – Agulha transfixando o ligamento de Colles, para sutura com a fáscia superficial da margem inferior da ferida operatória.

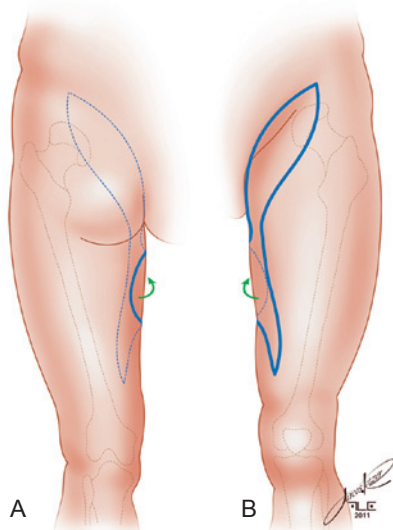


Figura 3 – Demarcação das incisões que compõem a área falciforme, segundo a proposta de Lewis. Em A, vista posterior e em B, vista anterior.

de tecido a ser ressecado foi identificado por meio de pinçamento bidigital, evitando-se ressecções exageradas, que poderiam determinar sutura sob tensão. Foram realizadas incisão e dissecação acima da fáscia superficial, que, em sua porção inguino-crural, foi suturada ao ligamento de Colles, com 3 pontos de fio de poliamida 2-0. Essa sutura, além de fixar superiormente o retalho, evita deformidades da vulva provocadas pela tração. A síntese da ferida foi realizada em 3 planos: um profundo, com pontos separados de fio de poliamida 3-0; um subdérmico, com pontos separados de fio de ácido poliglicaprone 4-0; e um intradérmico, contínuo, com fios de ácido poliglicaprone 4-0.

A técnica proposta por Cram & Aly⁶ foi aplicada às pacientes do grupo 3. Assim, a ressecção obedeceu ao traçado de um fusão longitudinal, que se estendeu, superiormente, desde 2 cm abaixo do ponto intermediário entre os tendões de inserção dos músculos adutor da coxa e grácil até 2 cm a 3 cm posteriores ao côndilo medial do fêmur (Figura 4). Como nos outros grupos, o fusão foi delimitado por meio de pinçamento bidigital, com a paciente em posição ortostática, evitando-se ressecções exageradas.

Em algumas pacientes, independentemente do tipo ao qual pertencia, quando havia um remanescente gorduroso nas coxas, que acompanhava as dobras, procedeu-se a lipoaspiração, para diminuir o conteúdo e permitir uma ressecção mais adequada, sem exageros, com subsequente sutura sem tensão.

Qualquer paciente que apresentasse acúmulos gordurosos gluteotrocantérianos teve a cirurgia complementada com lipoaspiração tumescente, e, de acordo com a dobra remanescente, procedeu-se a ressecção, conforme a propositura de Baroudi⁷, isto é, demarcando-se um fusão nas regiões lateral e superior da coxa, delimitado superiormente por uma linha determinada pelo prolongamento do sulco

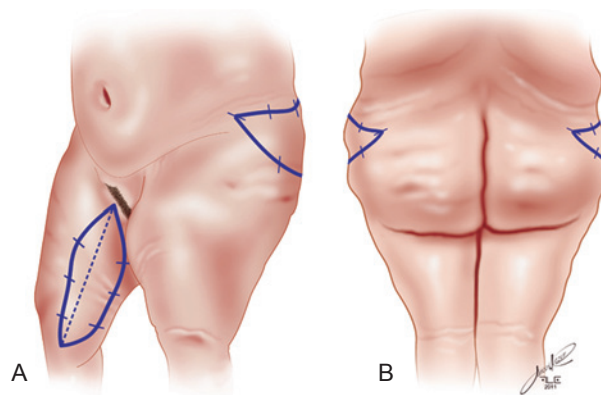


Figura 4 – Esquema demonstrando o traçado fusiforme na face medial da coxa, conforme técnica de Cram & Aly, e o traçado de ressecção na porção súpero-lateral da coxa, segundo Baroudi. Em A, vista oblíqua e em B, vista posterior.

abdominal inferior e inferiormente pelo pinçamento bidigital da pele, com a paciente em pé. A ressecção foi realizada acima da fáscia superficial e a síntese foi também feita em 3 planos, de maneira semelhante à descrita anteriormente (Figura 4).

Não foram empregados drenos em nenhum dos procedimentos. Os curativos foram feitos com gaze untada em creme antibiótico, sobre os quais se aplicou fita cirúrgica microporosa em forma de treliça. Instituída antibioticoterapia perioperatória com cefalosporina, que foi mantida por 5 dias a 7 dias. Terapia anticoagulante com derivados heparínicos de baixo peso molecular foi prescrita às pacientes com risco de trombofilia. Nas pacientes submetidas a lipoaspiração concomitante, foram empregadas cintas compressivas, do tipo bermuda, com moderada compressão.

No período pós-operatório, deambulação precoce foi estimulada, intercalada com períodos de repouso dos membros inferiores sob compressão intermitente e alternada.

Foi recomendada a realização de massagens nas coxas e pernas, 10 dias a 15 dias após a cirurgia, para favorecer a drenagem tanto venosa como linfática, minimizando o edema dos membros inferiores. Foi recomendado, mesmo após a alta, o uso de meias elásticas de moderada compressão. Àquelas pacientes que se submeteram a lipoaspiração concomitante à coxoplastia, foi aconselhado manter a bermuda como cinta de suave compressão. Os curativos foram trocados a cada 3 dias ou menos, na dependência de eventual sujidade.

RESULTADOS

A avaliação dos graus de satisfação obedeceu a um critério de pontuação semelhante ao adotado por Bruschi et al.⁸. Assim, os resultados foram avaliados por meio de questionário, considerando aspectos estéticos e funcionais. As pacientes atribuíram notas variando entre 1 (um) e 3 (três), conforme seu grau de satisfação, sendo 1 para regular, 2 para bom e 3 para ótimo. As avaliações dos resultados estão sintetizadas na Tabela 2. Deve-se levar em consideração que 2 pacientes não se manifestaram quanto ao desempenho sexual, por não terem qualquer atividade nesse sentido. Com isso, foram atribuídas 138 notas de avaliação pelas 28 pacientes.

Complicações e Intercorrências

As complicações e intercorrências apresentadas por esse grupo de pacientes foram consideradas de pequeno porte (Tabela 3). O hematoma referido foi de pequeno volume, drenando espontaneamente através da incisão, sem recorrência. Os seromas observados em 6 pacientes foram resolvidos com sessões de punção e não apresentaram recidiva. Os casos de deiscência foram de pequena extensão ao longo das linhas de sutura e cicatrizaram por segunda intenção. As 7 pacientes que apresentaram edema localizado nas pernas tinham componente varicoso e foram tratadas com exercícios apropriados e meias elásticas. As cicatrizes hipertróficas e alargadas podem ocorrer por três mecanismos: o primeiro, pela deambulação precoce e conseqüente tensão sobre a linha de sutura; o segundo, pela posição longitudinal da ferida operatória, que contraria as linhas de força da coxa; e o terceiro, por tração gravitacional sobre a cicatriz na prega inguinal. Conforme demanda e evolução, essas cicatrizes serão revisadas ulteriormente. Em 3 pacientes, a assimetria foi observada pelos cirurgiões, mas não constituiu queixa das pacientes, sendo, portanto, de menor relevância.

As linfocèles diagnosticadas em 6 pacientes, confirmadas por meio de ultrassonografia, foram tratadas com remoção dos cistos, “talcagem” e sutura, cedendo o espaço remanescente à cistectomia.

DISCUSSÃO

Pacientes que experimentam grande perda de peso apresentam, via de regra, diferentes e heterogêneas deformidades em todo o corpo. A escala de Pittsburgh classifica essas deformidades em diversos tipos, conforme a área corporal estudada, e permite uma rotina de tratamento³.

Em consonância com essa classificação, a padronização proposta neste artigo permite escolha e definição da técnica mais apropriada para coxoplastia. As técnicas cirúrgicas são consagradas e amplamente utilizadas, e neste trabalho são indicadas conforme o tipo de deformidade, para obtenção do resultado mais adequado para cada caso⁴⁻⁷. Assim, nas pacientes enquadradas no grupo 1, a ressecção horizontal na prega inguinal das dobras acumuladas no terço superior determinou suspensão vertical, com melhora significativa

Tabela 2 – Avaliação das pacientes (n = 28).

| Avaliação | Mobilidade | Higiene | Desempenho sexual* | Vestimentas | Cicatrizes | Total (%) |
|-----------|------------|---------|--------------------|-------------|------------|-----------|
| Regular | — | 1 | 1 | 4 | 1 | 5 |
| Bom | 3 | 3 | 3 | 9 | 2 | 14,5 |
| Ótimo | 25 | 24 | 22 | 15 | 25 | 80,5 |

* Duas pacientes não tinham atividade sexual.

do contorno superior, e também torna mais harmônica a transição dos limites entre as coxas e a região pubogenital (Figura 5).

Nas pacientes do grupo 2, que apresentavam acúmulo de dobras no terço superior e em parte do terço médio, a ressecção na prega inguinal, seguida pela secção falciforme, além da suspensão vertical, promoveu redução do sentido

Tabela 3 – Intercorrências e complicações.

| Evento | n |
|-----------------------|---|
| Hematoma | 1 |
| Seroma | 6 |
| Deiscência | 9 |
| Edema | 7 |
| Cistos (linfocele) | 6 |
| Cicatriz alargada | 6 |
| Cicatriz hipertrófica | 1 |
| Assimetria | 3 |

N = número de pacientes.

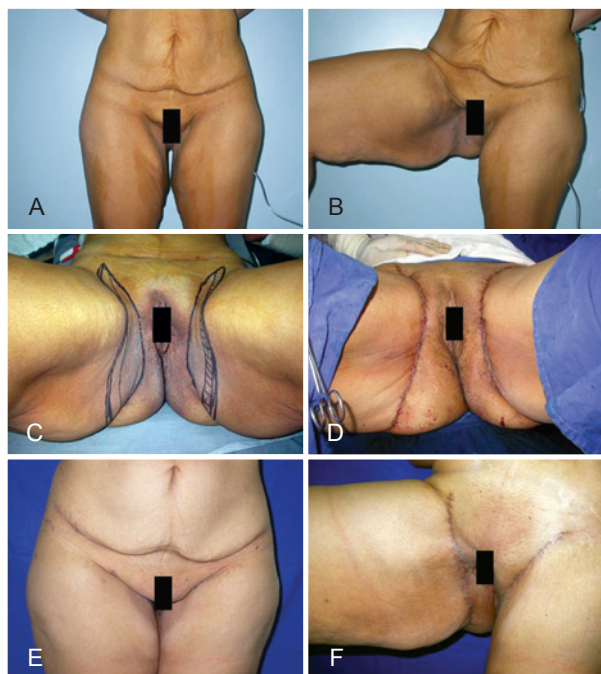

Figura 5 – Paciente do grupo 1. Em **A**, aspecto pré-operatório, vista anterior. Em **B**, detalhe do excesso dermogorduroso na porção superior da face medial da coxa. Em **C**, demarcação pré-operatória. Área hachurada corresponde à área que será desepidermizada e fixada com fio inabsorvível.

Em **D**, posicionamento da cicatriz na prega inguinal.

Em **E**, aspecto pós-operatório, vista anterior.

Em **F**, aspecto pós-operatório, detalhe da cicatriz.

transversal das coxas, com nítida diminuição do volume, e melhor definição da transição entre as coxas e a região pubogenital (Figura 6).

Finalmente, nas pacientes do grupo 3, a ressecção de um fuso longitudinal incluindo as dobras flácidas determinou redução do volume e notável melhora do contorno das coxas, que ficaram mais roliças (Figura 7).

Naquelas pacientes cujos procedimentos foram complementados com lipoaspiração gluteotrocantariana e ressecção, houve nítida redução do perímetro superior da coxa, corroborando estudo anterior⁹.

Todos os pacientes foram classificados como tipo 3 da escala de Pittsburgh, e o maior contingente da amostra enquadrou-se dentro dos grupos 2 e 3. É plausível relacionar tal fato à grande redução do índice de massa corporal médio desde a gastroplastia até a realização da coxoplastia e, como consequência, haver número expressivo de pacientes portando dobras cutâneas mais volumosas e em maior quantidade, que se distribuíam ao longo das coxas. Em contrapartida, menor contingente compôs o grupo 1, cujo acúmulo ocorre no terço superior. Não obstante a avaliação dos resultados não seja objetivo deste trabalho, a inserção deles referenda o uso da técnica adequada para cada tipo selecionado de dismorfia.

Isto posto, percebe-se que, entre as 28 pacientes, independentemente da técnica, apenas uma manifestou grau de satisfação regular a todos os itens inquiridos, enquanto as demais demonstraram elevado grau de satisfação com os resultados obtidos. Por outro lado, das 6 pacientes com

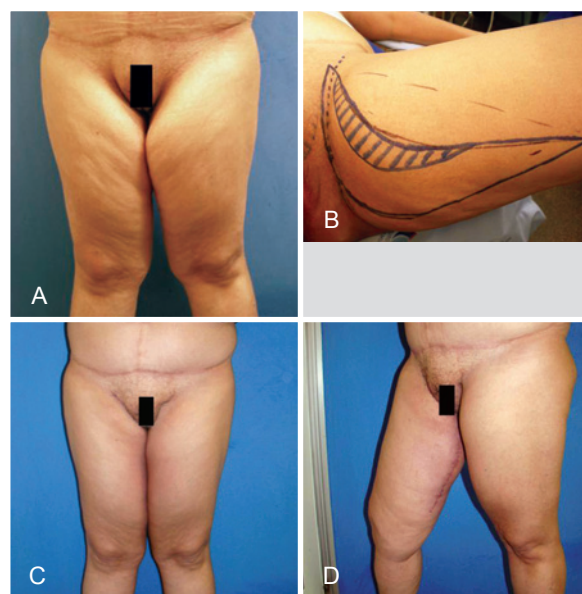

Figura 6 – Paciente do grupo 2. Em **A**, aspecto pré-operatório, vista anterior. Em **B**, detalhe da demarcação pré-operatória (técnica de Lewis). Em **C**, aspecto pós-operatório, vista anterior.

Em **D**, aspecto pós-operatório, detalhe da cicatriz na face medial da coxa.

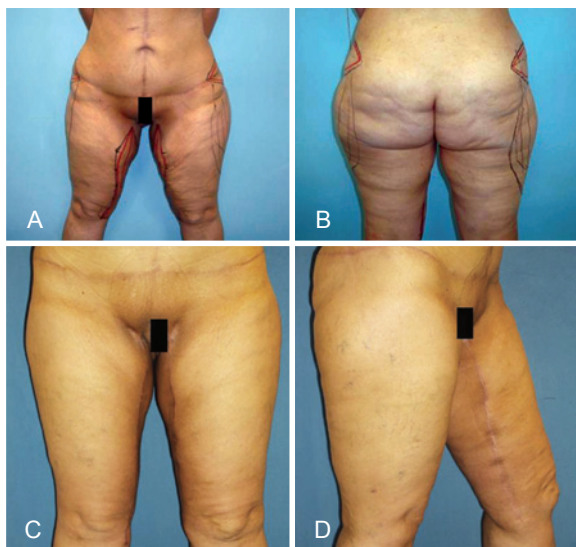

Figura 7 – Paciente do grupo 3. Em **A**, demarcação pré-operatória, vista anterior. Em **B**, demarcação pré-operatória, vista posterior. Em **C**, aspecto pós-operatório, vista anterior. Nota-se a melhora do contorno das coxas. Em **D**, aspecto pós-operatório, detalhe da cicatriz na face medial da coxa.

cicatriz alargada, apenas 4 consideraram o resultado regular; isto não pode ser comprometedor, visto que o alargamento ou a hipertrofia da cicatriz podem ser considerados intercorrência resultantes de fatores biológicos adversos. Uma vez que as suturas foram feitas sem tensão, essa complicação pode ser atribuída à deambulação precoce, conforme recomendado, exercendo certa tensão na linha de sutura, com consequente alargamento cicatricial. Essa adversidade, em 5 casos, também pode ser atrelada ao fato de as incisões e subsequentes suturas contrariarem as linhas de força das coxas. Na outra paciente, a cicatriz localizada na prega inguinal (conforme a técnica de Lockwood) sofreu tração gravitacional agravada pelo próprio peso da coxa. É importante enfatizar que todas as pacientes foram esclarecidas e orientadas sobre a permuta entre uma cicatriz desgraciosa e um contorno coxofemoral mais harmônico.

Quanto ao uso de calças compridas, no item vestimenta, a mesma paciente demonstrou grau regular de satisfação, repetindo essa pontuação quanto aos aspectos desempenho sexual, higiene e mobilidade. Cabe consideração sobre o desempenho sexual, que é um fator extremamente subjetivo e, apesar das avaliações psicológicas, não há como saber o que a paciente esperava da cirurgia, devendo-se levar em consideração que, desde a obesidade até a coxoplastia, houve ou não variações da sexualidade, com evolução mais ou menos prazerosa.

A higiene e a mobilidade dependem exclusivamente dos pacientes que se aplicam mais cuidadosamente e se dedicam aos exercícios físicos que favorecem a dinâmica corporal.

A incidência e o tipo de complicações e intercorrências estão de acordo com a literatura, sendo resultantes de fatores adversos imponderáveis; portanto, podem ser consideradas simplesmente como intercorrências⁴⁻⁷.

Desse modo, essas considerações justificam o roteiro que permite a sistematização e o planejamento das cirurgias conforme as demandas de cada paciente, isto é, localização, forma e conteúdo da distorção.

Além disso, esse planejamento e sistematização convergem para resultados que referendam os critérios postulados por Ching et al.¹⁰, visto que os itens avaliados no pós-operatório são de simples e fácil avaliação, eficazes e confiáveis, facilitando a identificação das modificações decorrentes da cirurgia e, portanto, possibilitando inferir se houve tanto melhora da qualidade de vida como equilíbrio da autoestima das pacientes.

CONCLUSÕES

Essa rotina é recomendável, considerando-se a heterogeneidade da distribuição topográfica das distorções coxofemorais, sendo aceitável sua inclusão no arsenal do cirurgião plástico que trata de pacientes ex-obesos e visa à harmonização do contorno corporal e à melhora da qualidade de vida.

REFERÊNCIAS

- Orpheu SC, Coltro PS, Scopel GP, Gomez DS, Rodrigues CJ, Modolin ML, et al. Collagen and elastic content of abdominal skin after surgical weight loss. *Obes Surg.* 2010;20(4):480-6.
- Lockwood TE. Superficial fascial system (SFS) of the trunk and extremities: a new concept. *Plast Reconstr Surg.* 1991;87(6):1009-18.
- Song AY, Jean RD, Hurwitz DJ, Fernstrom MH, Scott JS, Rubin JP. A classification of contour deformities after bariatric weight loss: the Pittsburgh Rating Scale. *Plast Reconstr Surg.* 2005;116(5):1535-44.
- Lockwood TE. Fascial anchoring technique in medial thigh lifts. *Plast Reconstr Surg.* 1998;82(2):299-304.
- Lewis JR Jr. Correction of ptosis of the thighs: the thigh lift. *Plast Reconstr Surg.* 1966;37(6):494-8.
- Cram AE, Aly AS. Lower extremity body contouring after massive weight loss. In: Aly A, ed. *Body contouring after massive weight loss.* St. Louis: Quality Medical Publishing; 2006. p. 213-36.
- Baroudi R. Flankplasty: a specific treatment to improve body contouring. *Ann Plast Surg.* 1991;27(5):404-20.
- Bruschi S, Datta G, Bocchiotti MA, Boriani F, Obbialero FD, Fraccalvieri M. Limb contouring after massive weight loss: functional rather than aesthetic improvement. *Obes Surg.* 2009;19(4):407-11.
- Modolin MLA, Cintra Junior W, Gemperli R, Rocha RI, Lima e Silva E, Pares DFS, et al. Coxoplastias pós-cirurgia bariátrica: avaliação dos resultados. *Rev Bras Cir Plást.* 2011;26(3):512-7.
- Ching S, Thoma A, McCabe RE, Antony MM. Measuring outcomes in aesthetic surgery: a comprehensive review of the literature. *Plast Reconstr Surg.* 2003;111(1):469-80.

Correspondência para:

Wilson Cintra Junior
Av. São Gabriel, 201 – conj. 704/5 – Itaim Bibi – São Paulo, SP, Brasil – CEP 01435-001
E-mail: wcintra@terra.com.br