



Universidade de São Paulo

Biblioteca Digital da Produção Intelectual - BDPI

Sem comunidade

Scielo

2012

Tratamento alternativo para neuralgia pós-herpética após transplante pulmonar. Relato de caso

Rev. dor, v.13, n.1, p.85-88, 2012

<http://www.producao.usp.br/handle/BDPI/40257>

Downloaded from: Biblioteca Digital da Produção Intelectual - BDPI, Universidade de São Paulo

Tratamento alternativo para neuralgia pós-herpética após transplante pulmonar. Relato de caso*

Alternative treatment for post-herpetic neuralgia after lung transplantation. Case report

Paulo de Oliveira Vasconcelos Filho, TSA¹, Fernando Henrique Machado de Carvalho Zylbersztejn¹, Magda Aparecida Santos da Silva², Mara Helena Corso Pereira³

* Recebido do Instituto do Coração (InCor) do Hospital de Clínicas da Faculdade de Medicina da Universidade de São Paulo (HCFMUSP). São Paulo, SP.

RESUMO

JUSTIFICATIVA E OBJETIVOS: A neuralgia pós-herpética (NPH) é a dor que permanece após o desaparecimento do episódio agudo de herpes zoster. O objetivo deste estudo foi relatar o tratamento da dor da NPH em paciente transplantado pulmonar.

RELATO DO CASO: Paciente do sexo masculino, 73 anos, transplantado pulmonar há três anos, em uso de imunossuppressores. Desenvolveu quadro de herpes zoster há um ano, com vesículas no oitavo espaço intercostal do hemitórax direito (HTD). O tratamento foi efetivo com ganciclovir; entretanto, o paciente evoluiu com dor em queimação, intensa, constante, com piora no último mês, com intensidade pela escala visual numérica (EVN) de 9, mesmo com uso de 600 mg/dia de gabapentina. Ao exame físico apresentava uma lesão avermelhada no HTD, hiperestésica. Foi instituído tratamento com gabapentina (900 mg), amitriptilina (25 mg), dipirona (8 g) e oxicodona (20 mg) ao dia. Feita a aplicação de laser de baixa intensidade (LBI) diariamente por uma semana, seguido de tratamento com amitriptilina tópica a 4%. A intensidade da dor diminuiu para 5. A frequência de aplicação do LBI diminuiu

para uma vez a cada dois dias com melhora significativa com EVN entre 1 e 2. Teve alta hospitalar, com 25 mg/dia de amitriptilina oral e amitriptilina tópica a 4%.

CONCLUSÃO: O uso do LBI e da amitriptilina tópica foi eficaz para remissão do quadro doloroso.

Descritores: Amitriptilina, Herpes zoster, Raios laser, Transplante de pulmão.

SUMMARY

BACKGROUND AND OBJECTIVES: Post-herpetic neuralgia (PHN) is the pain remaining after the resolution of acute herpes zoster episode. This study aimed at reporting a case of PHN pain treatment in lung transplanted patient.

CASE REPORT: Male patient, 73 years old, submitted to lung transplantation three years ago and under immunosuppressants. He developed herpes zoster one year ago with vesicles in the eighth intercostal space of the right hemithorax (RHT). Treatment was effective with ganciclovir, however the patient evolved with severe, constant burning pain worsened one month ago with intensity 9 according to the numeric visual scale (NVS), even with 600 mg/day gabapentin. At physical evaluation he presented a hyperesthetic reddish lesion in the RHT. Patient was treated with gabapentin (900 mg), amitriptyline (25 mg), dipirone (8 g) and oxycodone (20 mg) per day. Low intensity laser (LIL) was applied daily for one week, followed by treatment with 4% topic amitriptyline. Pain intensity decreased to 5. LIL frequency was decreased to once every two days with significant NVS improvement to 1 and 2. He was discharged with 25 mg/day oral amitriptyline and 4% topic amitriptyline.

CONCLUSION: LIL and topic amitriptyline were effective for pain remission.

1. Anestesiologista do Grupo de Dor do Instituto do Coração (InCor) do Hospital de Clínicas da Faculdade de Medicina da Universidade de São Paulo (HCFMUSP). São Paulo, SP, Brasil.
2. Enfermeira do Grupo de Dor do Instituto do Coração (InCor) do Hospital de Clínicas da Faculdade de Medicina da Universidade de São Paulo (HCFMUSP). São Paulo, SP, Brasil
3. Supervisora do Grupo de Dor do Instituto do Coração (InCor), do Hospital de Clínicas da Faculdade de Medicina da Universidade de São Paulo (HCFMUSP). São Paulo, SP, Brasil.

Endereço para correspondência:
Dr. Paulo de O. Vasconcelos Filho
Rua Estado de Israel, 435/21 Bloco B – Vila Clementino
04022-001 São Paulo, SP.
E-mail: paulo.filho@incor.usp.br

Keywords: Amitriptyline, Herpes zoster, Laser beams, Lung transplantation.

INTRODUÇÃO

A Associação Internacional para o Estudo da Dor (IASP) define a neuralgia pós-herpética (NPH) como a dor que permanece após o desaparecimento das vesículas do episódio agudo de herpes zoster (HZ), passado um período mínimo de 8 a 12 semanas. Há relatos de NPH há mais de 150 anos. Durante este período, e especialmente nos últimos 60 anos, surgiu uma extraordinária variedade de tratamentos para diminuir a dor durante a fase aguda do HZ, impedir a progressão para NPH e reduzir a dor uma vez o quadro estabelecido^{1,2}.

O HZ é causado pelo mesmo vírus responsável pela varicela, o vírus varicela zoster (VVZ) ou herpes vírus humano tipo 3 (HHV3). A reativação do vírus latente causa a doença. A causa da reativação é desconhecida, pode estar relacionada à faixa etária, estresse ou imunodeficiências, tais como: tumores, síndrome da imunodeficiência adquirida (SIDA), doenças autoimunes e uso de fármacos imunossupressores^{3,4}.

Após o advento da ciclosporina, o transplante de pulmão começou a se consolidar como uma terapia real para pacientes com falência respiratória incapacitante⁵. A ciclosporina leva à imunodepressão e o paciente fica mais sujeito a infecções⁶.

O objetivo deste estudo foi relatar o caso de paciente que evoluiu com NPH no pós-operatório tardio de transplante pulmonar e teve melhora substancial da dor com o uso de amitriptilina tópica e laser de baixa intensidade.

RELATO DO CASO

Paciente do sexo masculino, 73 anos, diabético, com diagnóstico clínico, funcional, tomográfico e patológico de fibrose pulmonar idiopática (FPI) há seis anos, evoluiu progressivamente com dispneia aos mínimos esforços e tosse mucoide intensa de difícil controle. Há três anos, foi realizado transplante pulmonar unilateral esquerdo. Recebeu alta com esquema imunossupressor, prednisolona e tacrolimus.

Há um ano, desenvolveu quadro de HZ, com aparecimento de vesículas no oitavo espaço intercostal do hemitórax direito (HTD). O tratamento antiviral com ganciclovir foi efetivo, entretanto o paciente evoluiu com NPH.

Na primeira avaliação da equipe de terapia dor, o paciente estava clinicamente bem, mas com dor em queimação,

constante, com piora no último mês, com intensidade 9 pela escala visual numérica (EVN), em uso de 600 mg/dia de gabapentina. Relatava alteração de sono e grande ansiedade em relação à doença. Ao exame físico, apresentava cicatriz do transplante em hemitórax esquerdo e lesão no HTD direito devida ao HZ (Figura 1). No exame da lesão, o paciente queixava-se de hiperestesia, mas não de alodínia.

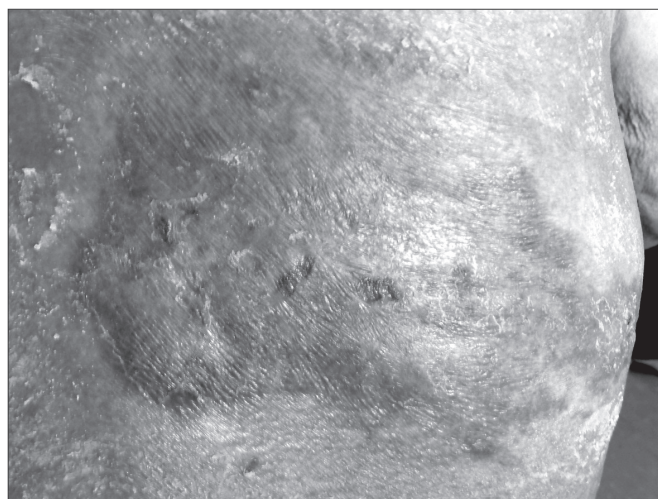


Figura 1 – Lesão crônica do herpes zoster

O tratamento da dor foi iniciado com gabapentina (900 mg/dia), amitriptilina (25 mg/dia) e dipirona (8 g/dia), por via oral. Como não houve melhora importante, foi também associada oxicodona (20 mg/dia). Evoluiu com hipotensão postural, diarreia e vômito. Retirada a oxicodona, iniciou-se a aplicação de laser de baixa intensidade (LBI), com o aparelho Twin-Laser® (MM-Optics), 780 nm/ 40 mW/ 40 Jcm²/ 40s por ponto, com um total 72 J por 30 min, ocorrendo diminuição de 10% da intensidade de dor.

Foi avaliada a indicação de alcoolização de nervo acometido, descartada pela dificuldade técnica e pela possibilidade de evolução para deafferentação do nervo acometido⁷.

O LBI foi aplicado diariamente na primeira semana, na mesma intensidade. Seis dias após foi iniciada amitriptilina tópica a 4%, houve diminuição da intensidade da dor em 30%, com EVN = 5. A aplicação do LBI passou a ser feita em dias alternados, com potências menores, que variavam entre 9 e 36 J por 10 a 15 min. Foi mantida a dose de 600 mg de gabapentina, 25 mg de amitriptilina e 6 g de dipirona, ao dia, por via oral.

Permaneceu por mais 15 dias internado, tendo recebido mais 6 aplicações de LBI. Houve redução significativa da EVN para 1 a 2 em repouso, e 3 a 4 aos movimentos, e progressiva diminuição das doses de gabapentina, ami-

triptilina e dipirona. Na alta hospitalar, o paciente estava com EVN = 1, com uso de 25 mg/dia de amitriptilina oral e amitriptilina tópica a 4%.

DISCUSSÃO

A NPH, principal complicação do HZ, tem incidência entre 10% e 20% e é definida como quadro algico que permanece após o desaparecimento das vesículas do episódio agudo, depois de um período mínimo de até seis semanas⁸. Neste caso, o HZ foi decorrente da imunossupressão devida ao transplante pulmonar por FPI.

A FPI é uma doença crônica com evolução progressiva para a falência respiratória incapacitante, apesar do tratamento farmacológico. Nesse estágio, o transplante de pulmão qualifica-se como uma das opções de tratamento. Nos últimos 15 anos, a diferença entre o número de beneficiários potenciais e o número de doadores aumentou consideravelmente⁸.

Após o advento da ciclosporina na década de 1980, o transplante de pulmão começou a se consolidar como terapêutica⁹. A ciclosporina A (CsA) foi um imunossupressor que revolucionou o transplante de órgãos, no entanto, problemas associados à dosagem vieram à tona. A medicação apresentava pouca e imprecisa absorção, estreita janela terapêutica e efeitos adversos. Com a disponibilização de outros fármacos, como o tacrolimus (FK506) e o sirolimus, houve um aprimoramento no controle terapêutico com a dosagem sérica de imunossupressores. A CsA e o FK506, inibidores da calcineurina, são a base da imunossupressão clínica. Apresentam efeitos tóxicos, como a nefrotoxicidade relacionada à dose¹⁰.

Estudos que demonstraram a eficácia dos tratamentos existentes para NPH classificaram os analgésicos em primeira linha, na qual foram incluídos os fármacos antidepressivos tricíclicos, anticonvulsivantes e *patch* de lidocaína com comprovada eficácia; e em segunda linha, na qual foram incluídos os opioides. Os bloqueios neurais também podem ser considerados um tratamento potencial^{11,12}.

No caso descrito, a administração de analgésicos e adjuvantes por via sistêmica, tanto oral, quanto venosa, não mudava o perfil doloroso da NPH, e era fator complicador, uma vez que o paciente utilizava grande quantidade de fármacos. A utilização do LBI e da amitriptilina tópica foi decisiva para remissão do quadro doloroso.

A terapia com LBI vem sendo utilizada por décadas na Europa para tratamento de dores crônicas, principalmente em regiões corpóreas com tecidos moles. O me-

canismo de ação não é completamente elucidado, mas parece estar relacionado à melhora da microcirculação, da resposta inflamatória e da produção de adenosina trifosfato (ATP). Além disso, acredita-se que a laserterapia aumenta a produção de serotonina. Ensaios laboratoriais demonstram maior excreção urinária de subprodutos de serotonina após o tratamento. Estudo mostrou que após 4 semanas de LBI, em comparação com placebo, houve melhora significativa da dor em repouso e em atividade, bem como aumento no limiar de dor. O LBI tem a vantagem de não ser invasivo e ser bem tolerado em pacientes idosos e de alto risco¹³.

A amitriptilina, um antidepressivo tricíclico (ADT), é utilizada como adjuvante analgésico no tratamento da dor crônica e neuropática em seres humanos. É administrada por via oral e produz analgesia por ação na medula espinhal e estruturas supraespinhais. Recentes, estudos pré-clínicos demonstraram que os ATD produzem analgesia quando utilizados por via tópica. Nos modelos de formalina em ratos, de dor neuropática e de reflexo cutâneo, a administração local de amitriptilina produziu analgesia. Estudos mostraram a doxepina tópica, em comparação com placebo, produziu uma analgesia eficaz. Embora esses medicamentos possam ser promessas como analgésicos tópicos, a base do mecanismo de ação do ATD periférico ainda não é bem compreendida^{14,15}.

Este caso apresenta uma forma alternativa de tratamento para pacientes com dor crônica neuropática. Nos 10 dias que transcorreram desde o dia da internação até o controle da dor, o paciente estava em grande sofrimento, que foi controlado com relativa facilidade pela LBI e amitriptilina tópica.

CONCLUSÃO

O uso do laser de baixa intensidade e da amitriptilina tópica foi eficaz para remissão do quadro doloroso.

REFERÊNCIAS

1. Gnann JW Jr, Whitley RJ. Clinical practice. Herpes zoster. *N Engl J Med* 2002;347(5):340-6.
2. Gilden DH, Kleinschmidt-DeMasters BK, LaGuardia JJ, et al. Neurologic complications of the reactivation of varicella-zoster virus. *N Engl J Med* 2000;342(9):635-45.
3. Dworkin RH, Portenoy RK. Pain and its persistence in herpes zoster. *Pain* 1996;67(2-3):241-51.
4. Truini A, Galeotti F, Haanpaa M, et al. Pathophysiology of pain in postherpetic neuralgia: a clinical and neurophysiological study. *Pain* 2008;140(3):405-10.

5. Jatene FB, Pêgo-Fernandes PM. Challenges in lung transplantation. *J Bras Pneumol* 2008;34(5):249-50.
6. Espinosa M, Rodil R, Goikoetxea MJ, et al. Transplante pulmonar. *An Sist Sanit Navar* 2006;29(2):105-12.
7. Fardy MJ, Patton DW. Complications associated with peripheral alcohol injections in the management of trigeminal neuralgia. *Br J Oral Maxillofac Surg* 1994;32(6):387-91.
8. Schmader K. Herpes zoster and postherpetic neuralgia in older adults. *Clin Geriatr Med* 2007;23(3):615-32.
9. Rufino R, Madi K, Mourad O, et al. Accelerated form of interstitial pulmonary fibrosis in the native lung after single lung transplantation. *J Bras Pneumol* 2007;33(6):733-7.
10. Garcia SC, Lopes LS, Schott KL, et al. Ciclosporina A e tacrolimus: uma revisão. *J Bras Patol Med Lab* 2004;40(6):393-401.
11. Tyring SK. Management of herpes zoster and postherpetic neuralgia. *J Am Acad Dermatol* 2007;57(6):S136-42.
12. Dworkin RH, Backonja M, Rowbotham MC, et al. Advances in neuropathic pain. diagnosis, mechanisms, and treatment recommendations. *Arch Neurol* 2003;60(11):1524-34.
13. Bjordal JM, Johnson MI, Iversen V, et al. Photoradiation in acute pain: a systematic review of possible mechanisms of action and clinical effects in randomized placebo-controlled trials. *Photomed Laser Surg* 2006;24(2):158-68.
14. Lynch ME, Clark AJ, Sawynok J, et al. Topical 2% amitriptyline and 1% ketamine in neuropathic pain syndromes: a randomized, double-blind, placebo-controlled trial. *Anesthesiology* 2005;103(1):140-6.
15. Oatway M, Reid A, Sawynok J. Peripheral antihyperalgesic and analgesic actions of ketamine and amitriptyline in a model of mild thermal injury in the rat. *Anesth Analg* 2003;97(1):168-73.

Apresentado em 24 de dezembro de 2010.

Aceito para publicação em 16 de fevereiro de 2012.