



Universidade de São Paulo

Biblioteca Digital da Produção Intelectual - BDPI

Sem comunidade

Scielo

2012

Sutura simples e âncora em quadris de coelhos

Acta ortop. bras.,v.20,n.5,p.280-284,2012

<http://www.producao.usp.br/handle/BDPI/39671>

Downloaded from: Biblioteca Digital da Produção Intelectual - BDPI, Universidade de São Paulo

SUTURA SIMPLES E ÂNCORA EM QUADRIS DE COELHOS

SIMPLE SUTURE AND ANCHOR IN RABBIT HIPS

FERNANDO CAL GARCIA FILHO¹, ROBERTO GUARNIERO¹, RUI MACIEL DE GODOY JÚNIOR¹, CÉSAR AUGUSTO MARTINS PEREIRA¹,
MARCOS ALMEIDA MATOS², LUCAS CORTIZO GARCIA^{2,3}

RESUMO

Objetivo: Por meio de ensaios biomecânicos, comparar as capsulorrafias com sutura simples e com âncoras, em quadris de coelhos. **Método:** Foram utilizados 13 coelhos, 26 quadris, todos machos da raça Nova Zelândia albinos (*Oryctolagus cuniculus*). Inicialmente, realizamos um projeto piloto em três coelhos (seis quadris). Este experimento constou de 10 coelhos, divididos em 2 grupos: o Grupo 1 submetido à capsulorrafia (quadris direito e esquerdo) com sutura simples utilizando fio absorvível de ácido poliglicólico e o Grupo 2 submetido a capsulorrafia (quadris direito e esquerdo) com âncora de titânio. Após o período de quatro semanas de operados, todos animais foram submetidos à eutanásia e seus quadris congelados. Após um descongelamento prévio das peças, no mesmo dia das análises biomecânicas, foram avaliados os parâmetros de rigidez, força máxima, deformidade máxima e energia. **Resultados:** Não houve diferença estatisticamente significativa em relação à força no limite de proporcionalidade, rigidez e força máxima entre os grupos com sutura simples e com âncora. **Conclusão:** Por meio dos ensaios biomecânicos, tendo como parâmetro a rigidez, a força máxima, a deformidade máxima e a energia, ficou demonstrado que as capsulorrafias em quadris de coelhos com sutura simples e com âncora são semelhantes entre si. **Nível de Evidência II, Estudo Prospectivo Comparativo.**

Descritores: Modelo de animal experimental. Quadril/cirurgia. Âncoras de sutura. Biomecânica. Coelho Nova Zelândia.

ABSTRACT

Objective: Using biomechanical studies, this research aims to compare hip capsulorrhaphy in rabbits, carried out with two different techniques: capsulorrhaphy with simple sutures and with anchors. **Method:** Thirteen New Zealand Albino (*Oryctolagus cuniculus*) male rabbits, twenty-six hip joints, were used. First, a pilot project was performed with three rabbits (six hip joints). This experiment consisted of ten rabbits divided into two groups: group 1 underwent capsulorrhaphy on both right and left hips with simple suture using polyglycolic acid absorbable thread, and group 2 underwent capsulorrhaphy with titanium anchors. After a four-week postoperative period, the animals were euthanized and the hip joints were frozen. On the same day of the biomechanical studies, after the hip joints were previously unfrozen, the following parameters were evaluated: rigidity, maximum force, maximum deformity and energy. **Results:** There was no relevant statistical difference in rigidity, maximum force, maximum deformity and energy between the simple suture and anchor groups. **Conclusion:** Through biomechanical analyses, using parameters of rigidity, maximum force, maximum deformity and energy, it has been shown that capsulorrhaphy with simple suture and with anchors has similar results in rabbit hip joints. **Level of Evidence II, Prospective Comparative Study.**

Keywords: Experimental animal models. Hip/surgery. Suture Anchor. Biomechanics. New Zealand rabbits.

Citação: Garcia Filho FC, Guarniero R, Godoy Júnior RM, Pereira CAM, Matos MA, Garcia LC. Sutura simples e âncora em quadris de coelhos. Acta Ortop Bras. [online]. 2012;20(5): 280-4. Disponível em URL: <http://www.scielo.br/aob>.

Citation: Garcia Filho FC, Guarniero R, Godoy Júnior RM, Pereira CAM, Matos MA, Garcia LC. Simple suture and anchor in rabbit hips. Acta Ortop Bras. [online]. 2012;20(5): 280-4. Available from URL: <http://www.scielo.br/aob>.

INTRODUÇÃO

A displasia do desenvolvimento do quadril (DDQ) é uma doença complexa que acomete o quadril das crianças e pode levar a sequelas graves quando não for corretamente diagnosticada e tratada. A complexidade da anatomia tridimensional do quadril e as alterações presentes na DDQ tornam o tratamento difícil, especialmente quando é necessária a redução cruenta.¹ O tratamento operatório da DDQ na criança “após a idade da mar-

cha” é incomum nos centros mais desenvolvidos; entretanto, nos países em desenvolvimento esta situação continua ocorrendo.¹ Os objetivos com o tratamento operatório na criança “após a idade da marcha” são semelhantes aos dos tratamentos em recém-nascidos. Desta forma desejamos obter uma articulação coxo-femoral bem reduzida e estável, corrigir a displasia acetabular e evitar possíveis complicações, dentre elas, as re-luxações.²⁻⁵ A re-luxação do quadril após a redução cruenta tem várias etiologias. As possibilidades incluem falha na obtenção de redução

Todos os autores declaram não haver nenhum potencial conflito de interesses referente a este artigo.

1. Departamento de Ortopedia e Traumatologia da Faculdade de Medicina da Universidade de São Paulo – São Paulo, SP, Brasil.
2. Professor Adjunto, Doutor da Escola Bahiana de Medicina e Saúde Pública Salvador, BA, Brasil.
3. Interno do Serviço de Ortopedia e Traumatologia do Hospital Infantil Martagão Gesteira – Salvador. BA, Brasil.

Trabalho realizado no LIM – 41 – Laboratório de Investigação Médica do Sistema Músculo-Esquelético do Departamento de Ortopedia e Traumatologia da FMUSP. Correspondência: Av. Euclides da Cunha nº 610 - apto. 101 - Graça - CEP: 40150-122 - Salvador, BH, Brasil. Email: garciafilho59@gmail.com

concêntrica, falha técnica em corrigir os obstáculos que impedem a redução, cobertura acetabular insuficiente, mau posicionamento do fêmur proximal e afrouxamento capsular.⁶⁻⁸

Na pesquisa a respeito das diferentes formas de tratamento operatório da DDQ, encontramos vários trabalhos sobre intervenções ósseas. No que se refere à capsulorrafia, observamos que este tema ainda é muito pouco discutido entre os pesquisadores.

Na técnica da redução cruenta, a capsulorrafia do quadril é fator importante para a manutenção da estabilidade e da redução concêntrica. Na tentativa de aprimorar esta técnica e evitar o conseqüente afrouxamento da cápsula, pensamos em utilizar âncoras cirúrgicas posicionadas na borda acetabular. O uso das âncoras poderia facilitar a capsulorrafia e induzir melhor resultado no tratamento.⁹⁻¹¹

MATERIAL E MÉTODO

Este estudo foi realizado após a aprovação da Comissão de Ética da Instituição e obedeceu os critérios da Lei de Procedimentos para o Uso Científico de Animais, nº 11.794 de 08 de outubro de 2008. Foram utilizados treze coelhos albinos, todos machos, da raça *New Zeland (Oryctolagus cuniculus)*, com um peso de 1,8 a 2,8 quilogramas (Kg), aproximadamente dois meses de vida. Todos os animais mantidos e acomodados em gaiolas metálicas, próprias para coelhos. Foram operados no centro cirúrgico para cirurgia experimental, por um único cirurgião.

Os animais estudados foram dispostos em dois grupos: Grupo 1(G1) - Sutura e Grupo 2(G2)- Âncora.

Fizeram parte do grupo piloto seis quadris (três coelhos).

Do grupo sutura (G1) fizeram parte cinco coelhos (10 quadris), todos submetidos à capsulorrafia com sutura simples com fios absorvíveis de ácido poliglicólico (Vycril®)2-0.

Do grupo âncora (G2) fizeram parte cinco coelhos (10 quadris), todos submetidos à capsulorrafia com âncoras de titânio IKARIOS®-Ortocir, medindo 2,0mm de diâmetro.

Procedimento Operatório

Como cuidados pré-operatórios todos os animais foram operados por um único cirurgião, todos foram mantidos em jejum por seis horas e fizeram uso de profilaxia antimicrobiana com administração do enrofloxacin 15mg/kg, via intramuscular, 30min antes da incisão na pele e mantida por três dias após a cirurgia, realizada pela via intramuscular com enrofloxacin na dose diária de 5mg/kg.¹²

Todos os coelhos foram submetidos a anestesia conforme o protocolo pré-estabelecido.¹³ Cada animal recebeu por via intramuscular 0,2 mg/kg peso de sulfato de atropina, 0,2 mg/kg peso de benzodiazepínico e 3,0 mg/kg cetamina. O procedimento anestésico era complementado por injeção local de lidocaína a 2,0% sem vaso constritor, aplicada no local da incisão e, quando necessário, internamente na ferida operatória, nos planos musculares.

Técnica Operatória

Após tomados os cuidados pré-operatórios, os animais foram colocados na mesa operatória própria para animais de pequeno porte em posição de decúbito ventral, tricotomizado e submetido a anti-sepsia. Colocados os campos estéreis.

Os procedimentos operatórios foram realizados através de uma única via de acesso ântero-lateral na pele medindo 6-8cm. Feita abertura do retináculo e da aponeurose superficial da musculatura ântero-lateral dos quadris. Após a identificação da articulação do quadril, procedeu-se a abertura em conjunto da musculatura com a sua aponeurose e a cápsula articular de 2 a 4cm (variando pelo tamanho do quadril), expondo-se, assim, a cabeça femoral e acetábulo.

Nas cirurgias do grupo piloto, foram observados um grau de fragilidade capsular, o que impediria a sutura da mesma. Fato este resolvido modificando-se o reforço capsular com a utilização da aponeurose justaposta à esta cápsula. Isso favoreceu o reforço da mesma, bem como diminuiu a fragilidade da cápsula articular do quadril do coelho.

No grupo sutura a capsulorrafia foi realizada após a identificação da cabeça femoral e da região acetabular. Realizada a sutura com um ponto simples e em bloco (abrangendo a cápsula articular e a aponeurose), com fio absorvível de ácido poliglicólico (Vycril® 2-0). No grupo âncora a capsulorrafia foi realizada também com a identificação da cabeça femoral e da região acetabular. Realizada a colocação apenas de uma âncora de titânio (IKARIOS®-Ortocir) na cortical superior da borda acetabular. (Figura 1) A sutura capsular foi, então, realizada com um ponto simples, usando fio de sutura em silicone de poliéster entrelaçado com o diâmetro de 2-0 contido na âncora.

Ilustramos a abertura da cápsula articular na letra A. Na letra B, ilustramos a inserção da âncora na borda acetabular e, na letra C, a capsulorrafia articular do quadril com a utilização do fio contido na âncora. (Figura 2)

Nos dois grupos, as suturas foram realizadas em um só plano, utilizando a musculatura e a aponeurose justapostas à articulação do quadril em bloco, em conjunto com a cápsula articular.

O fechamento da pele foi realizado com fio de mononylon 3-0, cobrindo-se a ferida operatória com compressa de gaze estéril. Os membros pélvicos não foram imobilizados.

Todos os coelhos dos Grupos 1 e 2 foram mantidos em repouso,

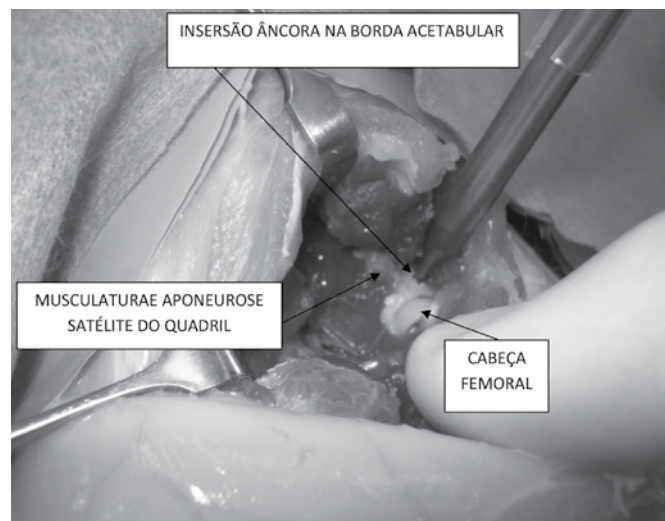


Figura 1. Capsulorrafia com âncora de titânio IKARIOS®-Ortocir de 2,0mm de diâmetro.

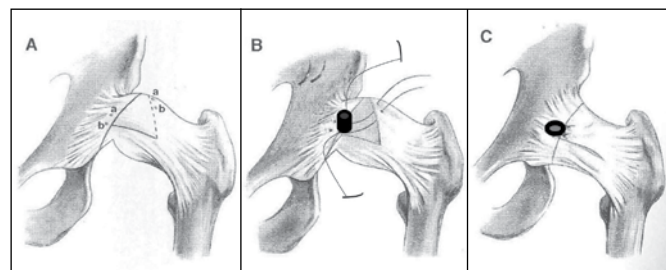


Figura 2. (A) abertura da cápsula articular na letra; (B) inserção da âncora na borda acetabular; (C) capsulorrafia articular do quadril com a utilização do fio contido na âncora.

nas condições previamente relatadas neste trabalho, por um período de trinta dias. Ficaram confinados, em acomodações próprias para a raça no biotério.

A eutanásia se deu após o período de cicatrização tecidual de aproximadamente 30 dias, todos os coelhos (G1 e G2). Este processo foi realizado com uma injeção de thionembatal (100mg/kg de massa corpórea), por via endovenosa associada à injeção intra-cardíaca de 5ml de cloreto de potássio a 10%.

Análise Biomecânica

Para a realização da análise biomecânica as hemi-pelve os fêmures operadas foram retiradas em um bloco único, identificadas e submetidas a congelamento até o dia da análise. O descarte do restante dos animais foi realizado no incinerador do laboratório central. As peças foram submetidas a tensões mecânicas ascendente na máquina universal de testes de ensaios marca KRATOS, modelo 5002, com célula de carga de 100Kgf, ajustada na escala de 20kgf e com velocidade de ensaio de 20mm/min. Para o ensaio biomecânico as peças foram dispostas da seguinte forma: a hemi-pelve foi colocada na parte superior e móvel da máquina de ensaios, inserida entre os dois furos largos de modo que a crista ilíaca, o ísquio e o púbis ficassem apoiados em cada furo da chapa. Esta parte móvel foi presa ao dinamômetro da máquina através de uma junta universal. Com a ascensão desta parte móvel, a hemi-pelve afastava-se da cabeça femoral e conseqüentemente, a cápsula e ligamento redondo eram tracionados. Para a fixação do fêmur à base da máquina, foi utilizada uma garra tubular que permitia a fixação da região diafisária por quatro parafusos radiais apertados com torquímetro digital, Metalac®, modelo MTE-100, até 3N/m. Para garantir que o fêmur não flexionasse e mantivesse o seu alinhamento durante o ensaio, era feito o ajuste visualmente utilizando como referência, um ponto na base da máquina que corresponde a trajetória vertical imposta pelo seu movimento de ascensão. Um segundo apoio, em forma de anel, foi utilizado para o posicionado do grande trocanter. (Figura 3)

RESULTADOS

As variáveis (escalares) foram descritas com média, desvio padrão, erro padrão da média, mediana, coeficiente de variação, valor mínimo e máximo. Para a comparação de grupos depen-




Figura 3. Peça para análise biomecânica foi composta da "hemi-pelve e todo o conjunto do quadril do coelho" (HP-hemi-pelve, C- osso da coxa).

dentos (quadril com sutura versus quadril com âncora) foi usado o teste de Mann-Whitney (nível de significância de 0,05), já que os dados amostrais não possuíam uma distribuição normal, condição que foi testada realizando o teste de Kolmogorov-Smirnov (nível de significância de 0,05).

Dois animais (pilotos) morreram no segundo dia pós-operatório. Não houve nenhuma alteração com os animais dos dois grupos do estudo. Os valores referentes à estatística descritiva da rigidez (Rig) e força máxima (F_{max}), nos grupos sutura e âncora, estão relacionados respectivamente nas Tabelas 1 e 2, e representados pelas Figuras 4 e 5. A análise estatística do pico de energia médio e da deformação máxima (D_{max}), no grupo âncora e sutura, está relacionada respectivamente nas Tabelas 3 e 4 e nas Figuras 6 e 7.

Tabela 1. Comparações das variáveis de rigidez (Rig) entre as sínteses realizadas nos grupos âncora e sutura.

	Sutura	Âncora	p
Média dp	61,62 21,44	49,79 32,83	0,355
Mediana	69,17	48,05	
Valor Mínimo	27,38	97,76	
Valor Máximo	84,27	13,26	

Rig = Rigidez medida em N/mm. Teste de Mann-Whitney

Tabela 2. Comparações das variáveis da força máxima (F_{max}) entre as sínteses realizadas nos grupos âncora e sutura.

	Sutura	Âncora	p
Média dp	167,56 52,14	160,55 76,49	0,643
Mediana	181,41	166,15	
Valor Mínimo	79,89	75,57	
Valor Máximo	225,73	285,32	

F_{max} é a força média no pico do gráfico. Seus valores são medidos em N. Teste de Mann-Whitney.

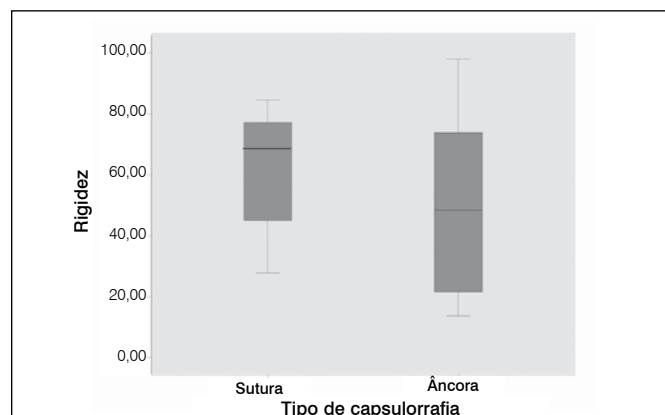


Figura 4. Descrição da média, mediana, valor mínimo, valor máximo para rigidez (Rig) da sutura e da âncora - N=Newtons.

DISCUSSÃO

Displasia do Desenvolvimento do Quadril (DDQ) é um termo que exprime o espectro patológico de alterações do quadril do recém-nascido, que vai de displasia acetabular até a luxação irreduzível da articulação coxo-femoral.¹⁴

Quando a afecção do quadril é diagnosticada nos primeiros seis meses de vida da criança, o tratamento com o suspensório de Pavlik frequentemente induz a um bom resultado.^{15,16}

Nas crianças com idades superiores aos seis meses, a obtenção de uma articulação concêntrica reduzida e estável é desafiadora para o ortopedista pediátrico. Na faixa etária dos seis meses aos quatro anos de idade, podem ser utilizadas órteses, tração,

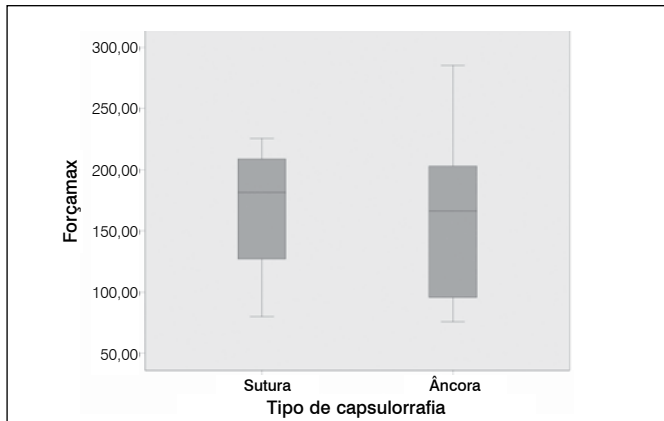


Figura 5. Descrição da média, mediana, valor mínimo, valor máximo para força máxima da sutura e da âncora – N=Newtons.

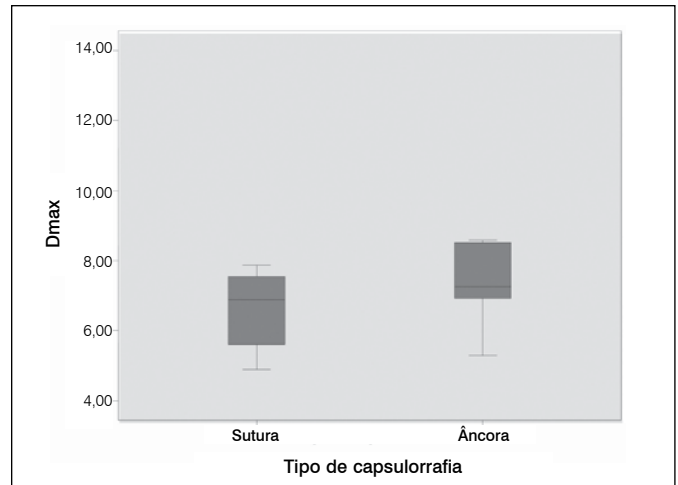


Figura 7. Descrição da média, mediana, valor mínimo, valor máximo para deformação máxima sofrida até pico do gráfico (D_{max}) da sutura e da âncora.

Tabela 3. Comparações das variáveis de energia (E) entre as sínteses realizadas nos grupos âncora e sutura.

	Sutura	Âncora	p
Média dp	383,07 185,84	437,21 179,33	0,298
Mediana	389,64	477,60	
Valor Mínimo	153,24	165,43	
Valor Máximo	761,73	645,32	

A energia, ou trabalho, é medida até o pico do gráfico. É medida em mJ. Teste de Mann-Whitney.

Tabela 4. Comparações das variáveis de deformação máxima (D_{max}) entre as sínteses realizadas nos grupos âncora e sutura.

	Sutura	Âncora	p
Média dp	7,10 2,16	8,01 2,33	0,298
Mediana	6,89	7,26	
Valor Mínimo	4,89	5,29	
Valor Máximo	11,86	12,66	

D_{max} = Deformação sofrida até pico do gráfico, medida em mm. Teste de Mann-Whitney.

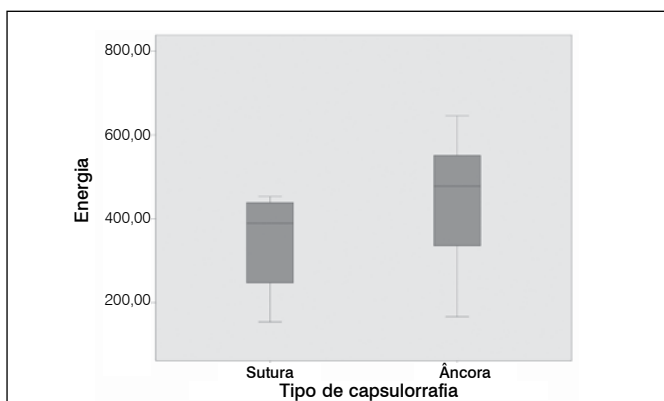


Figura 6. Descrição da média, mediana, valor mínimo, valor máximo para energia medida até o pico do gráfico (E) da sutura e da âncora – mJ= mili joules.

redução fechada, redução aberta e osteotomias, quer femorais, quer pélvicas.⁸

As osteotomias pélvicas adicionadas à capsulorrafia continua a ser o tratamento de escolha para o paciente acima de 18 meses de idade.¹⁷ Uma complicação relativamente frequente no tratamento da DDQ é a recidiva da luxação, com a perda da redução anteriormente obtida.¹⁸ A estabilidade da redução aberta depende de vários fatores, dentre os quais a resistência mecânica da cápsula articular.

A capsulorrafia bem realizada é uma das etapas importantes na redução aberta da DDQ. Desde que bem realizada é um dos fatores para a estabilidade da articulação.^{9,17,19}

Com o intuito de aprimorar a realização da capsulorrafia, pensamos na utilização de âncoras cirúrgicas, tanto para facilitar, como para reforçar a sutura da cápsula articular.

Para tal, idealizamos um modelo experimental em coelhos para analisar a capsulorrafia do quadril com e sem âncoras.

A busca da técnica minimamente invasiva para correção cirúrgica da DDQ é ainda um desafio para os cirurgiões ortopedistas e pesquisadores. A redução ideal seria aquela que proporcionasse grande resistência através de técnicas cirúrgicas que respeitassem os fatores biológicos locais como lesões cartilaginosas e suprimento sanguíneo capsular. O surgimento de novos materiais, como instrumentais específicos para artroscopia e as âncoras, que possibilitaram o uso de técnicas menos agressivas para esta reparação. Desta forma, embasado nos resultados do presente trabalho, constatamos que a utilização da âncora se mostrou de igual magnitude, quando comparamos à técnica tradicional de sutura, tornando-se um tratamento positivo para a correção da DDQ.

A escolha da não imobilização dos membros operados se deveu a estudos que produziu, experimentalmente, uma sub-luxação de quadril e displasia acetabular, pela imobilização nos joelhos de coelhos novos, na posição de extensão. Isto comprometeria a eficácia do presente trabalho.²⁰

Existe uma escassez de artigos na literatura sobre este tema. Com relatos referentes à importância do desenvolvimento acetabular, da maturidade ideal para procedimentos no acetábulo e da integração da cápsula articular do quadril pós osteotomia é de suma importância, a busca por métodos minimamente invasivos de capsulorrafia, que levem a uma lesão menor nesta articulação que é uma região susceptível a alterações diversas no seu desenvolvimento.

Escolhemos o coelho da raça *Oryctolagus cuniculus* por ser de fácil obtenção, por apresentar porte adequado para sua manutenção no biotério e por estarmos familiarizados com o seu uso.¹³ Na literatura, existem vários trabalhos que também utilizaram o coelho.²¹⁻²⁷ Foi observada uma maior facilidade na capsulorrafia utilizando a âncora, do que na capsulorrafia utilizando a sutura.

Ocorreu a morte com a perda de dois animais (8,7%). Na literatura foram encontrados trabalhos, com coelhos, que também apresentaram perda de 5,4%, 22% e 16% dos animais.^{2,22,26}

Após trinta dias de pós-operatório, iniciamos os testes biomecânicos. Não encontramos, na literatura, uma definição de qual deve

ser o tempo máximo ou mínimo para a realização dos ensaios biomecânicos.²⁷

Um problema enfrentado nos ensaios piloto foi à fragilidade capsular no momento das capsulorrafias. Esse impasse foi sanado quando utilizamos a aponurose da musculatura extensora adjacente a articulação do quadril, havendo assim uma maior resistência às capsulorrafias. Não há relatos na literatura de procedimentos semelhantes com estudos experimentais nos coelhos ou em outros animais.

Observamos que não houve diferença estatística significativa quando comparamos os grupos de coelhos submetidos a capsulorrafias com âncoras e os com sutura simples. Para essa conclusão, foi utilizado o teste de Mann-Whitney na composição dos gráficos e das tabelas que representam a rigidez, a força máxima, a energia e a deformação máxima entre as sínteses com sutura e âncora.

Ao avaliar a rigidez (Rig) na Figura 3, verificou-se uma equivalência entre a sutura e a âncora na descrição da média, tendo uma variação maior da sutura no valor mínimo.

Quando realizamos a comparação da força máxima ($F_{m\acute{a}x}$) na Figura 4, apesar de a âncora apresentar um valor máximo maior em relação à sutura, não obtivemos diferença significativa quanto ao cálculo da média.

Analisando a energia (E) ou trabalho medido até o pico do gráfico, no qual novamente não foram notadas diferenças relevantes no cálculo da média, embora o valor máximo da sutura tenha sido um pouco superior ao da âncora. (Figura 5)

Finalmente, analisando a deformação máxima ($D_{m\acute{a}x}$) entre as capsulorrafias realizadas entre a âncora e a sutura na Figura 6,

foi constatada uma quase imperceptível diferença na média, no valor mínimo e máximo.

Os trabalhos experimentais não podem ter conclusões diretas sobre as decisões na escolha das técnicas aplicadas a humanos. Apesar disso, ficam evidentes, em nosso trabalho, resultados semelhantes entre a técnica tradicional da sutura e a âncora nos ensaios biomecânicos. Isso demonstra que a utilização de âncoras se configura como um novo, viável e seguro método de tratamento nas DDQ, com a vantagem da possibilidade de sua utilização na artroscopia. Alguns autores de mostraram que os testes biomecânicos ideais deveriam ser feitos com ensaios dinâmicos com carga cíclica, tentando simular as cargas fisiológicas.²⁸ A maior parte dos autores demonstram em seus trabalhos biomecânicos que realiza seus ensaios com cargas lentas e progressivas, quase estáticas, de forma contínua como escolhido por nós.^{23-25,29,30}

A realização de ensaios biomecânicos é um instrumento importante na pesquisa da qualidade das suturas capsulares. Embora sua aplicação não tenha uma reprodução exata no ser humano, eles servem como parâmetro para os ensaios clínicos. A grande questão do reparo capsular é se conseguir uma técnica de sutura o mais resistente possível sem prejuízo da biologia local.

CONCLUSÃO

Por meio dos ensaios biomecânicos, tendo como parâmetro a rigidez (Rig), a força máxima ($F_{m\acute{a}x}$), a deformidade máxima ($D_{m\acute{a}x}$) e a energia (E), ficou demonstrado que as capsulorrafias em quadris de coelhos com sutura simples e com âncora são semelhantes entre si.

REFERÊNCIAS

- Weinstein SL. Displasia e luxação evolutivas do quadril. In: Weinstein SL, Morrissy RT, editors. Ortopedia pediátrica de Lovell e Winter. Tradução: Constantinos Dimitrios Lambrinis, Fernando Gomes do Nascimento e Sonia Strong. São Paulo: Manole; 2001. p. 984-1040.
- Leveuf J. Results of open reduction of true congenital luxation of the hip. *J Bone Joint Surg Am.* 1948;30(4):875-82.
- Ashley RK, Larsen LJ, James PM. Reduction of dislocation of the hip in older children: a preliminary report. *J Bone Joint Surg Am.* 1972;54(3):545-50.
- Kliscic P, Jankovic L. Combined procedure of open reduction and shortening of the femur in treatment of congenital dislocation of the hips in older children. *Clin Orthop Relat Res.* 1976;(119):60-9.
- Browne RS. The management of late diagnosed congenital dislocation and subluxation of the hip-with special reference to femoral shortening. *J Bone Joint Surg Br.* 1979;61(1):7-12.
- Marafioti RL, Westin GW. Factors influencing the results of acetabuloplasty in children. *J Bone Joint Surg Am.* 1980;62(5):765-9.
- Yamamoto N. [Changes of the acetabular cartilage following experimental subluxation of the hip joint in rabbits]. *Nihon Seikeigeka Gakkai Zasshi.* 1983;57(11):1741-53.
- Gallien R, Bertin D, Lirette R. Salter procedure in congenital dislocation of the hip. *J Pediatr Orthop.* 1984;4(4):427-30.
- Haidar RK, Jones RS, Vergroesen DA, Evans GA. Simultaneous open reduction and Salter innominate osteotomy for developmental dysplasia of the hip. *J Bone Joint Surg Br.* 1996;78(3):471-6.
- Reed SC, Glossop N, Ogilvie-Harris DJ. Full-thickness rotator cuff tears. A biomechanical comparison of suture versus bone anchor techniques. *Am J Sports Med.* 1996;24(1):46-8.
- Forlin E, Munhoz da Cunha LA, Figueiredo DC. Treatment of developmental dysplasia of the hip after walking age with open reduction, femoral shortening, and acetabular osteotomy. *Orthop Clin North Am.* 2006;37(2):149-60.
- Elmas M, Yazar E, Baş AL, Traş B, Bayezit M, Yapar K. Comparative pharmacokinetics of enrofloxacin and tissue concentrations of parent drug and ciprofloxacin after intramuscular administrations of free and liposome-encapsulated enrofloxacin in rabbits. *J Vet Med B Infect Dis Vet Public Health.* 2002;49(10):507-12.
- Matos MAA. Estudo experimental dos efeitos da ifosfamida na reparação óssea [dissertação]. São Paulo: Faculdade de Medicina, Universidade de São Paulo; 2000.
- Vitale MG, Skaggs DL. Developmental dysplasia of the hip from six months to four years of age. *J Am Acad Orthop Surg.* 2001;9(6):401-11.
- Borges JLP, Miliani C, Kuawajima SS, Laredo Filho J. Tratamento da luxação congênita de quadril com suspensório de Pavlik e monitorização ultra-sonográfica. *Rev Bras Ortop.* 2002;37(1):5-12.
- Angelini AJ, Ventosa MF, Davitt M, Belangero WD. Uso do suspensório de Pavlik no tratamento da displasia congênita de quadril nos pacientes de instituição pública de saúde. *Rev Bras Ortop.* 1997;32(4):305-9.
- Zadeh HG, Catterall A, Hashemi-Nejad A, Perry RE. Test of stability as an AID to decide the need for osteotomy in association with open reduction in developmental dysplasia of the hip. *J Bone Joint Surg Br.* 2000;82(1):17-27.
- Kamath SU, Bennet GC. Re-dislocation following open reduction for developmental dysplasia of the hip. *Int Orthop.* 2005;29(3):191-4.
- Huang SC, Liu HC, How SW. [Experimental hip dysplasia in the rabbit]. *J Formos Med Assoc.* 1990;89(4):319-25.
- Ono T. [Bone dynamics of the acetabulum in experimental subluxation of the hip joint and its repair process]. *Nihon Seikeigeka Gakkai Zasshi.* 1987;61(2):205-15.
- Michelini W. Comparação das propriedades biomecânicas do ligamento cruzado anterior e da porção central do tendão patelar em cães. Efeitos do congelamento [dissertação]. Ribeirão Preto: Faculdade de Medicina da Universidade de São Paulo; 1984.
- Pereira PP. Estudo biomecânico da integração intra-articular do tendão do músculo semitendíneo na reconstrução do ligamento cruzado anterior em coelhos [dissertação]. São Paulo: Faculdade de Medicina, Universidade de São Paulo; 1998.
- Thermann H, Frerichs O, Biewener A, Krettek C. Healing of the Achilles tendon: an experimental study. *Foot Ankle Int.* 2001;22:478-83.
- Thermann H, Frerichs O, Biewener A, Krettek C. Healing of the Achilles tendon: an experimental study. *Foot Ankle Int.* 2001;22(6):478-83.
- Shaieb MD, Singer DI, Grimes J, Namiki H. Evaluation of tendon-to-bone reattachment: a rabbit model. *Am J Orthop (Belle Mead NJ).*
- Forward A, Cowan RJ. Tendon suture to bone. an experimental investigation in rabbits. *J Bone Joint Surg Am.* 1963;45:807-23.
- Nyström B, Holmlund D. Experimental evaluation of immobilization in operative and non-operative treatment of Achilles tendon rupture. A radiographic study in the rabbit. *Acta Chir Scand.* 1983;149(7):669-73.
- Rodeo SA, Arnoczky SP, Torzilli PA, Hidaka C, Warren RF. Tendon-healing in a bone tunnel. A biomechanical and histological study in the dog. *J Bone Joint Surg Am.* 1993;75(12):1795-803
- Burkhart SS, Diaz Pagán JL, Wirth MA, Athanasiou KA. Cyclic loading of anchor-based rotator cuff repairs: confirmation of the tension overload phenomenon and comparison of suture anchor fixation with transosseous fixation. *Arthroscopy.* 1997;13(6):720-4.
- Hecker AT, Shea M, Hayhurst JO, Myers ER, Meeks LW, Hayes WC. Pull-out strength of suture anchors for rotator cuff and Bankart lesion repairs. *Am J Sports Med.* 1993;21(6):874-9.