



Universidade de São Paulo

Biblioteca Digital da Produção Intelectual - BDPI

Sem comunidade

Scielo

2012

Hepatectomia videolaparoscópica: experiência pessoal com 107 casos

Rev. Col. Bras. Cir.,v.39,n.6,p.483-488,2012

<http://www.producao.usp.br/handle/BDPI/38673>

Downloaded from: Biblioteca Digital da Produção Intelectual - BDPI, Universidade de São Paulo

Hepatectomia videolaparoscópica. Experiência pessoal com 107 casos

Laparoscopic liver resection. Personal experience with 107 cases

MARCEL AUTRAN CESAR MACHADO, TCBC-SP¹; FÁBIO FERRARI MAKDISSI²; RODRIGO CAÑADA TROFO SURJAN³

R E S U M O

Objetivo: analisar nossa experiência após 107 hepatectomias videolaparoscópicas e discutir a evolução técnica da hepatectomia laparoscópica nos últimos cinco anos. **Métodos:** entre abril de 2007 e abril de 2012 foram realizadas 107 hepatectomias laparoscópicas em 105 pacientes. A média de idade foi 53,9 anos (17 a 85). Cinquenta e três pacientes eram do sexo masculino. Todas as intervenções foram realizadas pelos autores do trabalho. **Resultados:** do total de 107 operações, houve necessidade de conversão para a técnica aberta em três casos (2,8%). Dezesesseis pacientes (14,9%) apresentaram complicações. Dois pacientes foram a óbito, mortalidade de 1,87%. Um óbito foi decorrente de infarto miocárdio do miocárdio, sem relação com a hepatectomia laparoscópica, que transcorreu sem intercorrências e não apresentou conversão nem sangramento. O outro óbito foi decorrente de falha do grameador. Vinte pacientes (18,7%) necessitaram de transfusão sanguínea. O tipo de hepatectomia mais frequente foi a bissegmentectomia, segmentos 2-3, (33 casos), seguida de hepatectomia direita (22 casos). Setenta e duas cirurgias (67,3%) foram realizadas por meio da técnica de acesso Glissoniano. **Conclusão:** a divulgação dos resultados é de extrema importância. As dificuldades técnicas, complicações e mesmo mortalidade, inerentes a este complexo tipo de cirurgia, necessitam ser divulgados com clareza. Este procedimento deve ser realizado em centro especializado e por equipe capacitada. A técnica de acesso Glissoniano por via laparoscópica, descrita pela nossa equipe, facilita a realização de hepatectomias anatômicas.

Descritores: Fígado. Técnicas. Cirurgia geral. Laparoscopia. Hepatectomia.

INTRODUÇÃO

O desenvolvimento de novos instrumentais e a melhoria das técnicas possibilitaram a realização de ressecções hepáticas por videolaparoscopia¹⁻³ no início dos anos 1990. A partir dos anos 2000, houve um crescimento exponencial no número de hepatectomias por este método, refletindo em número crescente de publicações⁴⁻⁸.

A primeira hepatectomia videolaparoscópica do Brasil, bissegmentectomia, segmentos 2-3, foi realizada por Kalil *et al.*³ em 1997. Em 2007, nossa equipe realizou a primeira hepatectomia maior por laparoscopia, hepatectomia direita⁹. Após estes casos pioneiros, houve uma disseminação da nossa técnica no nosso País¹⁰⁻¹².

As vantagens da videocirurgia sobre a técnica aberta incluem: menores incisões, redução na dor pós-operatória, menor tempo de recuperação dos doentes, menor resposta imune e metabólica, menor tempo de hospitalização, bem como, menores índices de morbidade^{7,8,13}.

Hoje a hepatectomia laparoscópica é uma realidade no Brasil e já faz parte do arsenal cirúrgico no trata-

mento das afecções do fígado. Atualmente hepatectomias maiores e/ou complexas, como hepatectomia direita⁹, trisegmentectomia direita¹⁴, hepatectomia esquerda¹⁵, mesohepatectomia¹⁶ e, até, hepatectomia em dois tempos¹⁷, são realizadas rotineiramente por videolaparoscopia no Brasil em centros especializados e por equipes capacitadas^{3,9,14-18}.

O objetivo deste trabalho é analisar nossa experiência com mais de uma centena de casos e discutir a evolução técnica da hepatectomia laparoscópica nos últimos cinco anos, ressaltando nossa contribuição no desenvolvimento da técnica de acesso Glissoniano por videolaparoscopia.

MÉTODOS

Todos os pacientes submetidos à ressecção hepática com o uso de videolaparoscopia, entre abril de 2007 e abril de 2012, foram retrospectivamente estudados a partir de banco de dados coletados prospectivamente.

Trabalho realizado no Hospital Sírio Libanês, SP, Brasil.

1. Professor Livre-Docente da Faculdade de Medicina da USP; 2. Doutor da Faculdade de Medicina da USP; 3. Médico Assistente da Faculdade de Medicina da USP.

Neste período foram realizadas 107 hepatectomias laparoscópicas em 105 pacientes. A média de idade foi $53,9 \pm 15,8$ anos (17 a 85). Cinquenta e dois pacientes eram do sexo feminino e 53 do masculino. As tabelas 1 e 2 mostram os tipos de hepatectomias laparoscópicas realizadas e as indicações. Do total de 107 hepatectomias, 29 foram realizadas fora do nosso Serviço.

RESULTADOS

Do total de 107 operações, houve necessidade de conversão para a laparotomia em três casos (2,8%) devido a sangramento (1 caso), embolia gasosa (1 caso) e falha de instrumental (1 caso).

Dezesseis pacientes apresentaram complicações, índice de 14,9% de morbidade. As principais complicações foram ascite e insuficiência hepática transitória, ocorridas em pacientes cirróticos. Um paciente, portador de metástases hepáticas, com antecedente de quimioterapia e submetido à trisegmentectomia direita sem embolização portal prévia, apresentou insuficiência hepática prolongada, com melhora gradual e alta após 15 dias de internação. Dois pacientes apresentaram fístula biliar após ressecção hepática. Um paciente foi reoperado por laparoscopia por suspeita de sangramento (queda abrupta de hematócrito), não foi encontrado foco de sangramento, e evoluiu com regularização dos níveis de hemoglobina após transfusão. Dois pacientes faleceram após a operação, mortalidade de 1,87%. Estes dois pacientes foram operados em outro Serviço; um óbito foi decorrente de infarto do miocárdio, sem relação com a hepatectomia laparoscópica que transcorreu sem intercorrências. O outro paciente faleceu durante a hepatectomia, em decorrência de falha do gramepeador que resultou em sangramento, conversão e

necessidade de volumosa transfusão; o óbito ocorreu no terceiro dia de pós-operatório.

A perda sanguínea estimada, bem como, tempo operatório e tempo de internação variaram de acordo com o tipo de ressecção. Vinte pacientes (18,7%) necessitaram de transfusão sanguínea (1 a 6 unidades), durante ou após a hepatectomia. A maior parte dos pacientes que necessitaram de transfusão foi submetida à hepatectomia maior.

O tipo de hepatectomia mais frequente foi a bissegmentectomia, segmentos 2-3, seguida de hepatectomia direita (Tabela 1) e a principal indicação foi metástase hepática (Tabela 2). Setenta e duas operações (67,3%) foram realizadas por meio da técnica de acesso Glissoniano, previamente descrita^{11,12}. As demais 35 (32,7%) foram realizadas por meio de dissecação do hilo hepático ou não foram anatômicas (Tabela 3). Em dez casos, a técnica de hemi-Pringle¹⁹ foi utilizada para a realização de ressecções não anatômicas. Em quatro casos, optamos pelo uso da técnica de Pringle intermitente, após pré-condicionamento (dez minutos de pinçamento do hilo hepático seguido de dez minutos de liberação da perfusão hepática). Em dois casos utilizamos o auxílio da mão e em dois casos utilizamos a técnica híbrida. Um paciente, portador de colangiocarcinoma hilar, foi submetido à hepatectomia esquerda com linfadenectomia totalmente laparoscópica, mas a anastomose hepatico-jejunal intra-hepática foi realizada pelo método híbrido, devido à localização e ao calibre da via biliar que não permitiam uma anastomose segura. Do total de 107 operações, excetuando-se as conversões (3 casos) e as operações híbridas (2 casos) ou com auxílio da mão (2 casos), 100 foram realizadas totalmente por via laparoscópica (93,5%).

Em quatro casos de metástase hepática, a hepatectomia laparoscópica foi realizada concomitante à cirurgia colorretal, sendo duas hepatectomias direitas e uma bissegmentectomia, segmentos 5-8, associada à

Tabela 1 - Distribuição dos pacientes segundo tipo de ressecção hepática realizada.

Tipo de Ressecção Hepática	Procedimentos	%
Bissegmentectomia 2-3	33	30,8
Hepatectomia Direita	22	20,6
Bissegmentectomia 6-7	8	7,5
Hepatectomia Esquerda	4	3,7
Bissegmentectomia 7-8	3	2,8
Mesohepatectomia	3	2,8
Trisegmentectomia Direita	2	1,9
Bissegmentectomia 4-5	2	1,9
Bissegmentectomia 5-8	1	0,9
Ressecções bilaterais	2	1,9
Monossegmentectomias	7	6,5
Não anatômicas	20	18,7
Total	107*	100,0

* Dois pacientes foram operados duas vezes.

Tabela 2 - Distribuição dos pacientes segundo indicação da ressecção hepática.

Doença de base	Número de pacientes	%
Metástase	45	42,9
Carcinoma Hepatocelular	25	23,8
Adenoma Hepático	12	11,4
Litíase Intra-hepática	6	5,7
Colangiocarcinoma	4	3,8
Angiomiolipoma	4	3,8
Hemangioma	4	3,8
Hiperplasia Nodular Focal	3	2,9
Aneurisma artéria hepática	1	0,95
Cistadenoma biliar	1	0,95
Total	105*	100,0

* Dois pacientes foram operados duas vezes pelo mesmo motivo.

retossigmoidectomia por tumor de reto baixo e ileostomia protetora. Em um caso realizou-se, ao mesmo tempo, hepatectomia direita e colectomia direita com ileo-transverso anastomose.

Três doentes portadores de metástases hepáticas de origem neuroendócrina foram submetidos à ressecção do tumor primário no mesmo tempo cirúrgico, sendo duas enterectomias e uma pancreatectomia corpo-caudal. Em todos estes procedimentos, a operação associada também foi realizada por laparoscopia.

Outros procedimentos realizados ao mesmo tempo da hepatectomia laparoscópica (ressecção do segmento 4 e hepatectomia direita, respectivamente) foram uma nefrectomia direita laparoscópica e metastasectomia pulmonar toracoscópica (realizados por outras equipes).

Em 33 operações (30,8%), o tipo de hepatectomia foi maior, ou seja, houve a retirada de três ou mais segmentos hepáticos no mesmo tempo operatório. Embora de alta complexidade e grande área cruenta, bissegmentectomias (segmentos 6-7, 7-8 e 5-8) foram consideradas como hepatectomia menor (Tabela 4).

A distribuição anual do número de hepatectomias laparoscópicas realizadas no período de estudo está demonstrada na figura 1.

DISCUSSÃO

O desenvolvimento da técnica de ressecção hepática por videolaparoscopia necessita de capacitação técnica em cirurgia laparoscópica avançada e em cirurgia hepática^{7,8,13,20,21}. A falta destes conhecimentos pode levar a erros que, em se tratando especificamente de hepatectomia laparoscópica, podem resultar em sangramento intra-operatório com risco de complicações graves e mortalidade.

Com isto em mente, os autores iniciaram um programa de treinamento em animais de médio porte (cães e porcos) onde foram possíveis o uso e desenvolvi-

Tabela 3 - Tipo de hepatectomia realizada quanto à técnica utilizada.

Técnica de controle	Procedimentos	%
Acesso Glissoniano	72	67,3
Sem acesso Glissoniano	35	32,7
Total	107*	100,0

* Dois pacientes foram operados duas vezes.

Tabela 4 - Tipo de hepatectomia realizada quanto ao número de segmentos removidos. Considerou-se como ressecção maior a retirada de três ou mais segmentos hepáticos, contíguos ou não.

Tipo de Ressecção Hepática	Procedimentos	%
Maior (> 3 segmentos)	33	30,8
Menor (até 2 segmentos)	74	69,2
Total	107*	100,0

* Dois pacientes foram operados duas vezes.

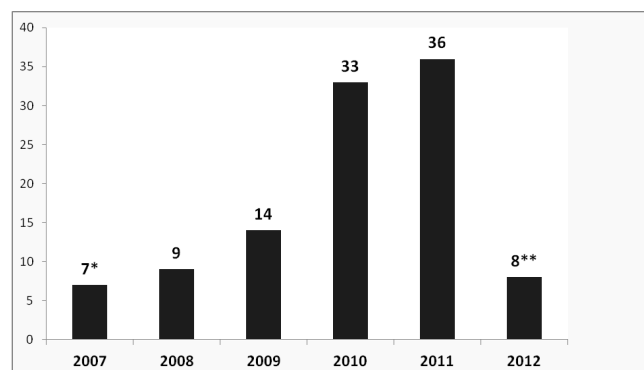


Figura 1 - Distribuição das hepatectomias videolaparoscópicas segundo ano de realização.

* - a partir de abril de 2007

** - até abril de 2012

mento de diversos instrumentos. Este programa resultou na descrição de modelo experimental²² útil, pois a vivência de situações, como posicionamento errôneo de trocartes e sangramento intra-operatório, fez com que os autores ganhassem experiência neste complexo tipo de procedimento.

A aplicação em humanos foi gradual, onde iniciamos a ressecção segmentar do fígado com o uso de técnica de hemi-Pringle¹⁹. Os resultados iniciais em humanos, o aprimoramento técnico contínuo e o intercâmbio de informações com cirurgiões de outros centros fizeram com que os autores pudessem realizar ressecções hepáticas maiores com sucesso.

Após o sucesso inicial dos primeiros casos de hepatectomia direita^{9,10,23}, os autores organizaram diversos cursos de treinamento e ensino da cirurgia laparoscópica em animais de médio porte, após capacitação técnica e desenvolvimento de modelos experimentais. A realização de operações em outros hospitais foi importante para selear a técnica no Brasil inteiro, e possibilitou um aumento rápido da nossa casuística. A divulgação de nossa experiência em diversos Congressos e eventos médicos nos últimos anos, bem como, o acesso aos nossos vídeos editados, disponibilizados em sites educativos e de acesso público ajudou na disseminação da técnica no Brasil. Hoje a hepatectomia laparoscópica é uma realidade no nosso meio.

A nossa experiência com a técnica de acesso Glissoniano, por via laparotômica e empregada desde 2001, em mais de 400 casos, nos impulsionou a usar esta técnica também na cirurgia laparoscópica^{11,12}. Com efeito, o conhecimento de pontos anatômicos, úteis para a localização dos pedículos Glissonianos, e a experiência acumulada com as operações por laparotomia facilitaram esta tarefa e rapidamente abandonamos a técnica de dissecação do hilo hepático nos pacientes sem alteração anatômica. A única exceção foi em um caso de tumor de Klatskin, onde a dissecação do hilo foi mandatória.

Uma nova estratégia de secção do parênquima hepático²⁴ durante a hepatectomia direita resultou em redução do sangramento e do tempo operatório. A secção da parte posterior do fígado antes da transecção do parênquima reduz o sangramento das veias hepáticas acessórias que drenam diretamente para a veia cava retro-hepática no momento da inserção do grampeador no fígado.

Outra alteração importante na técnica, introduzida nos últimos casos, foi a redução do número e tamanho dos trocartes²⁴. Inicialmente utilizávamos cinco trocartes para uma hepatectomia direita, sendo três de 12mm. Atualmente, utilizamos apenas um de 12mm para a introdução do grampeador, um de 10mm para a ótica e dois de 5mm. A introdução de grampeadores flexíveis possibilitou esta mudança. Anteriormente, para cada ângulo de secção do parênquima um trocar de 12mm era necessário. Outra modificação foi a retirada sistemática da peça operatória por incisão suprapúbica em substituição

ao uso de incisões prévias ou prolongamento de portos. O motivo para esta mudança foi a comprovação de menor dor com a incisão de Pfannenstiel²⁵.

O uso da laparoscopia resulta em claros benefícios para o paciente, tais como menor dor pós-operatória, preservação da parede abdominal, menor tempo de internação, melhor efeito cosmético, menor sangramento, retorno precoce às atividades profissionais entre outros^{7,8,13,20,21,26}. Com isto em mente, aumentamos a indicação do uso da laparoscopia. O uso da técnica videolaparoscópica necessita de instrumentos especiais como grampeador laparoscópico com cargas vasculares. Isto pode resultar em custo maior do procedimento mas que pode ser compensado por menor perda sanguínea, menor tempo de hospitalização e retorno precoce ao trabalho. A análise de custo não foi objeto do presente estudo. No entanto, a exemplo do que ocorreu com o uso de grampeadores na cirurgia aberta e em outras cirurgias videolaparoscópicas, o custo tende a cair com o aumento do número de casos. O tipo e quantidade de material necessário variam muito de acordo com o tipo de cirurgia. Uma hepatectomia direita necessita de mais cargas de grampeador, enquanto uma enucleação simples pode ser realizada sem nenhum tipo de material especial.

Em pacientes em que antecipamos uma dificuldade técnica para o uso exclusivo da laparoscopia, passamos a utilizar técnicas híbridas com o uso de mão auxiliar ou liberação laparoscópica seguida de secção do fígado por meio de pequena incisão²⁷⁻²⁹.

O uso de técnica assistida com a mão facilita a exposição do fígado e a secção do parênquima, especialmente em fígados cirróticos, e ainda dá ao cirurgião a sensação tátil perdida na laparoscopia²⁷. Acreditamos que o uso sistemático desta técnica não é necessária e, juntamente com outros autores⁴, a utilizamos como um passo antes da conversão completa à laparotomia ou em casos que antecipamos dificuldades para a realização de técnica totalmente laparoscópica.

A análise da literatura mostra um crescimento exponencial no número e indicações da hepatectomia laparoscópica. Em uma revisão de todos os casos publicados de hepatectomia laparoscópica⁸, realizada em 2009, foram encontrados 2804 casos. Neste estudo a mortalidade foi de apenas 0,3% e morbidade de 10,5%. No entanto, 45% dos casos foram ressecções em cunha e, quase a metade de casos, em pacientes portadores de tumores benignos. Apenas 9% dos casos foram de hepatectomia direita, ou seja, houve uma seleção dos casos. Quando analisamos os dados de estudos multicêntricos apenas com ressecções maiores³⁰, encontramos mortalidade e morbidade significativamente maiores, além disso, o índice de conversão ficou em 12,4%.

Na medida em que este procedimento foi inserido no arsenal terapêutico de maneira definitiva e com menos seleção, os resultados tenderam a refletir os resultados reais do método: menor morbidade, menor

sangramento e mortalidade do que em cirurgia aberta. Mortalidade nula, presente nas séries iniciais, reflete seleção dos doentes^{1,2,5}. Séries com enorme número de pacientes portadores de tumores benignos e ressecções menores mostram seleção e não devem ser parâmetro para comparação com a cirurgia aberta. Estudos prospectivos e randomizados nunca foram feitos, talvez dada a enorme diversidade de procedimentos hepáticos e a óbvia preferência dos doentes pela cirurgia minimamente invasiva e, por este motivo, provavelmente não serão realizados. Portanto, na presença de indicação de hepatectomia, desde que não haja contraindicação ao método, a laparoscopia deve ser a técnica de escolha.

Intervenções hepáticas complexas como hepatectomia para tumor de Klatskin e até mesmo a técnica de "Associated Liver Partition and Portal vein ligation for Staged Hepatectomy" (ALPPS) (primeiro caso descrito no mundo) puderam ser realizadas totalmente por laparoscopia³¹.

Os critérios para a realização de uma ressecção hepática por esta via incluem experiência em cirurgia hepato-bilio-pancreática e em laparoscopia avançada. Po-

rém a indicação da laparoscopia não pode e não deve prevalecer sobre os princípios cirúrgicos e oncológicos.

A divulgação dos resultados após cinco anos de utilização da laparoscopia na realização de ressecções hepáticas é de extrema importância. Os resultados, incluindo as dificuldades técnicas, complicações e mesmo mortalidade, inerentes a este complexo tipo de cirurgia necessitam ser divulgados com clareza.

A hepatectomia laparoscópica é uma realidade no Brasil, mas não existe ainda nenhum método de ensino deste procedimento nos grandes centros acadêmicos e universitários. Este procedimento, portanto, deve ser realizado em centro especializado e por equipe capacitada. A técnica de acesso Glissoniano por via laparoscópica, descrita pela nossa equipe, hoje utilizada nos maiores centros mundiais, facilita a realização de hepatectomias anatômicas, que possuem menor risco de complicações e sangramento.

Novas técnicas e melhorias do instrumental têm sido continuamente descritas e atualmente, segundo a nossa experiência, a proporção de pacientes passíveis de ressecção hepática por videolaparoscopia é de cerca de 50% dos casos.

A B S T R A C T

Objective: To analyze our experience after 107 laparoscopic hepatectomies and discuss the technical evolution of laparoscopic hepatectomy in the last five years. **Methods:** Between April 2007 and April 2012 we performed 107 laparoscopic hepatectomies in 105 patients. The mean age was 53.9 years (17 to 85). Fifty-three patients were male. All interventions were performed by the authors. **Results:** from the total of 107 operations, there was need for conversion to open technique in three cases (2.8%). Sixteen patients (14.9%) had complications. Two patients died, a mortality of 1.87%. One death was due to massive myocardial infarction, unrelated to the procedure, which was uneventful and showed no conversion or bleeding. The other death was due to failure of the stapler. Twenty patients (18.7%) required blood transfusion. The most frequent type of hepatectomy was bisegmentectomy of segments 2-3, (33 cases), followed by right hepatectomy (22 cases). Seventy-two procedures (67.3%) were performed by the technique of Glissonian access. **Conclusion:** The dissemination of results is of utmost importance. The technical difficulties, complications and even death, inherent in this complex type of surgery, need to be clearly disclosed. This procedure should be performed in a specialized center with knowledgeable staff. The technique of laparoscopic Glissonian access, described by our staff, facilitates the realization of anatomical hepatectomies.

Key words: Liver. Techniques. General surgery. Laparoscopy. Hepatectomy.

REFERÊNCIAS

- Gagner M, Rheault M, Dubuc J. Laparoscopic partial hepatectomy for liver tumor. *Surg Endosc.* 1992;6:97-8.
- Azagra JS, Gowergen M, Gilbert E et al. Laparoscopic anatomical left lateral segmentectomy -technical aspects. *Surg Endosc.* 1996;10:758-61.
- Kalil AN, Giovenardi R, Camargo SM. Hepatectomia regrada por videolaparoscopia. *Rev Col Bras Cir* 1998;25:287-9.
- O'Rourke N, Fielding G. Laparoscopic right hepatectomy: surgical technique. *J Gastrointest Surg.* 2004; 8:213-6.
- Vibert E, Perniceni T, Levard H et al. Laparoscopic liver resection. *Br J Surg.* 2006; 93:67-72.
- Soubrane O, Cherqui D, Scatton O et al. Laparoscopic left lateral sectionectomy in living donors: safety and reproducibility of the technique in a single center. *Ann Surg.* 2006; 244:815-20.
- Koffron AJ, Auffenberg G, Kung R, Abecassis M. Evaluation of 300 minimally invasive liver resections at a single institution: less is more. *Ann Surg* 2007; 246:385- 92.
- Nguyen KT, Gamblin TC, Geller DA. World Review of Laparoscopic Liver Resection—2,804 Patients. *Ann Surg* 2009;250: 831-841.
- Machado MA, Makdissi FF, Surjan RC, Teixeira AR, Bacchella T, Machado MC. Hepatectomia direita por videolaparoscopia. *Rev Col Bras Cir* 2007; 34(3):189-192.
- Machado MA, Makdissi FF, Almeida FA, Luiz-Neto M, Martins AC, Machado MC. Hepatectomia Laparoscópica no Tratamento das Metástases Hepáticas. *Arq. Gastroenterol* 2008; 45(4):330-332.
- Machado MA, Makdissi FF, Galvão FH, Machado MC. Intrahepatic Glissonian approach for laparoscopic right segmental liver resections. *Am J Surg* 2008; 196:e38-e42.
- Machado MA, Makdissi FF, Surjan RC, Herman P, Teixeira AR, C Machado MC. Laparoscopic resection of left liver segments using

- the intrahepatic Glissonian approach. *Surg Endosc.* 2009; 23:2615-2619.
13. Buell JF, Cherqui D, Geller DA et al. The International Position on Laparoscopic Liver Surgery. The Louisville Statement, 2008. *Ann Surg* 2009; 250: 825-830.
 14. Machado MA, Makdissi FF, Surjan RC, Oliveira AC, Pilla VF, Teixeira AR. Intrahepatic glissonian approach for laparoscopic right trisectionectomy. *J Laparoendosc Adv Surg Tech A* 2009; 19(6):777-9.
 15. Machado MA, Makdissi FF, Herman P, Surjan RC. Intrahepatic Glissonian approach for pure laparoscopic left hemihepatectomy. *J Laparoendosc Adv Surg Tech A.* 2010; 20(2):141-2.
 16. Machado MA, Kalil AN. Glissonian approach for laparoscopic mesohepatectomy. *Surg Endosc* 2011; 25:2020-22
 17. Machado MA, Makdissi FF, Surjan RC, Kappaz GT, Yamaguchi N. Two-stage laparoscopic liver resection for bilateral colorectal liver metastasis. *Surg Endosc.* 2010; 24:2044-7.
 18. Kalil AN, Mastalir ET. Laparoscopic Hepatectomy for benign liver tumors. *Hepato-Gastroenterology* 2002;49:803-5.
 19. Machado MA, Makdissi FF, Bacchella T et al. Hemihepatic ischemia for laparoscopic liver resection. *Surg Laparosc Endosc Percutan Tech.* 2005;15:180-3.
 20. Nguyen KT, Laurent A, Dagher I, Geller DA, Steel J, Thomas MJ, Marvin M, Ravindra KV, Mejia A, Lainas P, Franco D, Cherqui D, Buell JF, Gamblin TC. Minimally Invasive Liver Resection for Metastatic Colorectal Cancer A Multi-Institutional, International Report of Safety, Feasibility, and Early Outcomes. *Ann Surg* 2009; 250: 842-848.
 21. Mala T, Edwin B, Gladhaug I et al. A comparative study of the short-term outcome following open and laparoscopic liver resection of colorectal metastases. *Surg Endosc.* 2002; 16:1059-63.
 22. Machado MA, Galvão FH, Pompeu E et al. Canine Model of Laparoscopic Segmental Liver Resection. *J Laparoendosc Adv Surg Tech* 2004;14:325-8.
 23. Machado MA, Makdissi FF, Surjan RC, Teixeira AR, Sepúlveda A Jr, Bacchella T, Machado MC. Laparoscopic right hemihepatectomy for hepatolithiasis. *Surg Endosc* 2008; 22(1):245
 24. Machado MA, Surjan RC, Makdissi FF. Intrahepatic Glissonian approach for pure laparoscopic right hemihepatectomy. *Surg Endosc* 2011; 25(12):3930-3.
 25. Tisdale BE, Kapoor A, Hussain A, Piercey K, Whelan JP. Intact specimen extraction in laparoscopic nephrectomy procedures: Pfannenstiel versus expanded port site incisions. *Urology* 2007; 69(2):241-4.
 26. Castaing D, Vibert E, Ricca L, Azoulay D, Adam R, Gayet B. Oncologic Results of Laparoscopic Versus Open Hepatectomy for Colorectal Liver Metastases in Two Specialized Centers. *Ann Surg* 2009; 250: 849-855.
 27. Antonetti MC, Killelea B, Orlando R 3rd. Hand-assisted laparoscopic liver surgery. *Arch Surg.* 2002; 137:407-11.
 28. Koffron AJ, Kung RD, Auffenberg GB, Abecassis MM. Laparoscopic liver surgery for everyone: the hybrid method. *Surgery* 2007; 142(4):463-8
 29. Nitta H, Sasaki A, Fujita T, Itabashi H, Hoshikawa K, Takahara T, Takahashi M, Nishizuka S, Wakabayashi G. Laparoscopy-assisted major liver resections employing a hanging technique: the original procedure. *Ann Surg* 2010; 251(3):450-3.
 30. Dagher I, O'Rourke N, Geller DA, Cherqui D, Belli G, Gamblin TC, Lainas P, Laurent A, Nguyen KT, Marvin MR, Thomas M, Ravindra K, Fielding G, Franco D, Buell JF. Laparoscopic Major Hepatectomy An Evolution in Standard of Care. *Ann Surg* 2009; 250: 856-860.
 31. Machado MA, Makdissi FF, Surjan RC. Totally Laparoscopic ALPPS Is Feasible and May Be Worthwhile. *Ann Surg* 2012; 256:e13
- Recebido em 01/06/2012
 Aceito para publicação em 27/07/2012
 Atualizado em 05/10/2012
 Conflito de interesse: nenhum
 Fonte de financiamento: nenhuma
- Como citar este artigo:**
 Machado MAC, Makdissi FF, Surjan RCT. Hepatectomia videolaparoscópica. Experiência pessoal com 107 casos. *Rev Col Bras Cir.* [periódico na Internet] 2012; 39(6). Disponível em URL: <http://www.scielo.br/rcbc>
- Endereço para correspondência:**
 Marcel Autran C. Machado
 E-mail: dr@drmarcel.com.br