



Universidade de São Paulo

Biblioteca Digital da Produção Intelectual - BDPI

Sem comunidade

Scielo

2012

Caso 4/2012: homem de 25 anos com fibroma obstrutivo na via de saída do ventrículo direito

Arq. Bras. Cardiol.,v.98,n.5,p.e76-e77,2012
<http://www.producao.usp.br/handle/BDPI/38339>

Downloaded from: Biblioteca Digital da Produção Intelectual - BDPI, Universidade de São Paulo

Caso 4/2012 – Homem de 25 Anos com Fibroma Obstrutivo na Via de Saída do Ventrículo Direito

Case 4/2012 – 25-year-old man with obstructive fibroma in right ventricular outflow tract

Edmar Atik

Instituto do Coração do Hospital das Clínicas da Faculdade de Medicina da Universidade de São Paulo, São Paulo, SP - Brasil

Dados clínicos: Em exame de rotina, sopro cardíaco foi auscultado em paciente com 8 anos de idade. Na ocasião, foi diagnosticada por ecocardiograma estenose infundibuloválvula pulmonar com gradiente de pressão de 69 mmHg. Cansaço progressivo aos esforços tem sido notado há dois anos, assim como dores precordiais frustas e inconstantes. Nenhuma medicação específica foi administrada nesse período.

Exame físico: O paciente encontrava-se em bom estado geral, eupneico, acianótico, pulsos normais. Apresentava peso: 60 Kg; altura: 160 cm; PA: 110/70 mmHg; FC: 80 bpm; saturação de O₂: 96%. A aorta não era palpada na fúrcula.

No precórdio havia impulsões sistólicas discretas. O *ictus cordis* não era palpado. As bulhas cardíacas eram normofonéticas e auscultava-se sopro sistólico ++, rude, em toda a borda esternal esquerda. O fígado não era palpado e os pulmões eram limpos.

Exames Complementares:

Eletrocardiograma mostrava ritmo sinusal, com sinais de sobrecarga ventricular direita acentuada com morfologia Rs e onda T negativa em V1, AP: +60°, AQRS: +110°, AT: +60° (Fig. 1).

Radiografia de tórax mostra área cardíaca dentro de limites normais, com morfologia arredondada. O arco médio está retificado e a trama vascular pulmonar discretamente aumentada nos hilos (Fig. 1).

Ecocardiograma (Fig. 2) mostrou hipertrofia da parede ventricular direita. Havia uma massa no septo ventricular com protusão para a via de saída do ventrículo direito, ocasionando gradiente de pressão de 70 mmHg. A valva pulmonar parecia preservada assim como a função biventricular. As medidas correspondiam a VD = 32 e VE = 34.

Ressonância nuclear magnética mostrou os mesmos aspectos com acentuada obstrução na via de saída do ventrículo direito (Fig. 2).

Palavras-chave

Septo interventricular, tumores cardíacos, disfunção do ventrículo direito, fibroma cardíaco

Correspondência: Edmar Atik •

InCor - Av. Dr. Enéas Carvalho de Aguiar, 44 - 05403-000 - São Paulo, SP - Brasil

E-mail: conatik@incor.usp.br

Cateterismo cardíaco mostrou também obstrução na via de saída do ventrículo direito e os valores de pressão eram em VD = 80/13, via de saída de ventrículo direito = 27/8, TP = 27/15-19, VE = 100/14 mmHg.

Diagnóstico clínico: Estenose de via de saída de ventrículo direito por protusão de massa tumoral do septo interventricular por fibroma miocárdico

Raciocínio clínico: Os elementos clínicos eram compatíveis com o diagnóstico de cardiopatia congênita que se acompanha de obstrução ao fluxo pulmonar de longa data. Elementos radiográficos, como fluxo pulmonar aumentado nos hilos e arco médio retificado, orientam também para o diagnóstico de estenose pulmonar de longa data. Outros elementos de imagens foram decisivos para o diagnóstico da causa da estenose pulmonar, dependente de protusão de massa tumoral na via de saída do ventrículo direito a partir do septo interventricular. Em face da grande repercussão dessa obstrução, de longa data, com sintomas limitantes e com diagnóstico de massa tumoral no septo ventricular com maior protusão para o ventrículo direito, foi estabelecido diagnóstico presuntivo de fibroma.

Diagnóstico diferencial: Outras cardiopatias congênitas que se associam a estenose pulmonar também podem se apresentar de maneira clínica semelhante, como a dupla via de saída de ventrículo direito, dupla via de entrada de ventrículo único e demais anomalias semelhantes do ponto de vista funcional.

Conduta: Através toracotomia mediana foi ressecado por ventriculotomia longitudinal parcial direita, massa septal esbranquiçada e endurecida que obstruía a via de saída deste ventrículo, sugestiva de fibroma miocárdico. Por temor de lesão do sistema de condução elétrico e também de comunicação interventricular iatrogênica, permitiu-se deixar um resíduo tumoral nesta região que ocasionava ainda gradiente de pressão de 50 mmHg. No pós-operatório imediato, transcorrido sem complicações, auscultava-se ainda sopro sistólico rude, +/+ + de intensidade, apesar de sensação de respiração mais facilitada referida pelo próprio paciente.

Comentários: O diagnóstico da obstrução da via de saída do ventrículo direito não foi dificultado em vista da presença dos elementos clínicos e de imagens característicos. A causa da estenose, decorrente de massa tumoral, foi orientada pela ecocardiografia que, por ecogenecidade exacerbada e distinta do restante do septo e da parede ventricular, encaminhou à possibilidade de fibroma miocárdico. Essa hipótese foi confirmada por

Correlação Clínico-Radiográfica

visão direta operatória e por estudo anatomopatológico. Raramente esse tumor evolui de maneira semelhante à de estenose pulmonar habitual congênita. Essa simulação decorreu da restrição do tumor a uma determinada porção

do septo interventricular. Habitualmente, o fibroma se mostra mais invasivo no miocárdio, ocasionando disfunção miocárdica e arritmias, causas da evolução desfavorável, em idade mais precoce, na criança e mesmo em lactentes.

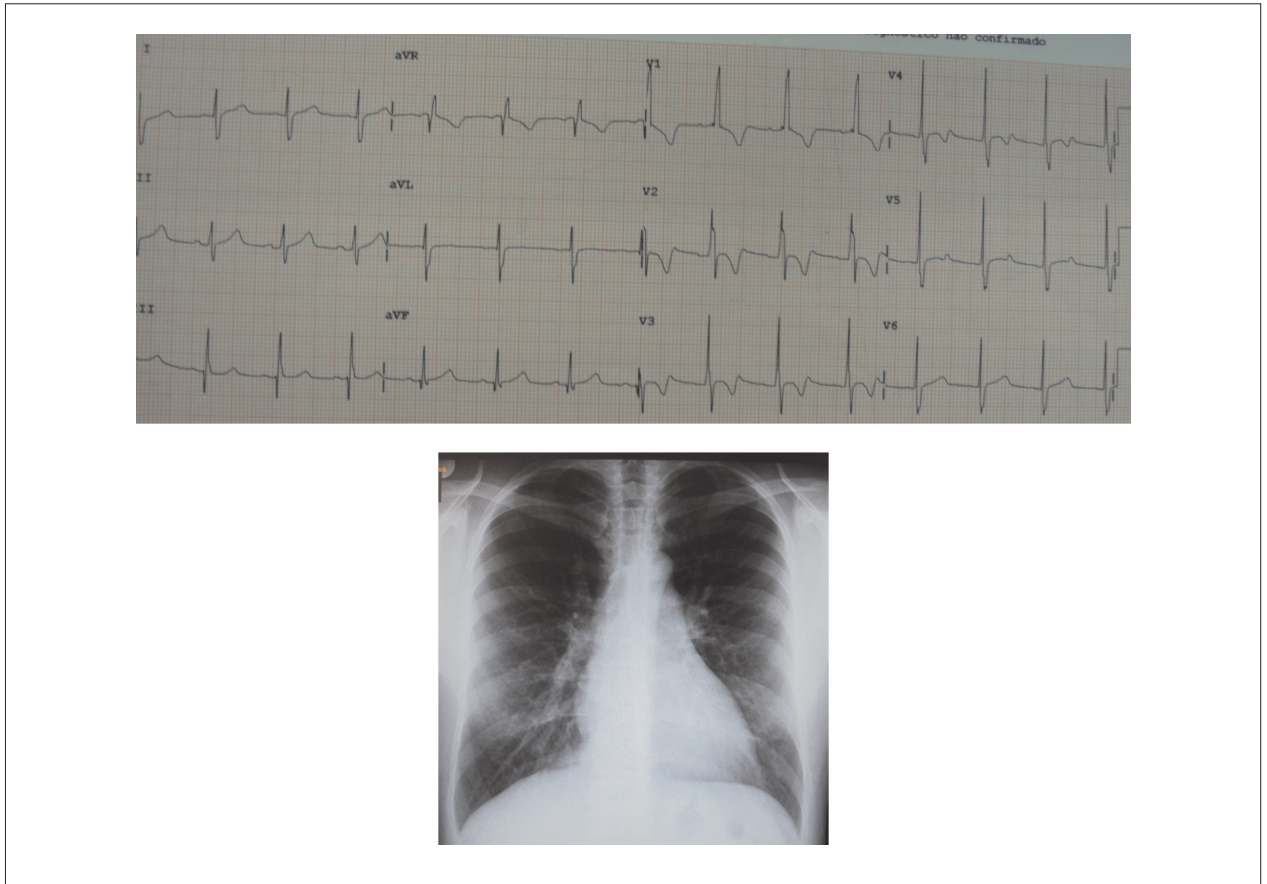


Fig. 1 - Radiografia de tórax salienta área cardíaca normal, arco médio retificado e trama vascular pulmonar algo aumentada nos hilos pulmonares. Esta imagem é compatível com cardiopatias que se acompanham de estenose pulmonar de longa data. Eletrocardiograma salienta os sinais de sobrecarga ventricular direita acentuada.

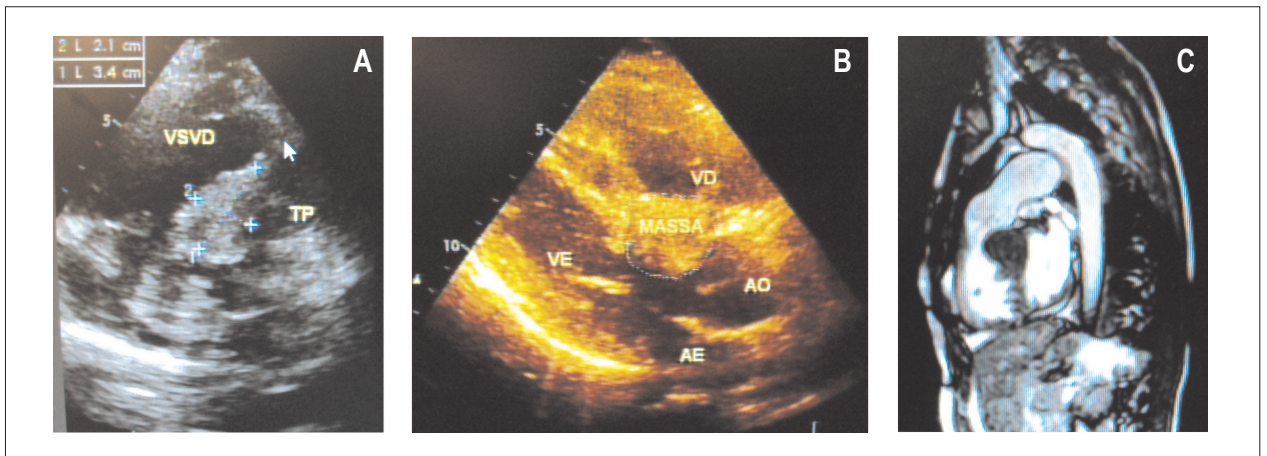


Fig. 2 - Ecocardiograma mostra massa obstrutiva na via de saída do ventrículo direito em corte paraesternal eixo curto em A, circunscrita ao septo interventricular em corte longitudinal em B, e nítida obstrução da via de saída do ventrículo direito na ressonância nuclear magnética em C.