



Universidade de São Paulo

Biblioteca Digital da Produção Intelectual - BDPI

Hospital Universitário - HU

Artigos e Materiais de Revistas Científicas - HU

2012

Autoimmune hepatitis and dermatomyositis: a rare association

ACTA REUMATOLOGICA PORTUGUESA, ALGES, v. 37, n. 3, supl., Part 1, pp. 264-267, JUL-SEP, 2012

<http://www.producao.usp.br/handle/BDPI/42749>

Downloaded from: Biblioteca Digital da Produção Intelectual - BDPI, Universidade de São Paulo

Hepatite autoimune e dermatomiosite: uma rara associação

Fernando Henrique Carlos de Souza¹, Thiago Bitar Moraes Barros², Mariana Teichner de Moraes³, Larissa Sayuri Missumi³, Fabiana Roberto Lima⁴, Mauricio Levy-Neto¹, Samuel Katsuyuki Shinjo¹

ACTA REUMATOL PORT. 2012;37:264-267

RESUMO

A associação entre a hepatite autoimune e as miopatias inflamatórias idiopáticas tem sido raramente descrita na literatura. Para o nosso conhecimento, há apenas cinco relatos de hepatite autoimune, todos cursando com a polimiosite.

No presente trabalho, descrevemos uma paciente de 58 anos com a história de lesões cutâneas (heliótropo), fraqueza muscular proximal progressiva dos quatro membros e sintomas constitucionais há 12 meses, e com piora há dois meses. Vinha também cursando com episódios de icterícia há cinco meses. Durante a internação, após uma intensa investigação do quadro clínico, definiu-se o diagnóstico de dermatomiosite e hepatite autoimune, sendo iniciada corticoterapia e imunossupressor com uma boa resposta clinicolaboratorial.

Palavras-chave: Dermatomiosite; Doenças autoimunes; Hepatite autoimune; Miopatias inflamatórias; Polimiosite.

ABSTRACT

The association between autoimmune hepatitis and idiopathic inflammatory myopathies has been rarely described in literature. To our knowledge, there are on-

ly five reports of autoimmune hepatitis, all coursing with polymyositis.

In the present work, we describe a female patient at the age of 58 with cutaneous lesions (heliotrope), progressive proximal muscle weakness of four limbs and constitutional symptoms for 12 months, and worsened two months ago. She had also been episodes of jaundice for five months. During hospitalization, after intense clinical investigation, the diagnosis of dermatomyositis and autoimmune hepatitis were defined, and the patient had a good clinical and laboratory response to corticosteroids and immunosuppressive.

Keywords: Dermatomyositis; Autoimmune diseases; Autoimmune hepatitis; Inflammatory myopathies; Polymyositis.

INTRODUÇÃO

A hepatite autoimune é uma hepatopatia inflamatória de causa desconhecida. Acomete principalmente mulheres jovens, caracterizando-se geralmente pela presença de hipergamaglobulinemia, autoanticorpos circulantes não-órgão específicos como o anticorpo antimúsculo e anticorpo antimicrosomal fígado-rim-1^{1,2}. Histologicamente, há presença de infiltrado inflamatório linfoplasmocitário, hepatite por interface e presença de rosetas de hepatócitos^{1,2}. A hepatite autoimune pode se associar com outras doenças autoimunes como tireoidite, anemia hemolítica e glomerulopatias^{1,2}, destacando-se entre as reumatológicas a doença de Still do adulto³, síndrome de Sjögren⁴, lúpus eritematoso sistêmico^{5,6} e miopatias inflamatórias idiopáticas⁷⁻¹¹. No caso desta última, há descrição de apenas cinco casos, todos com polimiosite⁷⁻¹¹. No presente trabalho, relatamos um caso associado com dermatomiosite.

1. Médicos assistentes do Serviço de Reumatologia do Hospital das Clínicas da Faculdade de Medicina da Universidade de São Paulo (FMUSP), São Paulo

2. Médico preceptor do Serviço de Reumatologia do Hospital das Clínicas da FMUSP

3. Alunas da graduação em Medicina, Iniciação científica, FMUSP, São Paulo

4. Médica assistente do Serviço de Patologia do Hospital das Clínicas da FMUSP

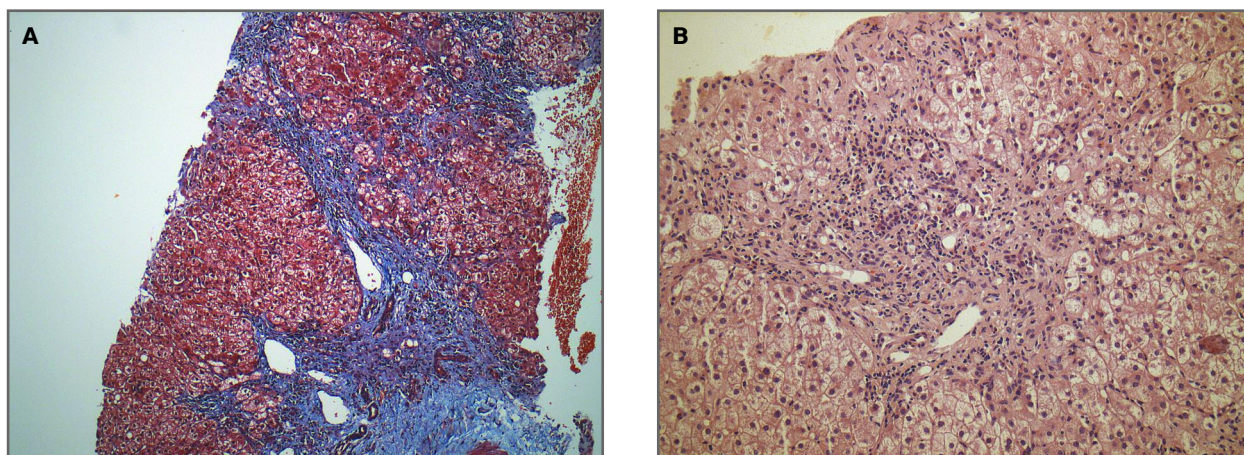


FIGURA 1. Análise histológica do fígado evidenciando sinais de hepatite autoimune crônica.

(A) Presença de fibrose portal e formação de raros septos porta-porta. Nota-se ainda local com colapso reticulínico e deposição de colágeno jovem perissinusoidal associados a uma área de necrose confluyente lobular prévia. Coloração tricrômico de Masson, aumento de 100x. (B) Inflamação portal linfomononuclear portal determinando uma atividade de interface moderada e formação de algumas rosetas hepatocitárias em região periportal. Observa-se também degeneração balonizante hepatocitária em zona 1 e regeneração de travess hepatocelulares. Coloração hematoxilina-eosina. Aumento de 200x.

CASO CLÍNICO

Paciente do sexo feminino de 58 anos, branca, doméstica, procedente de São Paulo. Apresentava um quadro de fraqueza muscular proximal progressiva dos quatro membros, lesões cutâneas e sintomas constitucionais há 12 meses, com piora há dois meses. Estava sendo tratada apenas com sintomáticos. Relatava também episódios de icterícia há cinco meses, sem uma causa aparente, o que nos motivou a interná-la para uma ampla investigação.

Na internação apresentava força muscular grau três em região proximal e simétrica nos quatro membros, além de lesões compatíveis com heliótopo, vasculite periungueal, edema bipalpebral e hepatomegalia. Laboratorialmente, apresentava aumento de enzimas musculares: creatinoquinase (CK): 1533 U/L (valor de referência: 26-190 U/L), aldolase de 146 U/L (até 7,6 U/L) e desidrogenase láctica de 1596 U/L (211-423 U/L). Outros exames laboratoriais colhidos na ocasião: alanina aminotransferase de 121 U/L (até 37 U/L), aspartato aminotransferase de 135 U/L (até 41 U/L), albumina de 3,5 g/dL (3,2-5,0 g/dL), gamaglobulina de 1,9 (0,78-1,5 g/dL), fosfatase alcalina de 240 (32-104 U/L), gama glutamil transferase de 147 (7-32 U/L); bilirrubina total de 1,3 mg/dL (0,2-1,0 mg/dL) às custas de bilirrubina direta com 0,9 mg/dL (até 0,4 mg/dL); perfil de ferro e cobre normais; fator antinúcleo nuclear pontilhado fino 1/640 (imunofluorescência em

Hep2); anticorpo antimitocôndrio, músculo liso e microssomal de fígado/rim negativos; sorologias virais (hepatites A, B e C; HIV) com resultados negativos. A eletroneuromiografia apresentava sinais de miopatia grave dos quatro membros simétrica e proximalmente, sem sinais de neuropatia associada. A biópsia muscular do bíceps braquial mostrou importante variação do calibre de fibras musculares, com presença de fibras em degeneração, hialinas e basofílicas endomissiais e perifasciculares, além de discreto infiltrado inflamatório perivascular sugerindo miopatia inflamatória. Realizada biópsia hepática a qual demonstrou hepatite crônica moderadamente ativa, presença de expansão fibrosa portal e raro septo porta-porta, aumento acentuado dos linfócitos em região portal, necrose em saca-bocado moderada, necrose focal de hepatócitos em numerosos sítios, além da presença de moderada atividade de interface e rosetas hepatocitárias (Figuras 1A e 1B). Durante a internação hospitalar, foram afastadas causas secundárias, como as infecciosas, toxicidade medicamentosa e neoplasias.

Com a hipótese diagnóstica de hepatite autoimune e dermatomiosite¹² foi iniciada corticoterapia (prednisona 1,5 mg/kg/dia) e azatioprina (dose máxima de 3 mg/kg/dia) com melhora do quadro clinicolaboratorial após 23 meses, ou seja, melhora das lesões cutâneas e da força muscular dos membros, além da normalização dos níveis séricos das enzimas musculares, assim como das enzimas canaliculares e bilirrubinas.

TABELA I. CASOS RELATADOS NA LITERATURA DA ASSOCIAÇÃO DA HEPATITE AUTOIMUNE E MIOPATIAS INFLAMATÓRIAS IDIOPÁTICAS (POLIMIOSITE)

Autores	Ano	Sexo	Idade (anos)	Comorbidades
Bradley et al ⁷	1985	F	20	-
Ko et al ⁹	1995	F	25	Miastenia <i>gravis</i> , timoma
Stefanidis et al ¹⁰	2008	F	43	Síndrome de Sjögren, nefropatia membranosa
Marie et al ⁸	2010	F	48	Neuropatia V par, vírus da hepatite C
Kurihara et al ¹¹	2011	F	40	Cirrose biliar primária, púrpura trombocitopênica autoimune

F: feminino

DISCUSSÃO

No presente trabalho, relatamos uma rara associação entre a hepatite autoimune e dermatomiosite.

Acometimento hepático em miopatias inflamatórias idiopáticas é incomum e tem se limitado a relato ou série de casos, os quais incluem hepatopatias infecciosas, neoplásicas e autoimunes^{7-11,13-19}.

Em relação a associação entre a hepatite autoimune e as miopatias inflamatórias idiopáticas, há apenas cinco casos descritos na literatura, todas com a polimiosite⁷⁻¹¹ (Tabela I).

De um modo geral, observamos uma tendência da coexistência de outras doenças autoimunes sistêmicas, sugerindo que possam compartilhar mesmo mecanismo imunológico na fisiopatogênese destas doenças. Assim, Ko *et al*⁹ descreveram um paciente com polimiosite e hepatite autoimune, cursando também com a miastenia *gravis* e o timoma cortical. A paciente recebeu corticoterapia e azatioprina com boa evolução clinicolaboratorial. Miastenia *gravis* sabidamente é associada a outras doenças autoimunes sendo, porém, raramente vista em polimiosite²⁰ e dermatomiosite²¹. Já Stefanidis *et al*¹⁰ relataram uma paciente com polimiosite e hepatite autoimune, além de síndrome de Sjögren e nefropatia membranosa, enquanto que Kurihara *et al*¹¹ descreveram associação com a cirrose biliar primária e púrpura trombocitopênica autoimune.

Além das comorbidades, observamos que a associação de hepatite autoimune à miopatia aparentemente não estabelece um pior prognóstico na evolução da miopatia inflamatória, tendo uma boa resposta à corticoterapia associada ou não a imunossuppressores.

Noda *et al*²² relataram recentemente um caso de dermatomiosite com possível hepatite autoimune, cursando laboratorialmente com anticorpo antimicrosso-

mal fígado-rim. No entanto, devido a não realização da biópsia hepática, não foi confirmada a sobreposição destas duas entidades.

Assim sendo, no presente trabalho, relatamos um caso definido de dermatomiosite que vinha cursando com episódios de icterícia. Durante a internação, após intensa investigação do quadro clínico e afastando-se diagnósticos diferenciais, definiu-se o diagnóstico de hepatite autoimune. Em ambas as comorbidades, houve uma boa resposta a despeito do tratamento instituído, a exemplo dos casos descritos com a polimiosite. Entretanto, diferentemente destes, não houve coexistência de outras doenças autoimunes sistêmicas.

CORRESPONDÊNCIA PARA

Samuel Katsuyuki Shinjo
Disciplina de Reumatologia da Faculdade de Medicina da
Universidade de São Paulo
Av. Dr. Arnaldo, 455, 3º andar
Sala 3150, CEP 01246-903
São Paulo, Brasil
E-mail: samuel.shinjo@gmail.com

REFERÊNCIAS

1. Czaja AJ. Natural history, clinical features, and treatment of autoimmune hepatitis. *Semin Liver Dis* 1984; 4: 1-12.
2. Czaja AJ. Diagnosis, prognosis, and treatment of classical autoimmune chronic active hepatitis. In: Krawitt EL, Wiesner RH, eds. *Autoimmune Liver Diseases*. New York: Raven Press 1991; 143-166.
3. Efe C, Purnak T, Ozaslan E. The diagnosis of autoimmune hepatitis in patients with adult-onset Still's disease. *J Clin Apher* 2010; 25: 235.
4. Karp JK, Akpek EK, Anders RA. Autoimmune hepatitis in patients with primary Sjögren's syndrome: a series of two-hundred and two patients. *Int J Clin Exp Pathol* 2010; 3: 582-586.
5. Abuaf N, Johanet C, Homberg J. Autoantibodies in autoimmune chronic active hepatitis. *Autoimmun liver dis*. New York: Raven Press 1991; 93-109.
6. Satoh T, Hirakata M, Yoshida T, Matsumara M, Miyachi K. SLE associated with autoimmune hepatitis. Two cases with novel

- autoantibodies to transfer RNA-related antigens. *Clin Rheumatol* 1997; 16: 305-209.
7. Bradley JD, Pinals RS, Gupta R. Chronic active hepatitis associated with polymyositis. *J Rheumatol* 1985; 12: 368-371.
 8. Marie I, Levesque H, Courtois H, François A, Riachi G. Polymyositis, cranial neuropathy, autoimmune hepatitis, and hepatitis C. *Ann Rheum Dis* 2000; 59: 839-840.
 9. Ko KF, Ho T, Chan KW. Autoimmune chronic active hepatitis and polymyositis in a patient with myasthenia gravis and thymoma. *J Neurol Neurosurg Psychiatry* 1995; 59: 558-559.
 10. Stefanidis I, Giannopoulou M, Liakopoulos V et al. A case of membranous nephropathy associated with Sjögren syndrome, polymyositis and autoimmune hepatitis. *Clin Nephrol* 2008; 70: 245-250.
 11. Kurihara Y, Shishido T, Oku K et al. Polymyositis associated with autoimmune hepatitis, primary biliary cirrhosis, and autoimmune thrombocytopenic purpura. *Mod Rheumatol* 2011; 21: 325-329.
 12. Bohan A, Peter JB. Polymyositis and dermatomyositis. *Pt I. N Engl J Med* 1975; 292: 344-407.
 13. Fiore G, Giacobozzo F, Giacobozzo M. HCV and dermatomyositis: report of 5 cases of dermatomyositis in patients with HCV infection. *World J Gastroenterol*. 2006;12:1641-1644.
 14. Weisendaal D, Imam T, Holyst MM, King PD, McMurray RW. Polymyositis, pulmonary fibrosis, and hepatitis C. *Arthritis Rheum* 1995; 38: 437-439.
 15. Gomez A, Solans R, Simeon CP, Seva A, Garcia F, Fonollosa V. Dermatomyositis, hepatocarcinoma, and hepatitis C. *Arthritis Rheum* 1997; 40: 394-395.
 16. Ueno Y, Kondo K, Kidoroko N, Kobashi R, Kanaji K, Matsumara T. Hepatitis C infection and polymyositis. *Lancet* 1995; 346: 319-320.
 17. Bernardini D, Arniaud D, Castellani P, Gauthier A, Mattei JP, Botta-Fridlund D. Association of dermatomyositis and hepatocellular carcinoma. One case. *Gastroenterol Clin Biol* 1998;22:104.
 18. Kee SJ, Kim TJ, Lee SJ et al. Dermatomyositis associated with hepatitis B virus-related hepatocellular carcinoma. *Rheumatol Int* 2009; 29:595-599.
 19. Toshikuni N, Torigoe R, Mitsunaga M, Omoto A, Nakashima K. Dermatomyositis associated with hepatocellular carcinoma in an elderly female patient with hepatitis C virus-related liver cirrhosis. *World J Gastroenterol* 2006 ;12: 1641-1646.
 20. John TR, Crowleg WJ, Miller JQ, Campa JF. The syndrome of myasthenia and polymyositis with comments on therapy. *Ann NY Acad Sci* 1971; 183: 64-71.
 21. van de Warrenburg BP, Hengstman GJ, Vos PE, Boerman RH, ter Laak HJ, van Engelen BG. Concomitant dermatomyositis and myasthenia gravis presenting with respiratory insufficiency. *Muscle Nerve* 2002; 25: 293-296.
 22. Noda S, Asano Y, Tamaki Z, Takekoshi T, Sugaya M, Sato S. A case of dermatomyositis with "liver disease associated with rheumatoid diseases" positive for anti-liver-kidney microsomal 1 antibody. *Clin Rheumatol* 2010; 29: 941-943.

ACR/ARHP ANNUAL SCIENTIFIC MEETING 2012

Washington DC, EUA
9 a 14 Novembro 2012

7TH EUROPEANS WORKSHOP ON IMMUNE-MEDIATED INFLAMMATORY DISEASES

Noordwijk aan Zee, Holanda
28 a 30 Novembro 2012