



**Universidade de São Paulo**

**Biblioteca Digital da Produção Intelectual - BDPI**

---

Departamento de Cirurgia - FMVZ/VCi

Artigos e Materiais de Revistas Científicas - FMVZ/VCi

---

2012-07

# Distribuição do nervo ibular comum em fetos de equinos e descrição anatômica de pontos para bloqueio anestésico

---

Pesquisa Veterinária Brasileira, Rio Janeiro, v. 32, n. 7, pp. 672-676, jul, 2012

<http://www.producao.usp.br/handle/BDPI/34161>

*Downloaded from: Biblioteca Digital da Produção Intelectual - BDPI, Universidade de São Paulo*

## Distribuição do nervo fibular comum em fetos de equinos e descrição anatômica de pontos para bloqueio anestésico<sup>1</sup>

Luciana P. Iglesias<sup>2\*</sup>, Frederico O.C. Silva<sup>2</sup>, Bruno G. Vasconcelos<sup>3</sup>, Lucas A. Ribeiro<sup>2</sup>, Nairana F. Hodniki<sup>2</sup>, Lara R. Gomes<sup>2</sup>, Maria A. Miglino<sup>3</sup> e Alan P. F. de Melo<sup>3</sup>

**ABSTRACT-** Iglesias L.P., Silva F.O.C., Vasconcelos B.G., Ribeiro L.A., Hodniki N.F., Gomes L.R., Miglino M.A. & Melo A.P.F. 2012. [Distribution of common peroneal nerve in equine fetuses and anatomical description of sites for anesthetic block.] Distribuição do nervo fibular comum em fetos de equinos e descrição anatômica de pontos para bloqueio anestésico. *Pesquisa Veterinária Brasileira* 32(7):672-676. Departamento de Anatomia Animal, Faculdade de Medicina Veterinária, Universidade Federal de Uberlândia, Rua Ceará s/n, Bloco 2D, Uberlândia, MG 38400-902, Brazil. E-mail: [iglesias\\_lp@hotmail.com](mailto:iglesias_lp@hotmail.com)

The distribution of the *nervus fibularis communis* was analyzed in 30 equine fetuses, mongrel, from the collection of the Animal Anatomy Laboratory at the School of Veterinary Medicine of Universidade Federal de Uberlândia, which were injected and stored in an aqueous solution of 10% formaldehyde. It was found that this nerve emerges from the *ischiodicus*, divides itself into *nervus fibularis profundus* and *nervus fibularis superficialis* distributing to the *musculi extensor digitorum lateralis*, *extensor digitorum longus*, *fibularis tertius*, and *tibialis cranialis*. Drawing an imaginary line in the medial-lateral region of the *tuberositatis tibia*, the *nervus fibularis communis* may be blocked in its proximal portion, in the caudal third, between the tendon of insertion of the *biceps femoris* and the lateral side of the *musculus gastrocnemius* (medium third); and the *nervus fibularis profundus* may be blocked in the proximal tibia, cranio-distally to the *nervus fibularis communis*. The block of *nervus fibularis profundus* may be performed in two regions of the tibia: considering the imaginary line, distal to the site referred to the *nervus fibularis communis*, and caudal to that described for the *nervus fibularis profundus*; and distal, on the lateral side of the tibiotarsal joint, between the tendons of insertion of the *musculi extensor digitorum lateralis* and *extensor digitorum longus*.

INDEX TERMS: Anatomy, anesthesiology, equidae, peroneal nerve, pelvic limb.

**RESUMO.-** Analisou-se a distribuição do nervo fibular comum em 30 fetos de equinos, sem raça definida, provenientes do acervo do Laboratório de Anatomia Animal da Faculdade de Medicina Veterinária da Universidade Federal de Uberlândia, que foram injetados e conservados em solução aquosa de formaldeído a 10%. Contatou-se que o referido nervo deriva do isquiático, divide-se em nervos fibulares superficial e profundo, distribuindo-se para os músculos

extensores lateral e longo do dedo, fibular terceiro e tibial cranial. Traçando-se uma linha imaginária na região médio-lateral da tuberosidade do osso tibia, o nervo fibular comum pode ser bloqueado em sua parte proximal, no terço caudal, entre o tendão de inserção do músculo bíceps femoral e a face lateral do músculo gastrocnêmio lateral (terço médio); e o nervo fibular profundo, na parte proximal da tibia, crânio-distalmente ao fibular comum. O bloqueio do nervo fibular superficial pode ser realizado em duas regiões da tibia: na proximal, considerando-se a linha imaginária, distalmente ao ponto citado para o fibular comum e caudalmente ao descrito para o fibular profundo; e na distal, na face lateral da articulação tíbio-társica, entre os tendões de inserção dos músculos extensores lateral e longo do dedo.

TERMS DE INDEXAÇÃO: Anatomia, anesthesiologia, nervo fibular, equídeos, membro pélvico.

<sup>1</sup> Recebido em 23 de janeiro de 2012.

Aceito para publicação 21 de maio de 2012.

<sup>2</sup> Setor de Anatomia Animal, Faculdade de Medicina Veterinária, Universidade Federal de Uberlândia (UFU), Rua Ceará s/n, Bloco 2D, Uberlândia, MG 38400-902, Brasil. \*Autor para correspondência: [iglesias\\_lp@hotmail.com](mailto:iglesias_lp@hotmail.com)

<sup>3</sup> Laboratório de Anatomia Animal, Faculdade de Medicina Veterinária e Zootecnia, Universidade de São Paulo (USP), Av. Prof. Dr. Orlando Marques de Paiva 87, Cidade Universitária, São Paulo, SP 05508-270, Brasil.

## INTRODUÇÃO

Alguns pesquisadores comentam a importância do plexo lombossacral no sistema nervoso, porém restringem-se a fazer considerações anatômicas no cão (Rocha & Massone 2006), mocó (Lacerda et al. 2006), homem e macaca (Urbanowicz & Zaluska 1969), *Macaca mulatta* (Krechowiecki & Goscicka 1972) e *Cebus apella* (Barros et al. 2003); não se referindo à espécie equina.

Já outros autores corroboram, com o intuito de descrever os nervos específicos do plexo supra-citado: nos suínos, através do nervo obturatório (Chagas et al. 2006); javalis, pelo isquiático (Iglesias et al. 2011); gato, isquiático (Guimarães et al. 2005); caprinos, isquiático (Lima et al. 2008); ovinos, femoral (Silva et al. 2011) e obturatório (Vasconcelos et al. 2009); bovinos, femoral (Lizardo et al. 2009), obturatório (Miranda et al. 2007) e isquiático (Campos et al. 2003); e equinos, femoral (Moraes et al. 2008), podendo (Martins et al. 2008) e obturatório (Silva et al. 2007). Não abordando o nervo fibular comum em equinos.

A ultrassonografia do nervo isquiático de equino adulto, permitiu a observação da divisão do referido nervo em nervos tibial e fibular comum, cinco centímetros distalmente ao trocânter maior do fêmur (Alexander & Dobson, 2003).

No que tange ao bloqueio anestésico dos nervos do plexo lombossacral, os trabalhos utilizam o homem como fonte de estudo (Schmidt et al. 2005, Zugliani et al. 2007, Imbelloni 2008).

Assim, com o objetivo de contribuir para o estudo da anatomia dos equinos particularmente ao conhecimento do nervo fibular comum, e ainda com o intuito de fornecer dados a anestesiologia, propomos com esta pesquisa analisar a distribuição do nervo fibular comum em equinos, confirmar a ramificação para os músculos do membro pélvico, procedendo à contagem do número de ramos para cada músculo. E, por fim, analisar os possíveis pontos de bloqueio anestésico e descrever seus termos de indicação e posição anatômicos.

Dessa forma, o nervo fibular comum surge das raízes lombares do tronco lombossacral, corre inicialmente com o nervo tibial, mas se separa deste para passar sobre a cabeça lateral do músculo gastrocnêmio e entrar na perna. Emite um ramo, nervo lateral da sura, para a cútis da face lateral do membro pélvico, antes de se dividir nos ramos superficial e profundo, quando próximo da cabeça da fibula. O nervo fibular superficial supre a cútis da face dorsal do membro pélvico e toda a pata, exceto no cavalo, onde desaparece na altura do boleto. O nervo fibular profundo supre os músculos dorsolaterais da perna (flexores do jarrete e extensor dos dedos) e também é sensorial das estruturas do pé (Dyce et al. 1990).

O nervo fibular comum (peroneal) é um grande tronco que surge do nervo isquiático, normalmente dentro dos dois terços médios da coxa, embora a separação seja bastante evidente ao nível do trocânter maior do fêmur muito pouco depois do nervo isquiático emergir da cavidade pélvica. Ele desce juntamente com o tronco principal até a origem do músculo gastrocnêmio; aqui o nervo fibular desvia lateral e cranialmente através da face lateral do músculo gastrocnêmio, sob a cobertura do músculo bíceps da coxa,

e divide-se, na origem do músculo extensor lateral dos dedos, nos ramos superficial e profundo (Sisson & Grossman 1975, Getty 1981).

O nervo fibular superficial fornece ramos para o músculo extensor lateral dos dedos, desce no sulco entre este músculo e o músculo extensor longo dos dedos, perfura a fáscia profunda da perna e se ramifica sob a pele, na face dorsal e lateral do tarso e do metatarso ou ao redor da articulação do boleto. Ele mergulha entre o músculo extensor lateral dos dedos e o músculo extensor longo dos dedos, fornece ramos para estes músculos, para os músculos tibial cranial e fibular terceiro (Getty 1981).

O nervo fibular se divide caudal ao ligamento lateral colateral do joelho em ramos superficial e profundo. O ramo superficial supre o músculo extensor lateral dos dedos e a cútis sobre a face lateral da perna e segmentos mais distais do membro. O ramo profundo supre ramos para os demais músculos do grupo dorsolateral e, em seguida, continua sob o tendão do músculo extensor longo dos dedos como um nervo puramente sensorial (Dyce et al. 1990).

O nervo fibular inerva os músculos fibular longo (König & Liebich 2002), tibial cranial, extensor longo e lateral dos dedos e o fibular terceiro (Frandsen et al. 2005). Distalmente ao joelho, o nervo fibular comum divide em nervo peroneal superficial e profundo, que inervam os flexores do jarrete e os extensores do dígito. Os dois nervos, então, descem entre o extensor digital lateral e o extensor digital longo para as superfícies dorsal e lateral do metatarso (Budras et al. 2009).

Em equinos o ramo profundo do nervo fibular comum é mais bem bloqueado no sulco entre os tendões dos extensores longo e lateral, acima do maléolo lateral. O bloqueio do nervo tibial sobre o jarrete, e do nervo fibular profundo dessensibiliza o metatarso posterior, os aspectos medial e lateral do boleto e todo o dígito. Para produzir um completo bloqueio distal do jarrete, esses dois nervos devem ser injetados juntamente com o nervo safeno, nervo fibular superficial e nervo cutâneo posterior (um ramo do nervo tibial) (Hall & Clarke 1987). A anestesia do nervo fibular lateral (perônio) compreende todas as intervenções na face lateral e abaixo do calcâneo (Massone 2008).

O local onde o nervo fibular comum costuma ser anestesiado é na face lateral do membro pélvico, aproximadamente 4 polegadas acima da ponta do jarrete, no sulco formado pelos músculos extensores digitais lateral e longo. O cavalo pode arrastar o dedo do pé do membro dessensibilizado quando os nervos tibial, fibular profundo e fibular superficial são anestesiados (Moyer et al. 2007).

## MATERIAL E MÉTODOS

O desenvolvimento do presente trabalho contou com a utilização de 30 fetos de equinos (sem raça definida) do acervo do Laboratório de Anatomia da Faculdade de Medicina Veterinária, Universidade Federal de Uberlândia (UFU).

A fixação destes animais, em solução aquosa de formaldeído a 10%, ocorreu mediante injeção na artéria aorta torácica, no nível do nono espaço intercostal esquerdo e, também, por imersão dos animais em recipientes com a mesma solução.

Para análise das distribuições dos ramos musculares dos nervos fibulares comuns, em seus respectivos antímeros, a pele e as

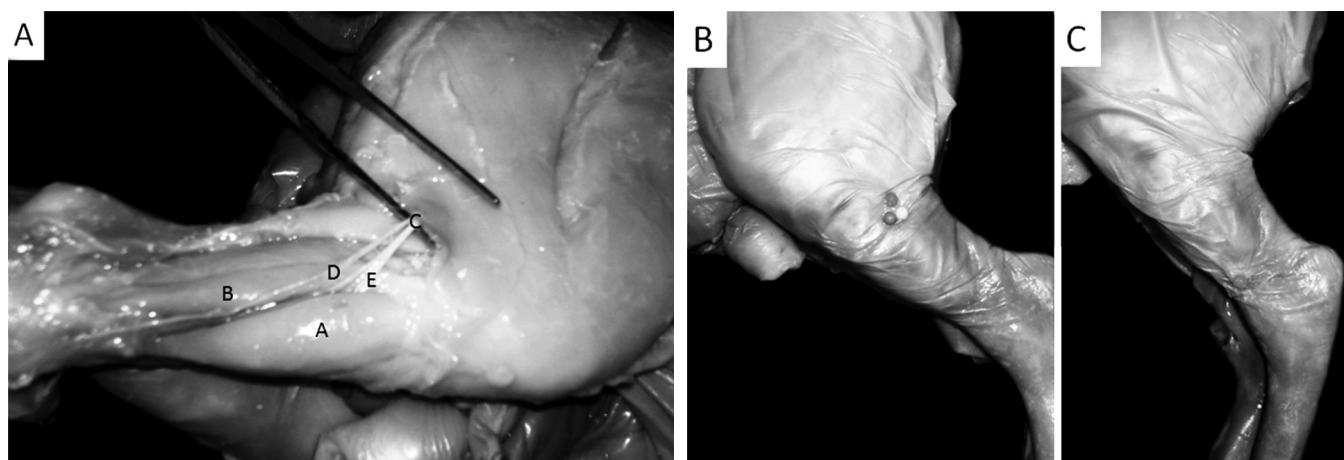


Fig. 1. Fotografias de fetos de equinos sem raça definida. Em A, membro pélvico direito em vista lateral mostrando: músculo extensor longo do dedo (A), músculo extensor lateral do dedo (B), nervo fibular comum (C), nervo fibular superficial (D), nervo fibular profundo (E). Em B, membro pélvico esquerdo em vista lateral (região proximal do osso tíbia). Alfinete laranja: ponto para bloqueio do nervo fibular comum; alfinete azul: ponto para bloqueio do nervo fibular profundo; alfinete amarelo: ponto para bloqueio do nervo fibular superficial. Em C, membro pélvico esquerdo em vista lateral (região distal do osso tíbia). O alfinete rosa representa o ponto para bloqueio do nervo fibular superficial. Uberlândia, 2012.

**Quadro 1. Ramificações musculares no nervo fibular comum nos antímeros direito (AD) e esquerdo (AE) em fetos de equinos sem raça definida. Uberlândia, 2012**

Músculo	AD: n <sup>o</sup> ramos (% de animais)	Total (%)	AE: n <sup>o</sup> ramos (% de animais)	Total (%)
Extensor longo do dedo	1 (16,7%), 2 (40%), 3 (40%), 4 (3,3%)	100%	1 (10%), 2 (43,3%), 3 (46,7%)	100%
Fibular terceiro	1 (93,3%), 2 (6,7%)	100%	1 (96,7%), 2 (3,3%)	100%
Extensor lateral do dedo	1 (43,3%), 2 (56,7%)	100%	1 (36,7%), 2 (56,7%), 3 (6,7%)	100%
Tibial cranial	1 (90%), 2 (10%)	100%	1 (93,3%), 2 (6,7%)	100%

fáscias subcutâneas das regiões laterais das coxas e das pernas foram afastadas.

O trabalho foi aprovado pela Comissão de Ética na Utilização de Animais, sob o protocolo de registro CEUA/UFU 061/11; a avaliação dos dados procedeu-se de forma descritiva em termos de porcentagem simples; e a nomenclatura utilizada está de acordo com o *International Committee on Veterinary Gross Anatomical Nomenclature* (2005).

## RESULTADOS

O nervo fibular comum derivou do isquiático, dividiu-se em nervos fibulares superficial e profundo, e distribuiu-se para os músculos extensor longo do dedo, fibular terceiro, extensor lateral do dedo e tibial cranial (Fig. 1A).

O músculo extensor longo do dedo recebeu de um a quatro ramos no antímero direito, de modo que: 16,7% dos animais apresentaram um ramo; 40%, dois; 40%, três; e 3,3%, quatro. No antímero esquerdo: 10% receberam um ramo; 43,3%, dois; e 46,7%, três.

O músculo fibular terceiro apresentou de um a dois ramos em ambos os antímeros, sendo: 93,3% dos fetos possuíam um ramo no direito; 96,7% no esquerdo; e dois ramos em 6,7% no antímero direito e 3,3% no esquerdo.

O músculo extensor lateral do dedo obteve de um a dois ramos no antímero direito e de um a três no esquerdo. Referente ao antímero direito, 43,3% dos fetos receberam um único ramo e 56,7%, dois; e no esquerdo, 36,7%, um ramo, 56,7%, dois e, 6,7%, três.

O músculo tibial cranial recebeu de um a dois ramos nos dois antímeros. Em 90% dos casos, o antímero direito rece-

beu um ramo, e, em 10%, dois; o esquerdo, em 93,3%, um ramo e, em 6,7%, dois (Quadro 1).

O nervo fibular comum poderia ser bloqueado na região da parte proximal (terço caudal) da tíbia, traçando-se uma linha imaginária médio-lateralmente à sua tuberosidade. Como parâmetro muscular, foi possível descrever que o referido nervo passou entre a inserção do músculo bíceps femoral e o terço médio da face lateral do músculo gastrocnêmio lateral (Fig. 1B).

O nervo fibular profundo seria bem bloqueado também na parte proximal da tíbia, na linha (médio-lateral) da tuberosidade da tíbia, craniodistalmente ao ponto do fibular comum (Fig. 1B).

Quanto ao nervo fibular superficial, foi possível fazer duas inferências de regiões para o bloqueio. A primeira delas, na parte proximal da tíbia, considerar-se-ia a linha imaginária descrita acima, distalmente ao fibular comum e caudalmente ao fibular profundo (Fig. 1B). E a segunda, na parte distal da tíbia, na articulação tíbio-társica (face lateral), onde o nervo fibular comum poderia ser bloqueado entre os tendões de inserção dos músculos extensor lateral do dedo e extensor longo do dedo (Fig. 1C).

## DISCUSSÃO

Conforme Alexander e Dobson (2003), o nervo isquiático dividiu-se em fibular comum e tibial, na porção distal do osso fêmur, entretanto no experimento não foi possível inferir que tal ocorre cinco centímetros distalmente ao trocânter maior, pois a espécie estudada encontra-se em idade fetal.

A divisão do nervo fibular comum em nervos fibulares superficial e profundo ocorre caudalmente ao ligamento colateral lateral do joelho (Dyce et al. 1990). Constatação com a qual houve concordância, pois a origem do músculo extensor lateral do dedo coincidiu com a região caudal ao ligamento colateral lateral do joelho.

O nervo fibular superficial forneceu ramos para o músculo extensor lateral do dedo e ramificou-se sob a pele na face dorso-lateral do tarso e metatarso e ao redor da articulação do boleto. O fibular profundo penetrou entre os músculos extensores lateral e longo do dedo, fornecendo ramos para estes e ainda para os músculos tibial cranial e fibular terceiro (Getty 1981), o que se verificou no trabalho.

Em concordância com alguns autores (Sisson & Grossman 1975), o nervo fibular comum originou-se do isquiático e dividiu-se em nervos fibulares superficial e profundo na origem do músculo “extensor externo”. Provavelmente o termo “extensor externo” referiu-se ao músculo extensor lateral do dedo.

O nervo fibular comum dividir-se-ia em fibular superficial e profundo distalmente ao joelho (Budras et al. 2009). Quanto à região de divisão do nervo, não houve concordância com o autor, pois a nomenclatura “distal” não se aproximou da região onde realmente ocorreu a divisão, que seria caudalmente ao ligamento colateral lateral do joelho.

Além dos músculos já citados, foi descrita a distribuição do nervo fibular profundo nos animais domésticos para o músculo fibular longo (König & Liebich 2002), em fetos de equinos não observou-se a inervação do músculo fibular longo.

A descrição anatômica para pontos de bloqueio anestésico foi realizada com base nos termos indicativos de posição e direção, fornecendo como parâmetros as regiões ósseas e musculares.

O nervo fibular comum seria anestesiado na face lateral do membro pélvico, aproximadamente 4 polegadas acima da ponta do jarrete, no sulco formado pelos músculos extensores digitais lateral e longo (Moyer et al. 2007). Utilizou-se como parâmetros para indicar o possível ponto de bloqueio à parte proximal da tibia, em seu terço caudal, traçando-se uma linha imaginária médio-lateralmente à tuberosidade desse mesmo osso, entre a inserção do músculo bíceps femoral e a face lateral do gastrocnêmio lateral (terço médio).

Sugerimos dois pontos de bloqueio do nervo fibular superficial. Primeiro, na região proximal da tibia, distalmente ao ponto de bloqueio para o fibular comum e caudalmente ao ponto para o fibular profundo. E segundo, na região distal da tibia na face lateral da articulação tíbio-társica entre os tendões de inserção dos músculos extensores lateral e longo do dedo.

A anestesia do nervo fibular lateral nos equinos compreenderia todas as intervenções na face lateral e abaixo do calcâneo (Massone 2008). Nos fetos estudados foi possível inferir que o nervo fibular lateral, provavelmente, seria o nervo fibular superficial.

O ramo profundo do nervo fibular comum seria melhor bloqueado no sulco entre os tendões dos extensores longo e lateral (Hall e Clarke 1987). Porém, constatou-se que o ramo superficial seria melhor bloqueado na referida região.

## CONCLUSÕES

O nervo fibular comum derivou do nervo isquiático, dividiu-se em nervos fibulares superficial e profundo e distribuiu-se para os músculos extensor longo do dedo, fibular terceiro, extensor lateral do dedo e tibial cranial.

Considerando uma linha imaginária na tuberosidade do osso tibia (região médio-lateral), o nervo fibular comum poderia ser bloqueado em sua parte proximal, no terço caudal, entre o tendão de inserção do músculo bíceps femoral e o músculo gastrocnêmio lateral (terço médio). O nervo fibular profundo poderia também ser bloqueado na região descrita, crânio-distalmente ao fibular comum.

Para o nervo fibular superficial, constataram-se duas regiões para pontos de bloqueio anestésico:

Região proximal da tibia – considerando-se a linha imaginária descrita, distalmente ao ponto de bloqueio para o fibular comum e caudalmente ao ponto para o fibular profundo;

Região distal da tibia – na articulação tíbio-társica, face lateral, entre os tendões de inserção dos músculos extensores lateral e longo do dedo.

## REFERÊNCIAS

- Alexander K. & Dobson H. 2003. Ultrasonography of peripheral nerves in the normal adult horse. *Veterinary Radiol. Ultras.* 44: 456-464.
- Barros R.A.C., Prada I.L.S., Silva Z., Ribeiro A.R. & Silva D.C.O. 2003. Constituição do plexo lombar do macaco *Cebus apella*. *Braz. J. Vet. Res. Anim. Sci.* 40:373-381.
- Budras K.D., Sack W.O. & Röck S. 2009. *Anatomy of Horse*. 5<sup>th</sup> ed. Schlütersche Verlagsgesellschaft GmbH & Co. KG, Germany, p.23.
- Campos D.B., Silva F.O.C., Severino R.S., Drummond S.S., Lima E.E.M., Bombonato P.P. & Santana M.I.S. 2003. Origem e distribuição dos nervos isquiáticos em fetos de bovinos azebuados. *Ars Vet.* 19(3):219-223.
- Chagas R.G., Drummond S.S., Silva F.O.C., Eurides D., Alves E.C.M. & Miranda R.L. 2006. Origem e distribuição do nervo obturatório em suínos (*Sus Scrofa Domesticus* Linnaeus, 1758) da linhagem Ag-1050. *Arq. Ciênc. Vet. Zool. Unipar* 9(1):15-20.
- Dyce K.M., Sack W.O. & Wensing C.J.G. 1990. *Tratado de Anatomia Veterinária*. Guanabara Koogan, Rio de Janeiro, p.1, 175, 219-220, 373, 409-410.
- Frandsen R.D., Wilke W.L. & Fails A.D. 2005. *Anatomia e Fisiologia dos Animais da Fazenda*. 6<sup>a</sup> ed. Guanabara Koogan, Rio de Janeiro, p.140-141.
- Getty R. 1981. *Sisson/Grossman's Anatomia dos Animais Domésticos*. Vol.1. 5<sup>a</sup> ed. Interamericana, Rio de Janeiro, p.633, 637-638.
- Guimarães G.C., Machado M.R.F., Santos A.L.Q., Vieira L.G., Souza A.G., Silva J.M.M. & Kaminishi A.P.S. 2005. Origem e distribuição do nervo isquiático no gato doméstico (*Felis catus domesticus*, Linnaeus, 1758). *Biosci. J.* 21:189-195.
- Hall L.W. & Clarke K.W. 1987. *Anestesia Veterinária*. 8<sup>a</sup> ed. Manole, São Paulo. 230p.
- Iglesias L.P., Silva F.O.C. & Brito T.R. 2011. Origem e distribuição do nervo isquiático em fetos de javalis (*Sus sus scrofa*). *Biotemas*. 24(4):139-143.
- Imbelloni L.E. 2008. Bloqueio do plexo lombar no compartimento do psoas para analgesia pós-operatória em cirurgias ortopédicas. *Acta. Ortop. Bras.* 16:157-160.
- International Committee on Veterinary Gross Anatomical Nomenclature 2005. *Nomina Anatomica Veterinaria*. New York. 190p.
- Lacerda P.M., Moura C.E.B., Miglino M.A., Oliveira M.F. & Albuquerque J.F.G. 2006. Origem do plexo lombossacral de mocó (*Kerondo rupestris*). *Braz. J. Vet. Res. Anim. Sci.* 43:620-626.
- Lima E.M.M., Silva F.O.C., Severino R.S., Drummond S.S., Campos D.B., Santana M.I.S. & Moraes D.D.A. 2008. Origem e distribuição dos nervos isquiáticos em caprinos da raça Saanen. *Ciência Rural* 38(2):372-377.

- König H.E. & Liebich H.G. 2002. Anatomia dos Animais Domésticos: Texto e Atlas Colorido. Vol.1. Artmed, Porto Alegre. 262p.
- Krechowiecki A. & Goscicka D. 1972. The lumbosacral plexus and lumbar enlargement in *Macaca mulatta*. *Fol. Morphol.* 31:11-19.
- Lizardo F.B., Silva F.O.C., Santos L.A., Severino R.S., Guimarães E.C., Eulalio F.H.F., Sousa G.C., Facury Neto M.A., Bernardinho Junior R. & Cabral L.G. 2009. Origin and distribution of the femoral nerve in fetuses of zebu-crossed bovines. *Revta Bras. Ciênc. Morfol.* 26:91-96.
- Martins J.D., Silva F.O.C., Moraes D.V. & Severino R.S. 2008. Origem e distribuição do nervo pudendo em fetos de equinos. *Horiz. Cient.* 1:1-9.
- Massone F. 2008. Anestesiologia Veterinária: Farmacologia e Técnicas. 5ª Ed. Guanabara Koogan, Rio de Janeiro, p.55.
- Miranda R.L., Silva F.O.C., Severino R.S., Drummond S.S. & Gonçalves R.C. 2007. Origens e distribuições dos nervos obturatórios em fetos fêmeas de bovinos azebuados. *Biosci. J.* 23(4):120-127.
- Moraes D.V., Martins J.D., Silva F.O.C., Drummond S.S. & Severino R.S. 2008. Origem e distribuição do nervo femoral em equinos sem raça definida. *Horiz. Cient.* 1:1-10.
- Moyer W., Schumacher J. & Schumacher J. 2007. A Guide to Equine: Joint injection and Regional Anesthesia. Veterinary Learning Systems, Yardley, PA, p.98-99.
- Rocha L.M.S. & Massone F. 2006. Estudo anatomo-anestesiológico do segmento lombar (L1 a L6) em cães. *Braz. J. Vet. Res. Anim. Sci.* 43:167-177.
- Schmidt A.P., Schmidt S.R.G. & Ribeira S.M. 2005. O bloqueio do plexo hipogástrico superior é eficaz no tratamento de dor pélvica crônica? *Revta Bras. Anestesiol.* 55:669-679.
- Silva F.O.C., Moraes D.V., Martins J.D., Drummond S.S. & Severino R.S. 2007. Origem e distribuição do nervo obturatório em equinos sem raça definida. *Horiz. Cient.* 1:1-9.
- Silva F.O.C., Brito T.R., Vasconcelos B.G., Canabrava H.A.N., Pereira C.C.H., Nolasco R.M. & Honorato A.G.O. 2011. Origens e distribuições dos nervos femorais em ovinos sem raça definida. *Biosci. J.* 27(6):978-981.
- Sisson S. & Grossman J.D. 1975. Anatomía de los Animales Domésticos. 4ª ed. Salvat, Barcelona, p.822, 824-825.
- Urbanowicz Z. & Zaluska S. 1969. Arrangement of lumbar plexus in man and macaca. *Fol. Morphol.* 28:285-299.
- Vasconcelos B.G., Silva F.O.C., Sena C.V.B., Bittar W.A., Vasconcelos R.Y.G., Resende G.G.N., Rinaldi F.C.Q. & Santos M.C.D. 2009. Origens e distribuições dos nervos obturatórios em ovinos sem raça definida. *Vet. Not.* 15:41-46.
- Zugliani A.H., Verçosa N., Amaral J.L.G., Barrucand L., Salgado C. & Karam M.B.H. 2007. Controle da dor pós-operatória da artroplastia total do joelho: é necessário associar o bloqueio do nervo isquiático ao bloqueio do nervo femoral? *Revta Bras. Anestesiol.* 57:514-524.