



Universidade de São Paulo

Biblioteca Digital da Produção Intelectual - BDPI

Departamento de Cirurgia - FMVZ/VC1

Artigos e Materiais de Revistas Científicas - FMVZ/VC1

2012

Avaliação morfométrica e hemodinâmica comparativa dos vasos envolvidos no shunt portossistêmico congênito em cães

PESQUISA VETERINARIA BRASILEIRA, RIO DE JANEIRO, v. 32, n. 9, pp. 941-946, SEP, 2012
<http://www.producao.usp.br/handle/BDPI/41124>

Downloaded from: Biblioteca Digital da Produção Intelectual - BDPI, Universidade de São Paulo

Avaliação morfométrica e hemodinâmica comparativa dos vasos envolvidos no shunt portossistêmico congênito em cães¹

Lilian Kamikawa^{2*} e Pedro Primo Bombonato²

ABSTRACT.- Kamikawa L. & Bombonato P.P. 2012. [**Morphometric and haemodynamic evaluation of the vessels associated with the congenital portosystemic shunting in dogs.**] Avaliação morfométrica e hemodinâmica comparativa dos vasos envolvidos no shunt portossistêmico congênito em cães. *Pesquisa Veterinária Brasileira* 32(9):941-946. Setor de Anatomia dos Animais Domésticos e Silvestres, Departamento de Cirurgia, Faculdade de Medicina Veterinária e Zootecnia, Universidade de São Paulo, Avenida Prof. Dr. Orlando Marques de Paiva 87, Cidade Universitária, São Paulo, SP 05508-270, Brazil. E-mail: likamik@uol.com.br

The morphometry and haemodynamic aspects of portal vein were studied in 20 normal dogs with less than 120 days of age and in 14 dogs presenting portosystemic shunting with ages between 90 and 360 days. In the control group the hepatic margins were seen 1.50cm to 3.00cm caudal to the costal margin. Collected data indicated that the mean diameter of portal vein (VP), caudal vena cava (VCC) and abdominal aorta (AO) measured respectively, 0.38cm, 0.37cm and 0.41cm. The VP/VCC and VP/AO mean ratios were respectively, 1.10 and 0.94. The average of VP, VCC and AO areas were respectively, 0.12cm², 0.11cm² and 0.14cm². The haemodynamic of portal vein was studied by ultrasound Doppler and the mean velocity of portal blood flow (VMFSP) measured was 17.76cm/s. It was verified that portal blood flow (FSP) average was 83.11ml/min/kg and the congestion index (IC) average was 0.006. In the group of animals presenting portosystemic shunting, the hepatic margins were seen 1.00cm to 2.00cm cranial to the costal margin. The morphometry of VP, VCC and AO presented a mean diameter of 0.40cm, 0.74cm and 0.56cm, respectively. The VP/VCC and VP/AO mean ratios were respectively, 0.54 and 0.69. The average of VP, VCC and AO areas were respectively, 0.14cm², 0.31cm² and 0.25cm². The haemodynamic study demonstrated that the VMFSP measured was 22.29cm/s and the IC average was 0.006.

INDEX TERMS: Ultrasonography, doppler, portal vein, dogs, portosystemic shunting.

RESUMO.- Foram realizados o estudo morfométrico e o estudo hemodinâmico da veia porta em vinte cães clinicamente normais, de idade igual e inferior a 120 dias e em quatorze cães portadores de shunt portossistêmico, de idades entre 90 e 360 dias. Nos cães do grupo controle, as margens hepáticas apresentaram-se entre 1,50cm e 3,00cm caudalmente à margem costal. Os diâmetros médios da veia porta (VP), veia cava caudal (VCC) e aorta abdominal (AO) obtidas foram respectivamente, 0,38cm, 0,37cm e 0,41cm. As proporções entre os diâmetros médios VP/

VCC e VP/AO apresentaram médias de 1,10 e 0,94, respectivamente. As médias das áreas da VP, VCC e AO resultaram respectivamente em 0,12cm², 0,11cm² e 0,14cm². No estudo hemodinâmico da VP destes animais, utilizando-se o ultrassom Doppler, a velocidade média de fluxo sanguíneo portal (VMFSP) mediu 17,76cm/s. A média de fluxo sanguíneo portal (FSP) resultou em 83,11ml/min/kg. O índice de congestão (IC) apresentou média de 0,006. Para o grupo de cães portadores de shunt portossistêmico, o fígado apresentou redução de seu volume, sendo as margens hepáticas visibilizadas entre 1,00cm e 2,00cm cranialmente à margem costal. No estudo morfométrico, as médias dos diâmetros médios obtidos de VP, VCC e AO resultaram respectivamente em 0,40cm, 0,74cm e 0,56cm. As proporções entre os diâmetros médios VP/VCC e VP/AO resultaram respectivamente em 0,54 e 0,69. As médias das áreas de VP, VCC e AO resultaram respectivamente em 0,14cm², 0,31cm² e 0,25cm².

¹ Recebido em 11 de novembro de 2011.

Aceito para publicação em 20 de junho de 2012.

² Pós-Graduação, área de concentração Anatomia dos Animais Domésticos e Silvestres, Departamento de Cirurgia, Faculdade de Medicina Veterinária, Universidade de São Paulo (USP). Endereço, particular: Rua Sete de Setembro 120, apto 112, Vila Mariza, São Bernardo do Campo, SP 09625-060, Brasil. *Autor para correspondência: likamik@uol.com.br

0,25cm². Ao ultrassom Doppler a VMFSP mediu 22,29cm/s e a média do IC da VP obtido foi de 0,006.

TERMOS DE INDEXAÇÃO: Ultrassonografia, doppler, veia porta, cães, shunt portossistêmico.

INTRODUÇÃO

Os shunts portossistêmicos (SPS) congênitos que representam uma das mais comuns anomalias vasculares em cães e gatos (Pennink & D'Anjou 2008), são comunicações vasculares anormais entre o sistema venoso portal e sistêmico. Eles permitem que o sangue portal entre diretamente na circulação venosa, desviando dos sinusóides (Winkler & Bohling & Tilson 2003, Ettinger 2004, Szatmári et al. 2004, Berent & Tobias 2009) e podem ser classificados de acordo com a sua anatomia como intra ou extra-hepáticos (Szatmári et al. 2004).

Um SPS extra-hepático é considerado congênito quando uma veia ou raramente duas veias anormais estão presentes sem sinais de hipertensão portal concomitante (Favier 2004, Szatmári 2004).

As vantagens inerentes ao exame ultrassonográfico como a sua disponibilidade, a sua não invasividade e a rara necessidade de utilização da anestesia, justificam a sua utilização para pesquisa de SPS na rotina veterinária (D'Anjou et al. 2004).

Um estudo por ultrassom pode detectar um desvio, mas um exame com resultado normal não descarta a sua presença (Nyland & Mattoon 2004). Avanços recentes em tratamentos cirúrgicos de SPS em malformações arteriovenosas tornam importante a diferenciação desses tipos de desordens vasculares antes da cirurgia, se possível. A ultrassonografia pode ajudar a determinar se há SPS, se esse é intra-hepático ou extra-hepático. Fístulas arteriovenosas hepáticas podem ser diferenciadas de outras desordens portossistêmicas pelo ultrassom Doppler (Nyland & Mattoon 2004).

A acuracidade da ultrassonografia para detecção de SPS tem aumentado progressivamente nas últimas duas décadas. O desenvolvimento de aparelhos de ultrassom de melhor qualidade, a utilização do color Doppler, a maior experiência dos ultrassonografistas e o melhor conhecimento do comportamento das manifestações dos SPS fornecidas pela literatura são responsáveis por este progresso (D'Anjou et al. 2004).

Desta forma, estudos relacionados à morfologia e à hemodinâmica da veia porta em animais normais e animais que apresentam SPS tornam-se essenciais para uma maior compreensão e delineamento da terapêutica relacionada a este tipo de alteração.

Assim, em função da importância do estudo ultrassonográfico na determinação de SPS, o presente estudo foi desenvolvido, apresentando como objetivo, a biometria e a hemodinâmica da veia porta em cães controle e em cães com SPS congênito, comparativamente.

MATERIAL E MÉTODOS

Neste estudo foram avaliados cães de raças pequenas como Bichon Frisé, Lhasa Apso, Maltês, Pinscher, Pug, Shih-Tzu, Schnau-

zer, Yorkshire Terrier e West Highland Terrier de idade igual e inferior a 360 dias. Estes animais foram divididos em grupo de cães controle e grupo de cães portadores de SPS.

O grupo de cães controle foi composto por 20 cães das raças Yorkshire Terrier (14), Lhasa Apso (5), Shih Tzu (1), sendo 15 fêmeas e 5 machos, de idade igual ou inferior a 120 dias, normais ao exame físico, ao exame ultrassonográfico e aos exames hematológicos e bioquímicos (Gama GT, TGP e Fosfatase Alcalina).

O grupo de cães portadores de SPS congênito foi composto por 14 cães, sendo 7 machos e 6 fêmeas, das raças Bichon Frisé (1 macho), Lhasa Apso (1 macho), Maltês (2 fêmeas), Pinscher (1 macho), Pug (1 macho), Schnauzer (1 macho e 1 fêmea), Shih Tzu (1 fêmea), West Highland Terrier (1 fêmea) e Yorkshire Terrier (2 machos e 2 fêmeas) de idade entre 90 e 360 dias.

Os animais foram examinados com auxílio dos aparelhos de ultrassom Doppler marca Toshiba®, modelo HA 140 e os transdutores setorial (frequência 5,0MHz) e linear (frequência de 7,5MHz) e marca General Electric, modelo Logiq 400 e os transdutores convexo (frequência 2,0-5,0MHz) e linear (frequência 7,0-11,0MHz). A documentação dos exames foi realizada pelo programa de captura de imagem Clinicontrol® desenvolvido pela empresa Epeople sistemas.

Os animais foram submetidos a jejum alimentar de no mínimo oito horas e contidos apenas fisicamente, evitando-se desta forma, possíveis interferências de substâncias tranquilizantes ou sedativas nos valores hemodinâmicos pesquisados.

Para o estudo morfométrico foram mensurados ao ultrassom convencional os diâmetros e as áreas médias da veia porta, da veia cava caudal e da aorta abdominal. Realizou-se o cálculo das proporções entre o diâmetro médio da veia porta e da veia cava caudal e entre o diâmetro médio da veia porta e da aorta abdominal.

Para o estudo hemodinâmico, utilizou-se o ultrassom Doppler que forneceu a velocidade de fluxo sanguíneo portal. Foram realizados os cálculos de fluxo sanguíneo portal³ (PF) e de índice de congestão⁴ (IC) utilizando as fórmulas:

$$PF \text{ (ml/min/kg)} = \frac{\text{Velocidade máxima (cm/s)} \times 0,57 \times 60 \text{ (s/min)} \times \text{área da veia porta (cm}^2\text{)}}{\text{Peso corporal (kg)}}$$

$$IC = \frac{\text{área da veia porta (cm}^2\text{)}}{\text{VMFSP (cm/s)}}$$

Para a mensuração do diâmetro vascular, o animal foi posicionado em decúbito lateral esquerdo, sendo o transdutor posicionado na parede abdominal lateral direita, na altura do 10° e 11° espaço intercostal. A mensuração da veia porta foi realizada na região do hilo hepático ao corte transversal. Deslocando o transdutor ligeiramente para o lado direito do corpo do animal, visibilizou-se a veia cava caudal em seu plano transversal.

Para a visualização da aorta abdominal, o transdutor foi posicionado ligeiramente dorso lateralmente à veia cava caudal.

A mensuração da velocidade de fluxo sanguíneo portal foi realizada na região do hilo hepático, sendo o vaso posicionado em seu plano longitudinal. Foi utilizado um amplo volume de amostra, volume este, responsável pelo preenchimento de mais de 50% do diâmetro vascular. O ângulo de insonação, isto é, a angulação entre o feixe sonoro e o eixo longitudinal do vaso utilizado foi igual ou inferior a 60°.

³ Fórmula obtida do trabalho de D'Anjou M. & Penninck D. 2004. Ultrasonographic diagnosis of portosystemic shunting in dogs and cats. Vet. Radiol. Ultrasound 45:524.

⁴ Fórmula obtida no livro Cerri G.C., Mólnar L. & Vezoso D.C.P. 1998. Doppler. Sarvier, São Paulo, p.113.

A avaliação da onda espectral do fluxo sanguíneo da veia cava caudal foi realizado em seu segmento cranial (cranialmente às veias renais e caudalmente às veias hepáticas), sendo este vaso visibilizado em seu eixo longitudinal.

Utilizando o programa BioEstat 3.0, foram realizados tratamentos estatísticos nos valores referentes aos diâmetros médios e áreas da veia porta, da veia cava caudal e da aorta abdominal; velocidade média de fluxo sanguíneo portal, fluxo sanguíneo portal e índice de congestão, comparando-se os valores obtidos de machos e fêmeas, utilizando-se o teste de Mann-Whitney, com $\alpha = 0,05$ (Ayres 2003). O cálculo do fluxo sanguíneo portal foi realizado somente no grupo controle.

RESULTADOS

Nos cães do grupo controle, ao ultrassom convencional, as margens hepáticas foram observadas a 1,50cm a 3,00cm caudalmente à margem costal.

O diâmetro médio da veia porta variou entre 0,25cm e 0,50cm, com média de 0,38cm. O diâmetro médio da veia cava caudal mediu entre 0,22cm e 0,49cm, com média de 0,37cm. O diâmetro médio da aorta abdominal mediu entre 0,30cm e 0,54cm, com média de 0,41cm.

A área da veia porta mediu entre 0,05cm² e 0,20cm² com média de 0,12cm². A área da veia cava caudal mediu entre 0,04cm² e 0,19cm² com média de 0,11cm² e a área da aorta abdominal mediu entre 0,09cm² e 0,23cm², com média de 0,14cm².

As proporções entre os diâmetros médios da veia porta e da veia cava caudal resultaram em valores que variaram entre 0,69 e 1,42, com média de 1,10. As proporções entre os diâmetros médios da veia porta e da aorta abdominal variaram entre 0,68 e 1,27, com média de 0,94.

O grupo de cães controle foi submetido à uma análise de correlação entre os fatores biométricos corpóreos, Crown Rump Length (CRL), e os diâmetro vasculares. O CRL quando confrontado com o diâmetro da aorta abdominal resultou em $r = -0,10$; quando confrontado com o diâmetro da veia cava caudal resultou em $r = -0,12$ e quando confrontado com o diâmetro da veia porta, resultou em $r = 0,31$.

Os diâmetros vasculares foram confrontados entre si, obtendo-se os seguintes resultados: correlação entre os diâmetros da aorta abdominal e veia cava caudal, $r = 0,70$; correlação entre os diâmetros da aorta abdominal e veia porta, $r = 0,46$ e correlação entre os diâmetros da veia porta e veia cava caudal, $r = 0,19$.

Pelo teste de Mann-Whitney não foi observada a influência do sexo sobre os diâmetro e as áreas vasculares da aorta abdominal, da veia cava caudal e da veia porta no grupo de cães controle.

No estudo hemodinâmico da veia porta destes animais, utilizando o ultrassom Doppler, a velocidade de fluxo sanguíneo portal mediu entre 12,00cm/s a 20,66cm/s (valores obtidos durante a inspiração) e entre 20,00cm/s a 24,50cm/s (valores obtidos durante a expiração), com média de 17,76cm/s. O fluxo sanguíneo portal mediu entre 19,48ml/min/kg e 201,09ml/min/kg, com média de 83,11ml/min/kg e mediana de 74,78ml/min/kg.

O índice de congestão obtido variou de 0,003 a 0,011, com valor médio de 0,006 para o grupo de cães controle.

Pelo teste de Mann-Whitney não foi observada a influência do sexo sobre a velocidade média de fluxo sanguíneo portal, média de fluxo sanguíneo portal e índice de congestão.

A análise da onda espectral da veia porta obtida pelo Doppler pulsado demonstrou um fluxo monofásico com leves ondulações associadas aos movimentos respiratórios, aumentando na expiração e diminuindo durante a inspiração (Fig.1).

A análise da onda espectral da veia cava caudal obtida pelo Doppler pulsado demonstrou um fluxo pulsátil (Fig.2), associada à pressão atrial.

No grupo dos cães com SPS congênito, o fígado apresentou redução de seu volume, sendo visibilizado entre 1,0cm e 2,0cm cranialmente à margem costal.

No estudo morfométrico destes animais, o diâmetro da veia porta mediu entre 0,21cm e 0,59cm, com média de 0,40cm. O diâmetro da veia cava caudal mediu entre 0,34cm e 1,08cm, com média de 0,74cm. O diâmetro da aorta abdominal mediu entre 0,37cm e 0,79cm, com média de 0,56cm.

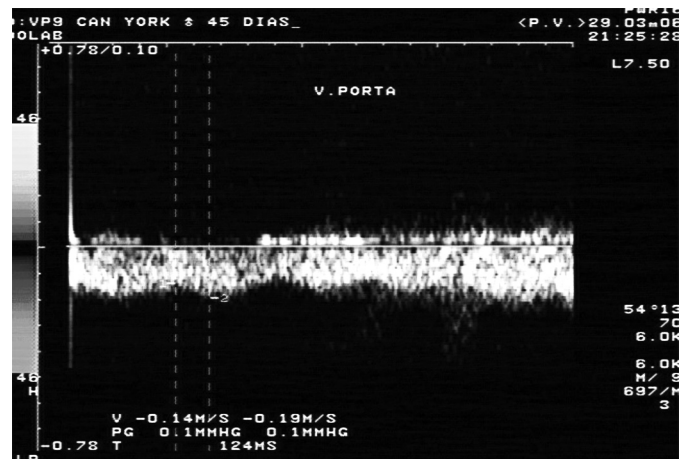


Fig.1. Onda espectral normal da veia porta ao doppler pulsado (grupo de cães controle). Observa-se fluxo monofásico com leves ondulações associadas aos movimentos respiratórios.

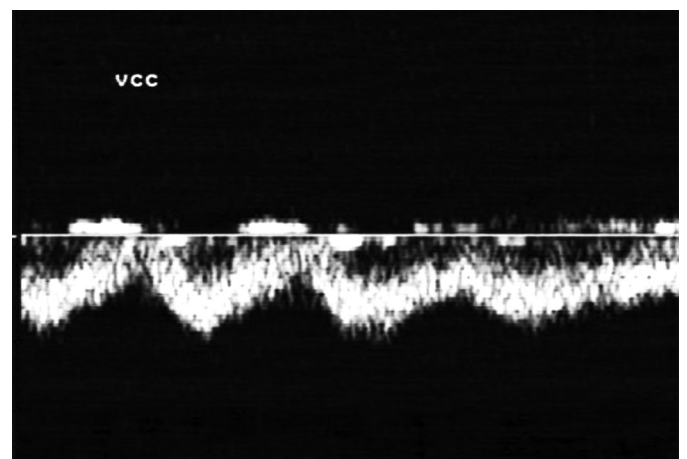


Fig.2. Onda espectral normal da veia cava caudal ao doppler pulsado (grupo de cães controle). Observa-se fluxo pulsátil associado à pressão atrial.

A área da veia porta mediu entre 0,04cm² e 0,27cm², com média de 0,14cm². A área da veia cava caudal mediu entre 0,08cm² e 0,92cm², com média de 0,31cm². A área da aorta abdominal mediu entre 0,11cm² e 0,49cm², com média de 0,25cm².

A proporção entre o diâmetro da veia porta e o diâmetro da veia cava caudal resultou em valores que variaram entre 0,23 e 0,72, com valor médio de 0,54. A proporção entre o diâmetro da veia porta e o diâmetro da aorta abdominal resultou em valores entre 0,44 e 0,94, com valor médio de 0,69.

Este grupo, quando submetido à uma análise de correlação entre os diâmetros vasculares apresentou os seguintes resultados: correlação entre os diâmetro da aorta abdominal e veia cava caudal, $r = 0,66$; correlação entre os diâmetros da aorta abdominal e veia porta, $r = 0,60$ e correlação entre os diâmetro da veia porta e veia cava caudal, $r = 0,35$.

Utilizando o ultrassom Doppler, a avaliação hemodinâmica da veia porta apresentou velocidades de fluxo sanguíneo portal que variaram entre 10,40cm/s a 28,00cm/s (obtidas durante a inspiração) e 11,00cm/s a 38,80cm/s (obtidas durante a expiração). A VMFS obtida foi de 22,29cm/s (Fig. 3).

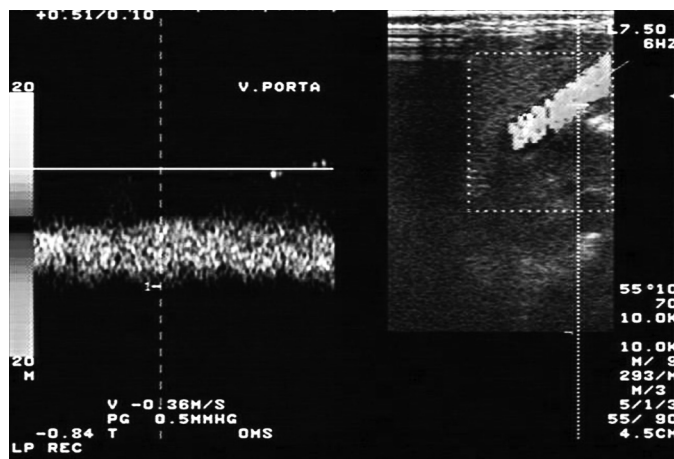


Fig.3. Aumento da velocidade de fluxo sanguíneo portal (grupo de cães com desvio portossistêmico).

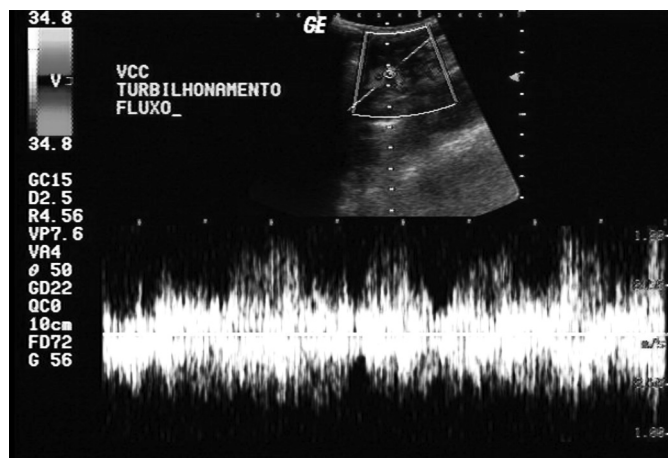

Fig.5. Turbilhamento do fluxo sanguíneo na região de comunicação entre o vaso anômalo e a veia cava caudal ao Doppler pulsado, sendo demonstrado sob a forma de uma onda espectral anormal de altas velocidades e em várias direções (acima e abaixo da linha base).

O índice de congestão neste grupo de animais variou entre 0,002 e 0,010 com média de 0,006.

Ao ultrassom doppler foi observado turbilhamento do fluxo sanguíneo no vaso anômalo e na região de comunicação entre este vaso e a veia cava caudal, sob o aspecto de um mosaico de cores, ao Doppler colorido (Fig.4A,B). Ao Doppler pulsado, o turbilhamento do fluxo sanguíneo foi demonstrado no gráfico de velocidade em função do tempo, sob o aspecto de uma onda espectral anormal de altas velocidades e em várias direções, isto é, acima e abaixo da linha base (Fig.5).

Em 58% dos cães deste grupo observou-se ao Doppler pulsado na região do hilo portal, velocidade de fluxo sanguíneo portal acima de 25,0cm/s. Nos demais animais a velocidade manteve-se entre 10,0cm/s e 25,0cm/s.

Em 6/14 (42,85%) cães com SPS congênito, foi possível mensurar o diâmetro do vaso anômalo próximo à sua comunicação com a veia cava caudal. O diâmetro vascular apresentou variação entre 0,35cm e 0,56cm com média de 0,46cm. Estes vasos eram provenientes da região epigástri-

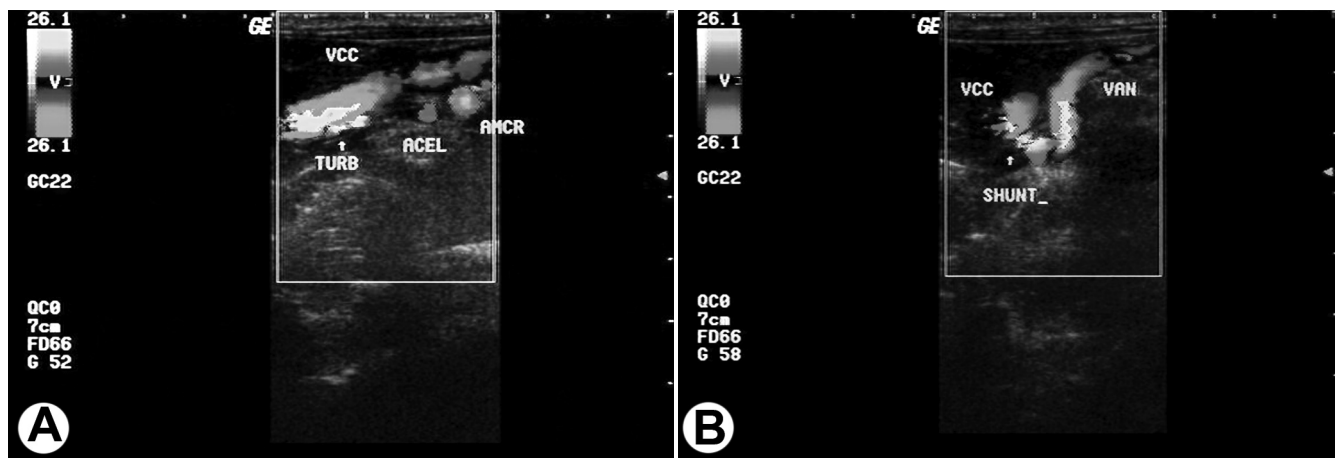


Fig.4 (A, B) Turbilhamento do fluxo sanguíneo na região de comunicação entre o vaso anômalo e a veia cava caudal demonstrada sob a forma de um mosaico de cores ao Doppler colorido.

ca esquerda e comunicavam-se com a veia cava caudal em seu segmento cranial às veias renais (em topografia imediatamente cranial à artéria celíaca).

Em 2/8 (25%) de machos do grupo de cães com SPS congênito apresentavam monorquidismo ou criptorquidismo.

DISCUSSÃO

As melhores imagens da aorta abdominal, veia cava caudal e veia porta foram obtidas posicionando-se o animal em decúbito lateral esquerdo, tendo como acesso a parede abdominal direita, na altura do 11^o e 12^o E.I.C. Nesta região, em grande parte dos animais avaliados foi possível visibilizar estes três vasos simultaneamente ao plano transversal, possibilitando a mensuração dos mesmos, à semelhança de Nyland (2004).

Segundo D'Anjou et al. (2004), as proporções veia porta/aorta (VP/AO) e veia porta/veia cava caudal (VP/VCC) eram menores em animais com desvio portossistêmico extra-hepático quando comparados com os animais que apresentavam displasia microvascular, desvios portossistêmicos intra-hepáticos e aqueles sem anomalias venosa portais. Em nosso estudo, à semelhança de D'Anjou et al. (2004), foram observados valores menores entre as proporções vasculares dos cães do grupo SPS congênito em relação aos cães do grupo controle.

A correlação entre o fator biométrico corpóreo (CRL) e os diâmetros vasculares do grupo de cães controle indicou baixa correlação com do diâmetro da veia porta e ausência de correlação com os diâmetros da aorta abdominal e veia cava caudal. Desta forma, os dados coletados neste estudo indicaram que a biometria destes vasos não se relacionou de uma forma significativa com o tamanho do animal.

A correlação entre os diâmetros vasculares no grupo de cães controle apresentou-se com alta a média intensidade entre os diâmetros da aorta abdominal e veia cava caudal e da aorta abdominal e veia porta. Observou-se correlação de baixa intensidade entre os diâmetros da veia porta e veia cava caudal. Já, no grupo de cães portadores de SPS congênito esta mesma correlação apresentou-se com alta intensidade entre os diâmetros da aorta abdominal e veia cava caudal e da aorta abdominal e veia porta. Observou-se correlação de média intensidade entre os diâmetros da veia porta e veia cava caudal.

Em nosso estudo, a velocidade de fluxo sanguíneo portal nos cães do grupo controle mediu entre 12,00cm/s e 24,50cm/s, com média de 17,76cm/s. Resultados estes, semelhantes aos descritos por Nyland (1990), Lamb (1998) e Nyland (2004).

O fluxo sanguíneo portal do grupo de cães controle mediu entre 19,48ml/min/kg e 201,09ml/min/kg, com média de 83,11ml/min/kg e mediana de 74,78ml/min/kg. Os resultados do fluxo sanguíneo portal e da média do fluxo sanguíneo portal apresentaram-se superiores aos obtidos por Kantrowitz et al. (1989), cujos resultados obtidos foram $49,8 \pm 13,50$ ml/min/kg (média \pm desvio padrão) com uma variação de 37,80 a 76,80ml/min/kg. Contudo a mediana em nosso estudo apresentou-se dentro dos valores observados por este autor Kantrowitz (1989).

Já, no grupo de animais com SPS congênito, a avaliação hemodinâmica da veia porta apresentou velocidades de fluxo sanguíneo portal que variaram entre 10,4cm/s e 38,80cm/s, com valor médio de 22,29cm/s. Em 58% dos cães deste grupo foi observado aumento da velocidade do fluxo sanguíneo portal, sendo observadas velocidades superiores a 25,0cm/s. O desvio presente entre a veia porta ou uma tributária da veia porta e a veia cava caudal pode causar um aumento da velocidade de fluxo sanguíneo portal em região da porta hepática.

Pelo teste de Mann-Whitney não foi observado a influência do sexo sobre a morfometria e a hemodinâmica da aorta abdominal, da veia cava caudal e da veia porta em ambos os grupos.

Não houve diferença significativa entre os valores obtidos no cálculo dos IC entre o grupo de cães controle e o grupo de cães com SPS congênito. Ambos apresentaram valor médio de 0,006. Segundo Cerri (1996), o IC é um importante parâmetro proposto no paciente humano, como meio de diferenciação entre as doenças hepática que causam ou não hipertensão portal. Desta forma podemos sugerir que os cães do grupo com SPS não apresentavam sinais de hipertensão portal, confirmando a afirmação de Szatmári (2004) que relata que um SPS extra-hepático é considerado congênito quando uma veia ou raramente duas veias anormais estão presentes sem sinais de hipertensão portal.

Associado a este dado, a velocidade de fluxo sanguíneo portal dos cães do grupo SPS não apresentaram valores inferiores a 10,0cm/s, contribuindo para a afirmação de que este grupo não apresentava sinais de hipertensão portal. Segundo D'Anjou (2004), a hipertensão portal deve ser suspeitada quando a velocidade de fluxo sanguíneo portal está significativamente reduzida com velocidades inferiores a 10,0cm/s.

Segundo Bodner (1998), o fluxo sanguíneo da veia cava caudal é demonstrado sob a forma de uma onda espectral pulsátil, refletindo a atividade cardíaca. Em todos os cães do grupo controle, foi observado este padrão de onda espectral pulsátil. No grupo dos cães com desvio portossistêmico congênito, este padrão de onda espectral não foi verificado na veia cava caudal, pois na região de comunicação entre o vaso anômalo e a veia cava caudal foi observado turbilhamento de seu fluxo sanguíneo, sendo demonstrado ao color Doppler sob o aspecto de um mosaico de cores e ao Doppler pulsado, sob forma de uma onda espectral de altas velocidades, em várias direções (acima e abaixo da linha base), à semelhança do relato de Bodner (1989).

Os desvios portossistêmicos extra-hepáticos congênitos ocorrem em uma região aonde existe a sobreposição de estruturas como alças intestinais, estômago, baço e o próprio fígado. Estas estruturas prejudicam o acesso do feixe sonoro para a visualização do vaso anômalo e o local de comunicação entre ele e a veia cava caudal. Em 6/14 (42,85%) dos cães, foi possível visualizar esta comunicação, facilitando a mensuração da vascularização anômala próxima à sua inserção na veia cava caudal. É importante a informação a respeito do diâmetro do vaso anômalo próximo à sua inserção na veia cava caudal, pois isto facilita a determinação do diâmetro do anel vasoconstrictor (anel ameróide), caso o

tratamento cirúrgico utilizando este material seja o de escolha.

Em um cão do grupo de SPS congênito, foi observado que a partir do hilo hepático, a veia porta ramificava-se em ramos direito e esquerdo. O ramo direito apresentava-se mais calibroso, de trajeto tortuoso com turbilhamento de seu fluxo sanguíneo, verificado ao ultrassom Doppler colorido e pulsado, com comunicação com a veia cava caudal. Todas estas informações sugeriram um desvio portossistêmico intra-hepático, divisional direito. Embora o desvio portossistêmico intra-hepático ocorra com maior frequência em cães de raças grandes, como descrito por Center (1992), no grupo de cães com SPS congênito, composto somente por cães de raças pequenas, 13 cães apresentaram desvio portossistêmico extra-hepático e um apresentou desvio portossistêmico intra-hepático divisional direito.

Segundo Berent (2009), uma das alterações congênitas relatadas nos animais com desvio portossistêmico inclui o criptorquidismo (superior a 30% dos gatos e 50% nos cães em alguns estudos). Em nosso estudo, 2/8 (25%) dos machos do grupo de cães com SPS congênito apresentavam monorquidismo ou criptorquidismo.

CONCLUSÕES

A partir das informações obtidas, é possível concluir que os cães do grupo SPS congênito apresentaram redução do volume hepático. O diâmetro médio e a área média da veia porta, da veia cava caudal e da aorta apresentaram valores superiores ao grupo de cães controle. A média das proporções VP/AO e VP/VCC deste grupo resultou em valores menores em relação à média do grupo de cães do grupo controle.

Em região de hilo hepático, no grupo dos cães SPS congênito, a velocidade média de fluxo sanguíneo portal mediu 22,29cm/s, e para o grupo de cães do grupo controle, a velocidade de fluxo sanguíneo portal apresentou-se menor, com média de 17,76cm/s.

Em ambos os grupos, o índice de congestão da veia porta apresentou valor médio de 0,006.

No grupo de cães com SPS congênito observou-se turbilhamento do fluxo sanguíneo no local de inserção da vascularização anômala na veia cava caudal ao ultrassom doppler.

Não foi observada a influência do sexo sobre a morfometria e hemodinâmica vascular em ambos os grupos.

O presente estudo foi aprovado pelo Comitê de Bioética sob o número 1118/2007.

REFERÊNCIAS

- Ayres M. 2003. BioEstat 3.0: aplicações estatísticas nas áreas de ciências biológicas e médicas. Sociedade Civil Mamirauá, Belém. CNPq, Brasília. 290p.
- Berent A. & Tobias K. 2009. Portosystemic vascular anomalies. *Vet. Clin. North Am., Small Anim. Pract.* 39:513-541.
- Center S.A. 1992. Fisiopatologia e diagnóstico laboratorial das moléstias hepáticas, p.1487-1546. In: Ettinger S.J. (Ed.), *Tratado de Medicina Interna Veterinária*. 3ª ed. Manole, São Paulo.
- Cerri G.G., Mólnar L.J. & Vezozzo D.C.P. 1996. *Doppler*. Sarvier, São Paulo p. 93-130.
- D'Anjou M.A., Pennink D., Cornejo L. & Pibarot P. 2004. Ultrasonographic diagnosis of portosystemic shunting in dogs and cats. *Vet. Radiol. Ultrasound* 45:424-437.
- Ettinger S.J. 2004. *Tratado de Medicina Interna Veterinária*. 5ª ed. Guanabara Koogan, Rio de Janeiro, p.1382-1391.
- Finn-Bodner S.T. & Hudson J.A. 1998. Abdominal vascular sonography. *Vet. Clin. North Am., Small Anim. Pract.* 28:920-930.
- Junqueira L.C. & Carneiro J. 1995. *Histologia Básica*. 8ª ed. Guanabara Koogan, Rio de Janeiro, p.268-284.
- Kantrowitz B.M., Nyland T.G. & Fisher P. 1989. Estimation of portal blood flow using duplex real-time and pulsed doppler ultrasound imaging in the dog. *Vet. Radiol. Ultrasound* 30:222-226.
- Lamb C.R. & White R.N. 1998. Morphology of congenital intrahepatic portacaval shunts in dogs and cats. *Vet. Rec.* 142:55-60.
- Nyland T.G. & Fisher P. 1990. Evaluation of experimentally induced canine hepatic cirrhosis using duplex doppler ultrasound. *Vet. Radiol. Ultrasound* 31:189-194.
- Nyland T.G. & Mattoon J.S. 2004. *Ultra-som Diagnóstico em Pequenos Animais*. 2ª ed. Roca, São Paulo. p. 95-129.
- Pennink D.G. 1998. *Ultrasonography*. *Vet. Clin. North Am., Small Anim. Pract.* 28:725-753.
- Pennink D. & D'Anjou M.A. 2008. *Atlas of Small Animal Ultrasonography*. Blackwell, Iowa, p.250-253.
- Szatmári V., Sötönyi P. & Vörös K. 2001. Normal duplex Doppler waveforms of major abdominal blood vessels in dogs: A review. *Vet. Radiol. Ultrasound* 42:93-107.
- Szatmári V., Sluijs F.J., Rothuizen J. & Voorhout G. 2004a. Ultrasonographic assessment of hemodynamic changes in the portal vein during surgical attenuation of congenital extrahepatic portosystemic shunts in dogs. *J. Am. Vet. Med. Assoc.* 224:395-402.
- Szatmári V., Rothuizen J. & Voorhout G. 2004b. Standard planes for ultrasonographic examination of the portal system in dogs. *J. Am. Vet. Med. Assoc.* 224:713-716.
- Winkler J.T., Bohling M.W. & Tillson D.M. 2003. Portosystemic shunts: diagnosis, prognosis, and reatment of 64 cases (1993-2001). *J. Am. Anim. Hospital Assoc.* 39:169-185.