

Biópsia hepática por laparotomia paracostal em bovinos e búfalos

Paracostal liver biopsy in cattle and buffalo

Antonio Humberto Hamad Minervino¹ Raimundo Alves Barrêto Júnior¹
Frederico Augusto Mazzocca Lopes Rodrigues¹ Rodrigo Nogueira Fernandes Ferreira¹
João Paulo Elsen Saut¹ Genilson Fernandes Queiroz¹ Leonardo Frasson dos Reis¹
Enrico Lippi Ortolani^{1*}

RESUMO

A técnica de biópsia hepática em ruminantes tem importante valor no diagnóstico clínico de doenças tóxicas e metabólicas, em especial nos desequilíbrios minerais. As técnicas mais comumente utilizadas restringem análises devido ao limitado volume de tecido obtido. No presente trabalho, avaliou-se o uso de uma técnica de biópsia hepática por laparotomia paracostal em bovinos e búfalos. Foram utilizados 10 bovinos e 10 búfalos hígidos. Os animais foram mantidos em estação, sedados com xilazina e infiltrados localmente com lidocaína e epinefrina. O acesso à cavidade abdominal foi realizado por meio de uma incisão dorso-ventral de 15cm no flanco direito, iniciada ventralmente (cerca de 4-5cm) ao processo transversal da 2ª ou 3ª vértebra lombar e situada caudalmente (cerca de 4cm) e paralelamente à 13ª costela, obtendo-se visualização do fígado. Foi então realizado pinçamento do bordo caudal do órgão com pinça Doyen para remoção de fragmento hepático (2 a 4g). Procedeu-se o fechamento da cavidade abdominal como de rotina. Foram analisados os parâmetros bioquímicos e hematológicos antes do procedimento (tempo zero) e após 24 horas, 48 horas, 5 dias e 10 dias após a biópsia. Todas as variáveis bioquímicas estudadas retornaram aos valores basais 5 e 10 dias após o procedimento nos bovinos e búfalos, respectivamente. O tempo médio de cirurgia por animal foi de 25 minutos. A biópsia hepática por laparotomia paracostal demonstrou ser uma técnica eficaz e de baixo risco à saúde dos animais, permitindo a coleta de suficiente quantidade de tecido hepática para realização de múltiplas análises.

Palavras-chave: fígado, bovinos, bufalinos, laparotomia, hematologia, bioquímica.

ABSTRACT

Liver biopsy in ruminants is an important technique for clinical diagnosis of toxic and metabolic diseases, especially mineral disorders. The most frequent procedures used so far results in a small amount of liver and not enough for multiple tests. The present study aims to evaluate the efficacy of paracostal laparotomy liver biopsy technique in cattle and buffalo and to follow possible changes on biochemical and hematological profiles caused by the surgery. Ten cattle and ten buffalo were used in this study. The animals were kept on their normal position and sedated with xilazin and locally infiltrated with lidocain and epinefrin. The access to abdominal cavity was carried through a right paracoastal laparotomy, ventrally to the transverse process of 2nd or 3rd lombar vertebra. A small portion of the hepatic caudal lobe (2 to 4g) was clinched by a Doyen clamp and removed. The abdominal cavity was closed as normally routine. Blood samples were taken to biochemical tests and hemogram before the procedure, and 24h, 48h, 5 and 10 days later. The technique was practical and easy to be performed (took approximately 25 minutes). The technique described here was efficient and offers low risk to animal health and provided enough amount of liver tissue for multiple tests.

Key words: liver, cattle, buffaloes, laparotomy, hematology, biochemistry.

INTRODUÇÃO

O metabolismo hepático tem destacada importância nos estudos dos desequilíbrios minerais e intoxicações por várias substâncias. Isso se deve ao

¹Faculdade de Medicina Veterinária e Zootecnia (FMVZ), Universidade de São Paulo (USP), Av. Prof. Orlando Marques de Paiva, 87, Cidade Universitária, 05508-900, São Paulo, SP, Brasil. E-mail: ortolani@usp.br. *Autor para correspondência.

¹Universidade Federal Rural do Semi-Árido (UFERSA), Mossoró, RN, Brasil.

fato de que o fígado armazena vários elementos como o cobre, cobalto e chumbo, sendo que as concentrações minerais podem se alterar no fígado antes de serem percebidas alterações dos valores sanguíneos (UNDERWOOD & SUTLE, 1999). Além dos teores minerais no fígado, recentemente, vem se destacando no estudo do metabolismo mineral, especialmente em relação ao cobre e zinco, a avaliação da metalotioneína hepática (LOPEZ-ALONSO et al., 2005). Desse modo, a técnica de biópsia hepática em ruminantes tem importante valor, tanto no diagnóstico clínico de deficiências minerais, como na comprovação de determinadas intoxicações (BARROS et al., 2006; ORTOLANI, 2008).

Dentre as técnicas de biópsia utilizadas em medicina veterinária, destacam-se a biópsia por laparoscopia, utilizada principalmente em equinos. Esse é um método pouco invasivo e eficaz especialmente para análises histopatológicas (SILVA et al., 2002). A biópsia laparoscópica por cauterização, utilizada em cães, também apresenta resultados satisfatórios, sem provocar alterações hematológicas e bioquímicas (FANTINATTI et al., 2003). Ambas as técnicas descritas têm como desvantagem o elevado custo dos equipamentos e a dificuldade de execução a campo.

Em ruminantes, as biópsias realizadas para análises histopatológicas necessitam de pequena quantidade de amostra. BRAGA et al. (1985) recomendam a utilização da agulha de Menghini já que a mesma apresenta as vantagens de ser rápida, não necessitar de anestesia e poder ser realizada a campo. Em bovinos, WITZEL et al. (1975) descrevem como uma nova técnica de biópsia hepática a remoção parcial de um lobo do fígado, com retirada de 25g de tecido. A técnica por aspiração, realizada com o uso de um trocater específico é comumente utilizada em bovinos e também apresenta resultados satisfatórios em relação à recuperação do animal após o procedimento (AMORIN et al., 2003; BARROS et al., 2006).

Dentre as técnicas supramencionadas, com exceção da lobectomia parcial, a principal limitação observada está relacionada à quantidade de tecido hepático obtido, que pode ser insuficiente para a realização de múltiplas análises (MILES et al., 2001; LOPEZ-ALONSO et al., 2005). Desse modo, no presente trabalho objetivou-se avaliar a exequibilidade e eficácia da técnica de biópsia hepática por laparotomia paracostal em bovinos e búfalos e verificar as possíveis alterações na bioquímica sérica e no hemograma desses animais após a técnica cirúrgica.

MATERIAL E MÉTODOS

Foram utilizados 20 animais (10 bovinos e 10 búfalos), machos, hípidos, procedentes de fazendas do Estado de São Paulo, com cerca de doze meses de idade e média de 180 e 200kg de peso vivo para bovinos e búfalos, respectivamente. O acesso à cavidade abdominal foi realizado na fossa paralombar direita, por meio de uma incisão dorso-ventral de 15cm iniciada ventralmente (cerca de 4-5cm) ao processo transverso da 2ª ou 3ª vértebra lombar e situada caudalmente (cerca de 4cm) e paralelamente à 13ª costela, obtendo-se assim excelente visualização do fígado. A anestesia foi realizada com cloridrato de xilazina^a a 2,3% na dose de 0,5mL para 100kg de peso vivo, com a finalidade de tranquilização e anestesia local de pele e musculatura por infiltração de cloridrato de lidocaína associada à epinefrina^b no local da incisão. Foram seccionados a pele e os músculos oblíquos abdominais externo e interno, seguida da secção com tesoura do músculo transverso e do peritônio, o que permitiu exposição do fígado. Foi realizado pinçamento do lobo caudal hepático, utilizando-se uma pinça de Doyen que permaneceu por, no mínimo, cinco minutos no local, mesmo após a secção e retirada do fragmento. Na figura 1, ilustram-se alguns dos procedimentos cirúrgicos realizados.

A cavidade abdominal foi fechada com padrão de sutura simples contínua com fio catgute nº 2, aproximando-se peritônio e músculo transverso. Em seguida, efetuou-se a sutura dos músculos oblíquos abdominais e fáscia do subcutâneo com o mesmo padrão e fio de sutura descritos acima. A pele foi aproximada em padrão de sutura de Wolf com fio de náilon 0,6mm. Com o objetivo de evitar infecção e/ou inflamação aguda no pós-operatório, logo depois do procedimento, foi administrada uma associação de antibiótico e antiinflamatório de longa ação na dose de 1mL para cada 10kg de peso vivo em todos os animais (oxitetraciclina 20% e diclofenaco sódico 0,5%^c).

Antes do início da biópsia, tempo zero (T0) e após 24 horas (T24h), 48 horas (T48h), 5 dias (T5d) e 10 dias (T10d) da realização da técnica, foram coletadas amostras de sangue obtidas por meio de venipunctura da jugular externa, utilizando-se tubos de coleta a vácuo. Para as determinações bioquímicas da proteína total, albumina e atividade enzimática da gamaglutamil-transferase (GGT), aspartatoamino-transferase (AST) e creatina quinase (CK), o sangue foi coletado em tubos a vácuo sem anticoagulante para a obtenção do soro, que foi transferido para tubos plásticos e armazenado em *freezer* a 20°C negativos. As determinações bioquímicas foram realizadas no analisador automático^d utilizando-se *kits* comerciais. Os resultados das

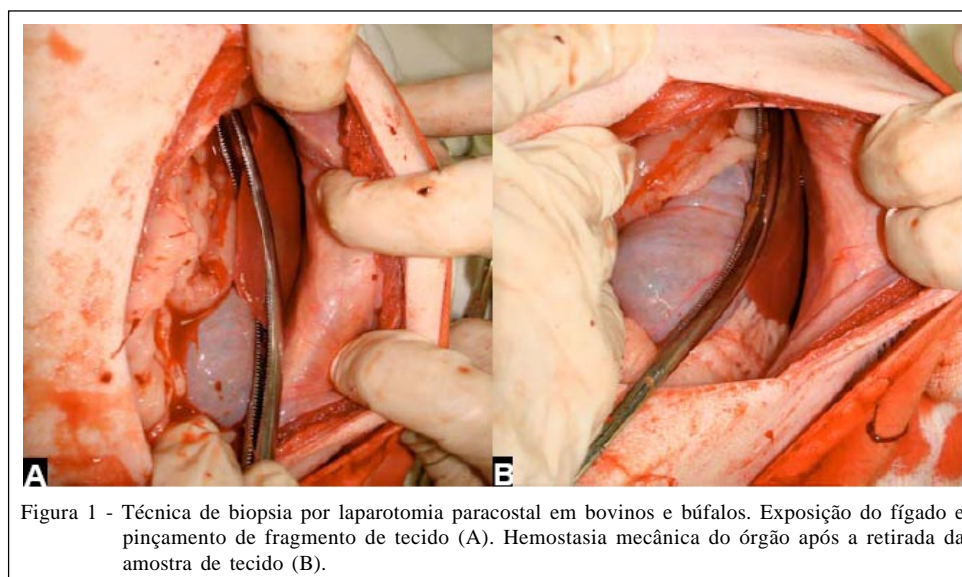


Figura 1 - Técnica de biópsia por laparotomia paracostal em bovinos e búfalos. Exposição do fígado e pinçamento de fragmento de tecido (A). Hemostasia mecânica do órgão após a retirada da amostra de tecido (B).

atividades das enzimas foram determinados em 30°C segundo recomendações de KANEKO et al. (1997).

Para as análises hematológicas, realizou-se coleta de sangue com tubos a vácuo com anticoagulante (EDTA) que foram mantidos em refrigeração (4°C) até a análise. O volume globular (VG) foi determinado pela técnica de microcentrifugação em tubo capilar (FELDMAN et al., 2000). A contagem total de hemácias, teor de hemoglobina, contagem total de leucócitos, volume corpuscular médio (VCM), hemoglobina corpuscular média (HCM) e a concentração de hemoglobina corpuscular média (CHCM) foram determinados com a utilização de contador automático de células^e.

A análise estatística dos resultados foi realizada com auxílio de *software* estatístico (MINITAB, 2000). Inicialmente, utilizou-se o teste de Kolgomorov-Smirvov para determinação da distribuição dos dados. Para análise das variáveis paramétricas, foi aplicado o teste T pareado para amostras dependentes e, nas amostras não paramétricas, optou-se pelo teste de Wilcoxon, em ambos os casos utilizando-se intervalo de confiança de 95%.

RESULTADOS E DISCUSSÃO

A técnica de biópsia empregada mostrou aplicabilidade prática, pois o procedimento cirúrgico foi realizado com o animal em estação, em um período de cerca de 25 minutos. O fragmento hepático obtido teve peso fresco, aproximado, de 2 a 4 gramas, permitindo a realização de várias análises. Na tabela 1, apresentam-se os resultados da bioquímica sérica em bovinos e búfalos nos diferentes tempos de coleta,

enquanto na tabela 2, estão os resultados do hemograma desses animais nos supracitados momentos. Não ocorreram alterações nas variáveis do perfil bioquímico em ambas as espécies no T10d, demonstrando que a técnica é segura e que, após esse período, os animais estão plenamente recuperados. Nos bovinos, ocorreu uma mínima redução da proteína total nos tempos T24h e T48h. Nesses mesmos animais, houve redução da albumina sérica no T48h. Provavelmente, esse foi o fator responsável pela manutenção da redução da proteína total nesse tempo.

A atividade da AST apresentou incremento no T24h e T48h, nos bovinos e no T24h, T48h e T5d nos búfalos. Essa elevação ocorreu concomitantemente ao aumento da atividade da CK, o que pôde ser verificado pelas altas correlações positivas entre as duas enzimas detectadas nos bovinos ($r^2=0,615$) e nos búfalos ($r^2=0,504$). Não foram observadas alterações na atividade da GGT em nenhum dos momentos avaliados em ambas as espécies. Esse último resultado sugere que as lesões hepáticas durante a biópsia no bordo distal do fígado não foram significativamente grandes para serem notificadas pelo aumento da atividade da GGT, a qual se eleva toda vez que ocorrer agressão ou multiplicação de células de canaliculos biliares, com baixa presença nessa região biopsiada. Embora a biópsia possa ter provocado extravasamento de AST para a corrente sanguínea (AMORIN et al., 2003), acredita-se que maior percentual de atividade dessa enzima, baseado nos resultados de CK, seja proveniente da lesão muscular decorrente do processo cirúrgico. A elevação da CK ocorreu nos bovinos e búfalos no T24h, permanecendo com valores elevados até o T48h, em bovinos e até o T5d, nos búfalos.

Tabela 1 - Bioquímica sérica em bovinos e búfalos antes e após técnica de biópsia hepática.

	T 0	T 24h	T 48h	T 5d	T 10d
Bovinos	Média ± DP	Média ± DP	Média ± DP	Média ± DP	Média ± DP
Proteína total (g dL ⁻¹)	7,1 ± 0,5	6,8* ± 0,6	6,5** ± 0,5	6,8 ± 0,7	7,1 ± 0,5
Albumina (g dL ⁻¹)	2,7 ± 0,2	2,7 ± 0,1	2,6* ± 0,2	2,6 ± 0,2	2,8 ± 0,1
GGT (U L ⁻¹)	21 ± 18,5	22 ± 17,5	21 ± 16,3	18 ± 17,5	22 ± 17,1
AST (U L ⁻¹)	62 ± 15,2	108** ± 27,1	99** ± 25,2	71 ± 26,3	59 ± 22,6
CK (U L ⁻¹) (Mediana)	121	967**	487**	91	93
Búfalos					
Proteína total (g dL ⁻¹)	6,5 ± 0,4	6,4 ± 0,5	6,4 ± 0,4	6,9 ± 0,7	7,0 ± 0,6
Albumina (g dL ⁻¹)	2,8 ± 0,1	2,7 ± 0,1	2,7 ± 0,3	2,8 ± 0,2	2,9 ± 0,2
GGT (U L ⁻¹)	18 ± 6,9	17 ± 5,8	16 ± 6,2	16 ± 5,5	17 ± 7,4
AST (U L ⁻¹)	120 ± 31,9	171** ± 49,5	159* ± 48,6	168** ± 34,3	135 ± 34,7
CK (U L ⁻¹) (Mediana)	84	3356**	1256**	427*	105

* Diferença significativa em relação ao tempo zero (P<0,05). ** Altamente significativo (P<0,01).

O VG esteve elevado, no T24h, em ambas as espécies, entretanto permaneceu dentro dos valores de referência (LATIMER et al., 2003) em todos os momentos de coleta. Esse aumento do VG logo após a biópsia foi provavelmente devido à elevação da quantidade de hemácias que ocorreu no T24h, que deve ser decorrente da liberação de células para a corrente sanguínea, sendo, possivelmente, uma policitemia transitória por contração esplênica (FELDMAN et al., 2000).

Os teores de hemoglobina se elevaram no T24h em bovinos e búfalos, ocorrendo redução dos valores basais já no T48h, provavelmente, devido à restauração do volume sanguíneo através da passagem

de fluido intersticial, que se inicia 2 a 3 horas e persiste até 72 horas após a hemorragia (LATIMER et al., 2003). Ocorreu uma nova elevação dos valores de hemoglobina no T10d nos bovinos e T5d nos búfalos. Os motivos para tal alteração são desconhecidos. A quantidade de leucócitos se elevou no T24h e T48h em ambas as espécies, porém não ultrapassou os valores de referência, retornando aos valores basais já no 5º dia após a biópsia.

Comparando-se os resultados hematológicos do T5d com os valores obtidos 96 horas após a técnica de biópsia descrita por AMORIN et al. (2003), observaram-se resultados semelhantes. Em ambos os casos, a técnica cirúrgica utilizada não provocou

Tabela 2 - Hemograma de bovinos e búfalos antes e após técnica de biópsia hepática.

	T 0	T 24	T 48	T 5D	T 10D
Bovinos	Média ± DP	Média ± DP	Média ± DP	Média ± DP	Média ± DP
Volume globular (%)	26,2 ± 1,4	30,3** ± 1,0	27,6 ± 1,6	28,2 ± 3,3	27,2 ± 1,1
Hemácias (x 10 ⁶ µL ⁻¹)	7,3 ± 0,8	8,3** ± 0,7	7,3 ± 1,0	7,4 ± 1,1	7,5 ± 1,0
Hemoglobina (g dL ⁻¹)	8,1 ± 0,5	9,1** ± 0,5	8,2 ± 0,9	8,8 ± 0,8	9,1* ± 0,5
Leucócitos (x 10 ³ µL ⁻¹)	9,3 ± 3,2	12,2** ± 3,5	12,1** ± 3,5	10,5 ± 1,7	11,6 ± 2,0
VCM (fL)	36,4 ± 3,4	36,6 ± 3,2	36,9 ± 3,6	39,4* ± 6,2	39,7* ± 6,2
HCM (pg)	11,3 ± 0,9	11,1 ± 0,9	11,3 ± 0,9	12,1* ± 1,5	12,2* ± 1,2
CHCM (g dL ⁻¹)	31,1 ± 0,9	30,5 ± 1,3	30,8 ± 1,7	30,7 ± 1,6	31,1 ± 2,1
Búfalos					
Volume globular (%)	29,1 ± 3,7	32,3** ± 3,6	29,8 ± 2,2	32,2 ± 3,9	31,8 ± 4,6
Hemácias (x 10 ⁶ µL ⁻¹)	7,3 ± 0,9	8,1** ± 0,8	7,4 ± 0,5	7,3 ± 0,7	7,4 ± 0,9
Hemoglobina (g dL ⁻¹)	9,0 ± 1,0	9,9** ± 0,9	9,3 ± 0,5	10,3* ± 1,0	9,5 ± 1,4
Leucócitos (x 10 ³ µL ⁻¹)	10,1 ± 3,8	11,5* ± 3,6	11,9** ± 3,8	10,3 ± 2,3	10,6 ± 2,9
VCM (fL)	39,6 ± 1,7	39,9 ± 1,7	40,3 ± 1,5	44,1** ± 5,4	43,0* ± 5,5
HCM (pg)	12,3 ± 0,6	12,2 ± 0,5	12,6 ± 0,4	14,0** ± 1,3	12,8 ± 1,9
CHCM (g dL ⁻¹)	30,9 ± 0,7	30,6 ± 1,0	31,2 ± 0,9	32,0 ± 1,5	29,9 ± 1,2

* Diferença significativa em relação ao tempo zero (P<0,05). ** Altamente significativo (P<0,01).

alteração dos valores normais dos principais constituintes do hemograma.

No estudo de WITZEL et al. (1975), apesar da recuperação plena dos animais, as alterações na função do órgão não foram avaliadas. Com a crescente preocupação com o bem-estar animal, um procedimento como esse, que remove parcialmente um lobo hepático, deve ser evitado.

Em comparação com a técnica descrita por AMORIN et al. (2003), o procedimento estudado apresenta a vantagem de permitir a colheita de um maior fragmento hepático, necessário, principalmente, em pesquisas que visam determinar a concentração mineral e de metaloenzimas, como a metalotioneína hepática (MILES et al., 2001; LOPEZ-ALONSO et al., 2005).

Em relação às técnicas descritas por SILVA et al. (2002) e FANTINATTI et al. (2003), além de apresentarem a desvantagem da limitada quantidade de tecido retirado, são de difícil exequibilidade em bovinos, em especial, quando se deseja realizar o procedimento no local de criação, pois ambas as técnicas necessitam de equipamentos caros e de uso incomum do veterinário buiatra.

CONCLUSÕES

Pode-se concluir que a biópsia hepática por laparotomia mostrou-se eficaz e sem risco à saúde dos animais, permitindo a colheita de quantidade suficiente de amostra para a realização de múltiplos testes. A técnica é indicada para a realização de pesquisas que objetivam analisar diferentes variáveis hepáticas, também podendo ser utilizada na confirmação de diagnóstico clínico de deficiências ou intoxicações minerais.

AGRADECIMENTOS

Pesquisa financiada pela Fundação de Amparo à Pesquisa do Estado de São Paulo (FAPESP) (Bolsa de mestrado nº 2005/01144-0; auxílio pesquisa nº2005/03204-0).

Os autores são gratos às técnicas Clara S. Mori, Samantha Ive Miyashiro e Marly Elizabete F. de Castro pelo auxílio com as análises laboratoriais.

FONTES DE AQUISIÇÃO

- a - Anasedan® - Vetbrands® Saúde Animal
- b - Anestésico local Pearson®
- c - Reverin® L.A. Plus. Intervet® Brasil
- d - Analisador automático modelo Liasys, AMS®, Roma, Itália.
- e - ABC® - Animal Blood Counter, HORIBA ABX, São Paulo, Brasil.

COMITÊ DE BIOÉTICA

Este estudo foi aprovado pela comissão de bioética da Faculdade de Medicina Veterinária e Zootecnia da Universidade

de São Paulo, em 25 de outubro de 2005. Protocolo número 746/2005.

REFERÊNCIAS

AMORIN, R.M. et al. Bioquímica sérica e hemograma de bovinos antes e após a técnica de biópsia hepática. **Ciência Rural**, v.33, n.5, p.519-523, 2003.

BARROS, C.S.L. et al. Biópsia hepática no diagnóstico da intoxicação por *Senecio brasiliensis* (Asteraceae) em bovinos. **Pesquisa Veterinária Brasileira**, v.27, n.1, p.53-60, 2006. Disponível em: http://www.scielo.br/scielo.php?script=sci_arttext&pid=S0100-736X2007000100010&lng=en&nrm=iso&tlng=pt. Doi: 10.1590/S0100-736X2007000100010.

BRAGA, M.R. et al. Biópsia hepática em bovinos: proposta de nova técnica. **Revista do Centro de Ciências Rurais**, v.15, n.1, p.79-88, 1985.

FANTINATTI, A.P. et al. Laparoscopy hepatic biopsy through cauterization. **Ciência Rural**, v.33, n.4, p.703-707, 2003. Disponível em: http://www.scielo.br/scielo.php?script=sci_arttext&pid=S0103-84782003000400019&lng=en&nrm=iso&tlng=en. Doi: 10.1590/S0103-84782003000400019.

FELDMAN, B.F. et al. **Schalm's veterinary hematology**, 5.ed. Philadelphia: Lippincott Williams & Wilkins, 2000. 1.344p.

KANEKO, J.J. et al. **Clinical biochemistry of domestic animals**. 5.ed. San Diego: Academic, 1997. 932p.

LATIMER, K.S. et al. **Duncan and Prasse's veterinary laboratory medicine: clinical pathology**. 4.ed. Ames: Iowa State, 2003. 468p.

LÓPEZ-ALONSO, M. et al. The role of metallothionein and zinc in hepatic copper accumulation in cattle. **Veterinary Journal**, v.169, p.262-267, 2005. Disponível em: http://www.sciencedirect.com/science?_ob=ArticleURL&_udi=B6WXN-4C1FCJR-3&_user=687358&_rdoc=1&_fmt=&_orig=search&_sort=d&view=c&_acct=C00037899&_version=1&_urlVersion=0&_u serid=687358&md5=8986557291736b29181bbf839cc7e32a. Doi: 10.1016/j.tvjl.2004.01.019.

MILES, H.M. et al. **Analysis of minerals for animal nutrition research**. 3.ed. Gainesville: University of Florida, 2001. 117p.

MINITAB – The student edition of MINITAB Statistical software adapted for education. Release 13.0. **User's manual**. New York: Addison-Wesley, 2000. CD-ROM.

ORTOLANI, E.L. Intoxicação por cobre, selênio, zinco, cloreto e sódio. In: SPINOSA, E.S. et al. (Org.). **Toxicologia aplicada à medicina veterinária**. São Paulo: Manole, 2008.

SILVA, L.C.L.C. et al. Técnica de biópsia hepática em equino por laparoscopia. **Ciência Rural**, v.32, n.3, p.459-465, 2002

UNDERWOOD, E.J.; SUTTLE, N.F. **The mineral nutrition of livestock**. 3.ed. Wallingford: Cabi Publishing, 1999. 614p.

WITZEL D.A. et al. Partial lobectomy of bovine liver: a new biopsy technique. **Cornell Veterinarian**, v.65, n.1, p.112-119, 1975.