

Ultra-som pulsado de baixa intensidade em fraturas diafisárias: aplicação clínica em cães

Low-intensity pulsed ultrasound in diaphyseal fractures: clinical application in dogs

Valéria Lima de Sousa^I José de Alvarenga^{II} João Guilherme Padilha Filho^{III}
Júlio Carlos Canola^{III} Cássio Ricardo Auada Ferrigno^{II} José Marcos Alves^{IV}
Luiz Romariz Duarte^V

RESUMO

Os efeitos da estimulação ultra-sônica sobre a consolidação óssea têm sido demonstrados por trabalhos experimentais e clínicos. Este estudo teve por objetivo investigar a aplicação clínica do ultra-som pulsado de baixa intensidade como tratamento adjuvante de fraturas diafisárias em cães. Foram utilizados 16 cães de raças variadas, com faixa etária entre sete meses e seis anos, peso corpóreo entre 2,5 e 43kg, portadores de fraturas diafisárias fechadas recentes localizadas no rádio e ulna, fêmur ou tibia e fíbula, estabilizadas por procedimentos de osteossíntese (fixação esquelética externa, pinos intramedulares ou a associação desses métodos). Os cães foram divididos em dois grupos: fraturas estabilizadas tratadas por ultra-som de baixa intensidade (grupo tratado, n=8); fraturas estabilizadas, não tratadas por estimulação ultra-sônica, (grupo controle, n=8). Os animais foram avaliados por exames clínicos e radiográficos nos períodos pré-operatório, pós-operatório imediato e a cada 30 dias posteriores aos procedimentos cirúrgicos. Realizou-se tratamento com ultra-som pulsado (sinal senoidal com frequência de 1,5MHz, largura de pulso de 200µs e frequência de repetição de 1kHz) de baixa intensidade (30mW cm⁻²), aplicado de modo estacionário no foco de fratura. A terapia ultra-sônica foi realizada 20 minutos por dia, durante 21 dias consecutivos, a partir do período compreendido entre o 1º e o 9º dia pós-operatório. O teste t de Student, empregado na análise estatística, mostrou diferença significativa (P<0,001 e α=0,05) entre as médias dos parâmetros de tempo para consolidação óssea observadas nos animais dos grupos tratado (média de 67,5 dias) e controle (média de 106 dias). Este protocolo de estimulação ultra-sônica promoveu sinais clínicos e radiográficos acelerados da consolidação óssea nas fraturas

tratadas. Os resultados deste estudo sugerem que o ultra-som pulsado de baixa intensidade pode ser indicado como terapia adjuvante de fraturas diafisárias recentes em cães.

Palavras-chave: terapia ultra-sônica, fraturas, cães.

ABSTRACT

The effects of ultrasound stimulation on bone healing have been demonstrated in experimental and clinical studies. The purpose of this study was to investigate the clinical application of low-intensity pulsed ultrasound as an adjuvant for the treatment of diaphyseal fractures in dogs. Sixteen dogs of different breeds, ages ranging from seven months to six years, weighing from 2.5 to 43kg, were enrolled in the study. All dogs presented fresh closed diaphyseal fractures in the radius and ulna, femur or tibia and fibula stabilized with osteosynthesis techniques (intramedullary pinning, external skeletal fixation or the combination of both). The dogs were divided into two groups: stabilized fractures treated by low-intensity ultrasound (treatment group, n=8); stabilized fractures not treated by ultrasound stimulation (control group, n=8). The animals were assessed by means of clinical examination and radiographic studies in the preoperative period, immediate postoperative period, and every 30 days after the surgical procedures. The treatment was performed using stationary low-intensity (30mW cm⁻²) pulsed ultrasound (sine wave signal of 1.5MHz frequency, 200µs pulse width and 1kHz repetition frequency) on the fracture site. Ultrasound therapy was carried out 20 minute per day, for 21 consecutive days, starting between the 1st and the 9th postoperative day. The Student's t test was used for the statistical analysis and showed a significant difference (P<0.001 and α=0.05) between the mean time for bone healing of the animals

^IPrograma de Pós-graduação em Clínica Cirúrgica Veterinária, Departamento de Cirurgia, Faculdade de Medicina Veterinária e Zootecnia (FMVZ), Universidade de São Paulo (USP), São Paulo, SP, Brasil. E-mail: vlsousa@hotmail.com. Autor para correspondência.

^{II}Departamento de Cirurgia, FMVZ, USP, São Paulo, SP, Brasil.

^{III}Departamento de Clínica e Cirurgia Veterinária, Faculdade de Ciências Agrárias e Veterinárias (FCAV), Universidade Estadual Paulista (UNESP), Jaboticabal, SP, Brasil.

^{IV}Programa de Pós-graduação Interunidades em Bioengenharia, Departamento de Engenharia Elétrica, Escola de Engenharia de São Carlos (EESC), Universidade de São Paulo (USP), São Carlos, SP, Brasil.

^VPrograma de Pós-graduação Interunidades em Bioengenharia, EESC-USP, São Carlos, SP, Brasil. In memoriam.

in the treatment group (mean of 67.5 days) and that of animals in the control group (mean of 106 days). This protocol of ultrasound stimulation promoted clinical and radiographic signs of bone healing acceleration in the treated fractures. The results of this study suggest that low-intensity pulsed ultrasound may be indicated as an adjuvant therapy in fresh diaphyseal fractures in dogs.

Key words: *ultrasound therapy, fractures, dogs.*

INTRODUÇÃO

A piezoelectricidade direta e indireta do osso demonstrada por FUKADA & YASUDA (1957) possibilitou o surgimento de diversas pesquisas sobre o estímulo à osteogênese por meios físicos. A piezoelectricidade direta de um material é observada quando este produz, sob carga mecânica, polarização elétrica, convertendo, portanto, energia mecânica em elétrica. Na piezoelectricidade indireta, observa-se deformação mecânica ao se aplicar um campo elétrico a material piezoelétrico (XAVIER & DUARTE, 1983). DUARTE (1983), com base no efeito piezoelétrico do osso, propôs o uso do ultra-som pulsado de baixa intensidade para promover a aceleração da consolidação óssea. Segundo este autor, o ultra-som pulsado, ao se propagar como energia mecânica, atinge a superfície óssea por uma sucessão de impulsos que geram sinais elétricos que estimulam o metabolismo ósseo (XAVIER & DUARTE, 1983).

A influência da terapia ultra-sônica sobre a consolidação óssea foi demonstrada por estudos experimentais realizados *in vitro* (RYABY et al., 1989) e em animais de várias espécies, incluindo leporinos (DUARTE, 1983; PILLA et al., 1990), eqüinos (LIPPIELLO & SMALLEY, 1991), roedores (WANG et al., 1994; YANG et al., 1996) e cães (SILVA, 1998; RAWOOL et al., 2003). Os mecanismos de ação sugeridos para justificar a estimulação ultra-sônica da formação do calo ósseo incluem a piezoelectricidade (DUARTE, 1983), o aumento da incorporação de íons de cálcio em culturas de osteoblastos e condrócitos (RYABY et al., 1989), estímulo à expressão de proteína agregadora de matriz extracelular (YANG et al., 1996), estímulo à síntese de fatores de crescimento (MASAYA et al., 2000) e influência sobre reações celulares envolvidas na consolidação óssea (AZUMA et al., 2001), além de aumento da vascularização no sítio de osteotomias em ulna de cães tratados por ultra-som de baixa intensidade (RAWOOL et al., 2003).

Na ortopedia humana, a terapia adjuvante de fraturas com o ultra-som de baixa intensidade é bem estabelecida (XAVIER & DUARTE, 1983; HECKMAN et al., 1994; KRISTIANSEN et al., 1997; RUBIN et al.,

2001). XAVIER & DUARTE (1983) realizaram a primeira investigação clínica utilizando a estimulação ultra-sônica em pacientes da espécie humana, portadores de pseudoartroses, com índice de sucesso de 70% no tratamento das fraturas. Outros estudos relataram índice de sucesso de 69 a 89% no tratamento de pseudoartroses nos EUA (RUBIN et al., 2001) e de 80 a 91% em vários países (FRANKEL & MIZUNO, 2001), além de redução de 38% no tempo de consolidação em fraturas recentes distais de rádio e ulna (KRISTIANSEN et al., 1997) ou diafisárias de tibia e fíbula (HECKMAN et al., 1994).

Pesquisas experimentais comprovaram os efeitos osteogênicos do ultra-som de baixa intensidade em cães (SILVA, 1998; RAWOOL et al., 2003). A investigação clínica desta tecnologia é necessária para a indicação futura deste tratamento nestes pacientes. Este trabalho objetivou investigar os efeitos da estimulação ultra-sônica de baixa intensidade como terapia adjuvante na consolidação óssea de fraturas diafisárias fechadas recentes, estabilizadas por procedimentos cirúrgicos, em cães.

MATERIAL E MÉTODOS

Foram utilizados neste estudo 16 cães de raças variadas, oito machos e oito fêmeas, com faixa etária entre sete meses e seis anos, peso corpóreo entre 2,5 e 43kg, portadores de fraturas fechadas recentes localizadas no rádio e ulna, fêmur ou tibia e fíbula. As fraturas foram diagnosticadas por exames clínicos, radiográficos e estabilizadas por procedimentos cirúrgicos em período variável de um a oito dias após o traumatismo. Os cães foram divididos em dois grupos: fraturas estabilizadas tratadas por estimulação ultra-sônica (grupo tratado, n=8); fraturas estabilizadas, não tratadas por ultra-som de baixa intensidade (grupo controle, n=8). Os proprietários foram esclarecidos sobre os objetivos do tratamento com a estimulação ultra-sônica da consolidação óssea e concordaram com a sua execução. Somente foram incluídos no grupo tratado os cães cujos proprietários se comprometeram a comparecer para a realização da terapia ultra-sônica e para as avaliações clínicas e radiográficas pós-operatórias. A identificação de cada paciente, tipo, localização da fratura e método de osteossíntese utilizado estão apresentados na tabela 1.

Os métodos de osteossíntese (fixação esquelética externa, pinos intramedulares ou a associação destes procedimentos) foram determinados conforme a preferência dos cirurgiões. Foram utilizados procedimentos cirúrgicos assépticos (HULSE & JOHNSON, 2002), com os pacientes sob anestesia geral

Tabela 1 – Identificação do animal, tipo localização da fratura e procedimento cirúrgico utilizado. Resultados clínicos e radiográficos em cães portadores de fraturas estabilizadas por métodos de osteossíntese, tratadas com ultra-som de baixa intensidade (grupo tratado, animais n^{os} 1 a 8), e não tratadas com estimulação ultra-sônica (grupo controle, animais n^{os} 9 a 16).

Animal n ^o	Identificação	Grupo	Tipo/Localização da fratura	Método de osteossíntese	Avaliação clínica (dias)		Avaliação radiográfica (dias)		Tempo para consolidação óssea (dias)
					30	60	Graduação radiográfica		
					30	60	30	60	
1	Terrier Brasileiro, M, 1a, 6kg	Tratado	Transversa Terço distal/Rádio e ulna E	Fixador externo Ia	+	++	5	6	60
2	Pit Bull, F, 2a, 21kg	Tratado	Cominutiva Terço distal/Rádio e ulna D	Fixador externo II	+	++	4	6	60
3	Poodle, M, 1a, 8kg	Tratado	Transversa Terço distal/Fêmur E	Pino intramedular de Steinmann	++	++	4	5	60
4	Poodle, F, 6a, 10kg	Tratado	Transversa Terço médio/Fêmur E	Pino intramedular de Steinmann	++	++	5	5	60
5	Akita Inu, M, 7m, 26kg	Tratado	Transversa Terço médio/Tíbia e fibula E	Fixador externo <i>tie-in</i>	++	++	5	6	60
6	Terrier Brasileiro, M, 9m, 7,5kg	Tratado	Cominutiva Terço distal/Tíbia e fibula D	Fixador externo <i>tie-in</i> e cerclagem	++	++	4	5	90
7	Pastor Belga, F, 2a, 25kg	Tratado	Cominutiva Terço médio e distal/Tíbia e fibula D	Fixador externo <i>tie-in</i>	++	++	5	6	60
8	SRD, F, 6a, 26kg	Tratado	Cominutiva Terço médio/Tíbia e fibula D	Fixador externo III	++	++	5	5	90
9	Terrier Brasileiro, F, 8m, 2,5kg	Controle	Transversa Terço distal/Rádio e ulna D	Fixador externo Ia	++	++	4	5	108
10	Poodle, M, 11m, 5kg	Controle	Transversa Terço distal/Rádio e ulna E	Fixador externo Ia	+	++	4	5	78
11	SRD, F, 3a, 5kg	Controle	Transversa Terço distal/Rádio e ulna D	Fixador externo Ia	+	++	4	5	120
12	SRD, M, 9m, 10kg	Controle	Transversa Terço proximal/Fêmur D	Pino intramedular de Steinmann	++	++	4	5	90
13	Rottweiler, M, 1a, 40kg	Controle	Transversa Terço médio/Tíbia e fibula E	Fixador externo <i>tie-in</i>	+	+	4	5	120
14	Pit Bull, F, 3a, 28kg	Controle	Cominutiva Terço médio/Tíbia e fibula E	Fixador externo III	++	++	5	5	110
15	Rottweiler, F, 2a, 43kg	Controle	Obliqua Terço médio/Tíbia e fibula E	Fixador externo III	++	++	4	4	90
16	SRD, M, 1a, 26kg	Controle	Obliqua Terço distal/Tíbia e fibula E	Fixador externo III	++	++	4	5	132

Legenda: SRD - Sem raça definida. M - Macho. F - Fêmea. m - meses. a - anos. D - Direita. E - Esquerda. + Apoio intermitente do membro no solo. ++ Apoio pleno do membro no solo. 4 - Ponte cortical parcial. 5 - Ponte cortical completa/Linha radiotransparente na falha entre os fragmentos. 6 - Ponte cortical completa/Sem linha radiotransparente na falha entre os fragmentos.

inalatória. No período pós-operatório, foram prescritos: antibióticos (ceftiofur sódico^a, 2mg kg⁻¹, via subcutânea, a cada 24 horas, por 10 dias, ou cefalexina^b,

25mg kg⁻¹, via oral, a cada 12 horas, por 10 dias) e antiinflamatório não-esteroidal (cetoprofeno^c, 1mg kg⁻¹, via oral ou subcutânea, a cada 24 horas, por três dias).

Foram realizados curativos diários com rifamicina^d tópica no tratamento das feridas cirúrgicas cutâneas até a retirada dos pontos. O manejo pós-operatório dos fixadores externos (animais n^{os} 1, 2, 5 a 11 e 13 a 16) consistiu na limpeza diária dos pinos com solução fisiológica e aplicação de rifamicina tópica na região de interface implante-pele. Os fixadores externos foram protegidos por bandagens do tipo Robert Jones. Os animais receberam colar elizabetano até a completa cicatrização das feridas cirúrgicas cutâneas ou até a remoção dos fixadores externos. Os proprietários receberam orientações para que os cães fossem mantidos em repouso, com restrição de atividade e de espaço durante 60 dias pós-operatórios.

O aparelho de ultra-som^e utilizado tem as seguintes características: sinal senoidal com frequência de 1,5MHz, largura de pulso de 200 μ s e frequência de repetição de 1kHz, com intensidade de 30mW cm⁻² (Figura 1a). A intensidade do ultra-som foi medida com dosímetro^f tipo balança de radiação e mantida constante por calibração realizada mensalmente. Realizou-se a estimulação ultra-sônica durante 20 minutos, por 21 dias consecutivos, de acordo com SILVA (1998). Este procedimento foi iniciado a partir do período compreendido entre o 1^o e o 9^o dia pós-operatório. Em todos os pacientes, a terapia ultra-sônica foi aplicada pelo mesmo operador. A determinação do ponto de estimulação ultra-sônica foi realizada a partir da observação da linha de fratura na radiografia pós-operatória, utilizada como referência no momento de cada aplicação. Esta referência foi mantida durante todo o período do tratamento. Realizou-se tricotomia na região estimulada a cada 48 horas, conforme SILVA (1990). Após a aplicação de gel acoplante hidrossolúvel^g na superfície do transdutor, este foi posicionado e mantido fixo sobre o foco de fratura (Figura 1b),

desviando-se da ferida cirúrgica, conforme SILVA (1998). Nos pacientes com fixadores externos (animais n^{os} 1, 2 e 5 a 8), os locais de interface implante-pele foram envolvidos com gaze, para evitar o contato com o gel.

Avaliações clínicas pós-operatórias foram realizadas nos cães do grupo tratado até o 21^o dia de estimulação ultra-sônica e nos retornos a cada 30 dias pós-operatórios. Nos pacientes do grupo controle, realizou-se avaliação clínica no 10^o dia após o procedimento cirúrgico e nos retornos 30 e 60 dias pós-operatórios. Registrou-se o estado geral dos animais, a capacidade de deambulação e período de tempo necessário para início do apoio do membro operado no solo. Na avaliação do apoio do membro, foram utilizadas as seguintes observações: apoio pleno (deambulação sem claudicação); apoio intermitente (deambulação com claudicação); ausência de apoio do membro no solo.

Foram realizados exames radiográficos em duas projeções (médio-lateral e crânio-caudal) do segmento do membro operado de cada animal nos períodos pré-operatório, pós-operatório imediato e a cada 30 dias. A análise da imagem radiográfica foi feita sob critério padronizado, pelo mesmo radiologista, sem que este tivesse conhecimento do tipo de tratamento de fratura utilizado, considerando-se os seguintes parâmetros: tempo e intensidade da reação periosteal, presença ou ausência de calo ósseo e radiotransparência na falha entre os fragmentos. Foi realizada classificação qualitativa de acordo com a evolução da consolidação óssea secundária (TOAL, 1994), considerando-se a seguinte escala estabelecida por SILVA (1998): 1 - irregularidade nas linhas dos fragmentos; 2 - proliferação periosteal inicial; 3 - proliferação periosteal marcante; 4 - ponte cortical

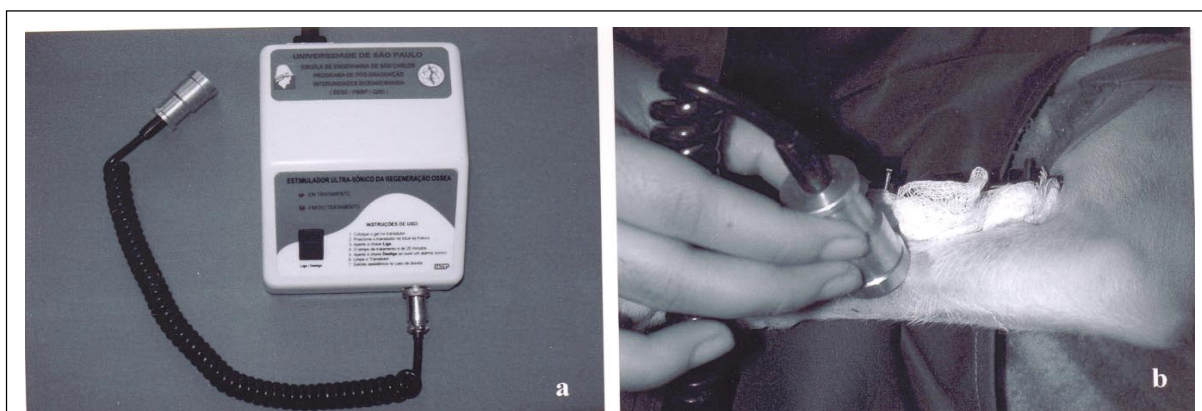


Figura 1 - (a) Aparelho de ultra-som pulsado (sinal senoidal com frequência de 1,5MHz, largura de pulso de 200 μ s e frequência de repetição de 1kHz) de baixa intensidade (30mW cm⁻²). (b) Tratamento com estimulação ultra-sônica da consolidação óssea, com o transdutor do aparelho posicionado sobre a região do foco de fratura (animal n^o 1).

parcial; 5 - ponte cortical completa, com linha radiotransparente na falha entre os fragmentos; 6 - ponte cortical completa, sem linha radiotransparente na falha entre os fragmentos.

Foi utilizado o teste estatístico t de Student para avaliar as médias de tempo para consolidação óssea das fraturas dos animais dos grupos tratado e controle e o teste de Fisher para as variâncias das duas amostras (ZAR, 1984), ambos com nível de significância de 5% ($\alpha = 0,05$), com a posterior avaliação do poder do teste estatístico ($0,05 < \beta < 0,10$).

RESULTADOS

Em relação à viabilidade de execução da estimulação ultra-sônica da consolidação óssea em cães, verificou-se que os animais permitiram o contato do transdutor do aparelho para o tratamento diário, sem demonstração de dor ou desconforto. Não houve necessidade de tranquilização dos pacientes para a realização deste procedimento. Os proprietários concordaram com a aplicação da terapia ultra-sônica em seus animais durante os 21 dias consecutivos e compareceram aos retornos, o que permitiu o acompanhamento completo dos pacientes por avaliações clínicas e radiográficas nos períodos propostos.

Não foram observadas alterações sistêmicas ou locais que pudessem estar associadas a insucessos cirúrgicos ou relacionadas ao uso da estimulação ultra-sônica de baixa intensidade nos cães tratados. Os resultados das avaliações clínicas e radiográficas dos animais dos grupos tratado e controle estão indicados na tabela 1.

Na análise estatística, o teste t de Student demonstrou diferença significativa ($P < 0,001$ e $\alpha = 0,05$) entre as médias dos parâmetros de tempo para consolidação óssea observadas nos cães dos grupos tratado e controle (Tabela 2). As variâncias das amostras não foram estatisticamente diferentes, indicando que

as variabilidades dessas amostras foram as mesmas, conforme o teste de Fisher ($\alpha = 0,05$). O poder do teste estatístico está entre 90 e 95% ($0,05 < \beta < 0,10$).

DISCUSSÃO

Este estudo representa a primeira aplicação clínica do ultra-som pulsado de baixa intensidade em fraturas estabilizadas cirurgicamente em cães. Os resultados comprovam a eficiência da estimulação ultra-sônica como terapia adjuvante de fraturas diafisárias recentes em cães, considerando-se como parâmetro de comparação o tempo para a consolidação óssea entre os animais dos grupos tratado e controle, apesar do tamanho e da heterogeneidade da amostra. Os resultados observados neste trabalho sugerem que a estimulação ultra-sônica da consolidação óssea pode ser indicada em cães e corroboram a eficiência, segurança e viabilidade de implementação deste tratamento, fato constatado em pacientes da espécie humana por estudos clínicos (XAVIER & DUARTE, 1983; HECKMAN et al., 1994; FRANKEL, 1998; RUBIN et al., 2001) e em estudos experimentais em animais de diferentes espécies (DUARTE, 1983; PILLA et al., 1990; LIPPIELLO & SMALLEY, 1991; YANG et al., 1996; RAWOOL et al., 2003). A colaboração dos proprietários neste trabalho viabilizou a execução da terapia ultra-sônica na rotina veterinária.

Os resultados benéficos dos efeitos da estimulação ultra-sônica sobre a consolidação óssea foram constatados nos animais nº 1 (Figura 2) e 2, em fraturas em terço distal de rádio e ulna, apesar das complicações relatadas nestas fraturas em cães (LAPPIN et al., 1983; HULSE & JOHNSON, 2002). Nos pacientes nºs 3 e 4, verificou-se que o ultra-som de baixa intensidade promoveu visível evolução para a consolidação óssea. Ambos os cães, portadores de fraturas diafisárias femorais estabilizadas por pino intramedular, apresentaram ponte cortical completa no 60º dia pós-operatório, apesar da diferença de idade entre eles. Nos animais nºs 5, 6 e 7, sugere-se que o tratamento adjuvante de fraturas com a estimulação ultra-sônica mostrou-se eficiente ao promover a consolidação óssea em diferentes tipos de fraturas de tibia e fíbula estabilizadas por fixador externo do tipo *tie-in*, método de osteossíntese aplicado em fraturas de tibia de acordo com DIAS (2006). No cão nº 8, verificou-se a eficiência da estimulação ultra-sônica do calo ósseo em fratura cominutiva de tibia e fíbula estabilizada por fixador externo do tipo III, com presença de ponte cortical completa a partir do 30º dia pós-operatório. Nos cães do grupo tratado, observou-se que os períodos para a ocorrência da consolidação

Tabela 2 - Análise estatística das médias do parâmetro de tempo para consolidação óssea dos animais dos grupos tratado e controle pelo teste estatístico t de Student e variâncias das duas amostras pelo teste de Fisher.

Grupo	Momentos do tempo para consolidação óssea (dias)
Tratado	$\bar{X}_1 = 67,5 \text{ dias}$ $s_1^2 = 192,86 \text{ dias}^2$
Controle	$\bar{X}_2 = 106 \text{ dias}$ $s_2^2 = 340,57 \text{ dias}^2$

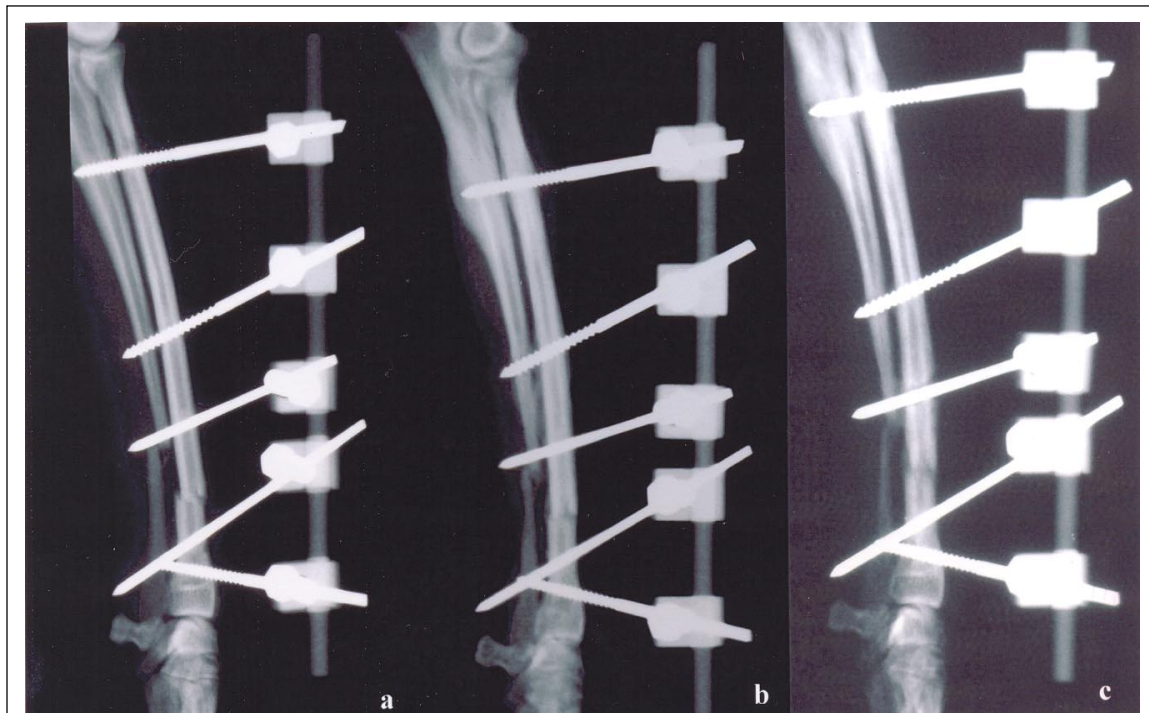

Figura 2 - Animal nº 1. (a) Imagem radiográfica em projeção médio-lateral de fratura transversa em terço distal de rádio e ulna em cão da raça Terrier Brasileiro, macho, um ano de idade, 6kg, estabilizada por osteossíntese com fixador externo tipo Ia e tratada com estimulação ultra-sônica; (b) aos 30 dias pós-operatórios, observa-se ponte cortical completa, com linha radiotransparente na falha entre os fragmentos (grau 5); (c) aos 60 dias pós-operatórios, observa-se ponte cortical completa, sem linha radiotransparente na falha entre os fragmentos (grau 6).

óssea mostraram-se reduzidos, em comparação aos dos animais do grupo controle (Tabela 1). Esses resultados sugerem que a associação da estimulação ultra-sônica aos procedimentos de osteossíntese acelera o processo de consolidação óssea.

Os efeitos do ultra-som de baixa intensidade sobre a consolidação óssea foram demonstrados experimentalmente em cães (SILVA, 1990; SILVA, 1998; RAWOOL et al., 2003). O estudo de SILVA (1998) foi o que apresentou parâmetros de estimulação ultra-sônica mais próximos aos do presente trabalho. Fíbulas de cães osteotomizadas bilateralmente foram tratadas unilateralmente com intensidade de 20mW cm^{-2} durante 20 minutos, por 21 dias consecutivos. Em outra pesquisa, foi observado que a terapia ultra-sônica, aplicada durante 20 minutos diários, por períodos de 15, 30, 60 e 90 dias, não promoveu a consolidação óssea em ulnas de cães submetidos a osteotomias com 7mm de falha óssea (SILVA, 1990). Outros autores demonstraram maior índice de vascularização em sítios de osteotomia de ulna tratados com ultra-som de baixa intensidade (30mW cm^{-2}), utilizando o cão como modelo experimental (RAWOOL et al., 2003). Neste estudo, observou-se que as fraturas tratadas com estimulação

ultra-sônica apresentaram sinais clínicos e radiográficos acelerados de consolidação óssea, coerentes com os resultados de SILVA (1998) e RAWOOL (2003).

DYSON (1985) menciona que um dos efeitos não-térmicos do ultra-som é a cavitação e que os limiares para produção de cavitação *in vivo* são na ordem de 100mW cm^{-2} para o ultra-som contínuo e de 200mW cm^{-2} para o ultra-som pulsado. Neste trabalho, foi utilizado ultra-som pulsado com intensidade de 30mW cm^{-2} ; portanto, abaixo do limite citado por DYSON (1985). Em pesquisa experimental pioneira sobre a aceleração da formação do calo ósseo por estimulação ultra-sônica, DUARTE (1983) constatou que a ação do ultra-som de baixa intensidade é não-térmica, com variação de temperatura na ordem de $0,01^{\circ}\text{C}$, medida *in vivo* no sítio de falhas ósseas femorais e osteotomias em fíbulas de coelhos. Portanto, neste estudo, a aplicação da terapia ultra-sônica aplicada no foco de fratura com o transdutor mantido fixo no ponto de estimulação não promoveu riscos de aquecimento ou cavitação no foco de fratura, conforme DUARTE (1983) e SILVA (1998).

Trabalhos experimentais comprovaram a aceleração da formação do calo ósseo pela terapia ultra-

sônica em modelo de fratura diafisária femoral estabilizada por fio de Kirschner em ratos (WANG et al., 1994; YANG et al., 1996). Estudos clínicos relatam consolidação óssea de fraturas diafisárias estabilizadas por pinos intramedulares ou fixadores externos, com tratamento adjuvante por estimulação ultra-sônica (FRANKEL, 1998; FRANKEL & MIZUNO, 2001). Esses resultados experimentais e clínicos demonstram que a interação do ultra-som de baixa intensidade com implantes metálicos não prejudica a integridade dos materiais desses implantes e que a presença de pinos intramedulares e hastes metálicas no foco de fratura não interferem na segurança e eficiência do tratamento ultra-sônico no processo de consolidação óssea.

As avaliações clínicas e radiográficas são eficientes em cães portadores de fraturas diafisárias, de acordo com TOAL (1994). O exame radiográfico foi amplamente utilizado para analisar a evolução da consolidação óssea em tratamento adjuvante com ultra-som de baixa intensidade, em trabalhos experimentais (PILLA et al., 1990; SILVA, 1990; WANG et al., 1994; SILVA, 1998) e em estudos clínicos (XAVIER & DUARTE, 1983; HECKMAN et al., 1994; FRANKEL, 1998). TOAL (1994) descreveu características radiográficas para a consolidação óssea secundária, baseado nas quais SILVA (1998) estabeleceu seis graus de evolução para a consolidação óssea, utilizados neste trabalho. A associação de técnicas de avaliação clínica, radiográfica e cintilográfica pode promover análise mais apurada dos efeitos deste tratamento adjuvante em cães, em pesquisas futuras.

No presente estudo, observou-se diferença estatística significativa ($P < 0,001$) associada à média de tempo para a consolidação óssea entre as fraturas dos grupos tratado e controle, em conformidade com os resultados experimentais realizados em animais de diferentes espécies (DUARTE, 1983; PILLA et al., 1990; SILVA, 1998; AZUMA et al., 2001) e trabalhos clínicos em pacientes da espécie humana (HECKMAN et al., 1994; KRISTIANSEN et al., 1997). Apesar do número considerável de variáveis da amostra, as variabilidades entre os pacientes dos grupos tratado e controle são estatisticamente iguais, de acordo com o teste de Fisher ($\alpha = 0,05$), indicando que as aleatoriedades de ambas as amostras são as mesmas.

Na área da ortopedia de pequenos animais, a estimulação ultra-sônica de baixa intensidade como tratamento adjuvante de fraturas é tecnologia promissora. Inúmeros aspectos deste procedimento ainda devem ser esclarecidos para a implementação de protocolos terapêuticos específicos em cães, para determinar o número de aplicações de ultra-som necessárias à formação do calo ósseo, conforme a

influência de variáveis como raça, idade e peso do paciente, localização e classificação das fraturas e métodos de osteossíntese.

A aplicação clínica da terapia ultra-sônica em fraturas com expectativas de complicações, principalmente em casos de retardo ou ausência de união óssea, deve ser incentivada na rotina hospitalar veterinária por estudos clínicos futuros. O tratamento adjuvante de fraturas por ultra-som de baixa intensidade representa vasta linha de pesquisa no campo de consolidação óssea, com potencial de desenvolvimento na ortopedia veterinária.

CONCLUSÕES

A estimulação ultra-sônica como tratamento adjuvante de fraturas é de execução viável em cães. Sugere-se que a aplicação do ultra-som pulsado de baixa intensidade (30mW cm^{-2}) em fraturas diafisárias fechadas recentes estabilizadas cirurgicamente, 20 minutos por dia, durante 21 dias consecutivos, promove sinais clínicos e radiográficos acelerados da consolidação óssea em cães.

FONTES DE AQUISIÇÃO

^a Excenel-Rhodia-Merieux - Uso Veterinário.

^b Cefalexina-Eurofarma.

^c Ketofen- Rhodia-Merieux - Uso Veterinário.

^d Rifocina Spray - Aventis.

^e Estimulador ultra-sônico para crescimento ósseo - EESC - USP.

^f Dosímetro modelo UPM - DT1 - Ohmics Instruments, EUA.

^g Carbogel Ind. e Com. Ltda.

AGRADECIMENTOS

Ao Prof. Dr. José Carlos Pereira (Departamento de Engenharia Elétrica, Escola de Engenharia de São Carlos, Universidade de São Paulo, EESC-USP), pela realização da análise estatística neste trabalho.

Ao Programa de Pós-graduação Interunidades em Bioengenharia, EESC-USP, pelo apoio técnico referente ao aparelho de ultra-som utilizado neste estudo.

À Fundação de Amparo à Pesquisa do Estado de São Paulo (FAPESP), pela concessão de bolsa de mestrado a Valéria Lima de Sousa, para a realização deste projeto.

COMITÊ DE ÉTICA

Este trabalho foi aprovado pela Comissão de Bioética da Faculdade de Medicina Veterinária e Zootecnia da Universidade de São Paulo, realizado de acordo com os princípios da bioética adotados por esta Comissão (protocolo nº 247/2003).

REFERÊNCIAS

AZUMA, Y. et al. Low-intensity pulsed ultrasound accelerates rat femoral fracture healing by acting on the various cellular

- reactions in the fracture callus. **Journal of Bone and Mineral Research**, v.16, n.4, p.671-680, 2001.
- DIAS, L.G.G.G. **Osteossíntese de tíbia com uso de fixador esquelético externo conectado ao pino intramedular tie in em cães**. 2006. 79f. Dissertação (Mestrado em Cirurgia Veterinária) - Faculdade de Ciências Agrárias e Veterinárias, Universidade Estadual Paulista.
- DUARTE, L.R. The stimulation of bone growth by ultrasound. **Archives of Orthopaedic and Traumatic Surgery**, v.101, p.153-159, 1983.
- DYSON, M. Therapeutic applications of ultrasound. In: NYBORG, W.L.; ZISKIN, M.C. **Biological effects of ultrasound**. New York: Churchill Livingstone, 1985. Cap.11, p.121-133.
- FRANKEL, V.H. Results of prescription use of pulse ultrasound therapy in fracture management. **Surgical Technology International**, v.7, p.389-393, 1998.
- FRANKEL, V.H.; MIZUNO, K. Management of non-union with pulsed, low-intensity ultrasound therapy - International results. **Surgical Technology International**, v.10, p.1-6, 2001.
- FUKADA, E; YASUDA, I. On the piezoelectric effect of bone. **Journal of the Physical Society of Japan**, v.12, n.10, p.1158-1162, 1957.
- HECKMAN, J.D. et al. Acceleration of tibial fracture-healing by non-invasive, low-intensity pulsed ultrasound. **Journal of Bone and Joint Surgery**, v.76-A, n.1, p.26-34, 1994.
- HULSE, D.A.; JOHNSON, A.L. Tratamento de fraturas específicas. In: FOSSUM, T.W. **Cirurgia de pequenos animais**. São Paulo: Roca, 2002. Cap.29, p.892-917.
- KRISTIANSEN, T.K. et al. Accelerated healing of distal radial fractures with the use of specific, low-intensity ultrasound. A multicenter, prospective, randomized, double-blind, placebo-controlled study. **Journal of Bone and Joint Surgery**, v.79-A, n.7, p.961-973, 1997.
- LAPPIN, M.R. et al. Fractures of the radius and ulna in the dog. **Journal of the American Animal Hospital Association**, v.19, p.643-650, 1983.
- LIPPIELLO, L.; SMALLEY, L. Densitometric assessment of equine bone repair following pulsed ultrasound therapy. **Equine Practice**, v.13, n.4, p.17-24, 1991.
- MASAYA, I. et al. Effects of ultrasound and 1,25-dihydroxyvitamin D₃ on growth factor secretion in co-cultures of osteoblasts and endothelial cells. **Ultrasound in Medicine & Biology**, v.26, n.1, p.161-166, 2000.
- PILLA, A.A. et al. Non-invasive low-intensity pulsed ultrasound accelerates bone healing in the rabbit. **Journal of Orthopaedic Trauma**, v.4, n.3, p.246-253, 1990.
- RAWOOL, N.M. et al. Power doppler assessment of vascular changes during fracture treatment with low-intensity ultrasound. **Journal of Ultrasound in Medicine**, v.22, p.145-153, 2003.
- RUBIN, C. et al. The use of low-intensity ultrasound to accelerate the healing of fractures. **Journal of Bone & Joint Surgery**, v.83-A, n.2, p.259-270, 2001.
- RYABY, J.T. et al. Low-intensity pulsed ultrasound increases calcium incorporation in both differentiating cartilage and bone cell cultures. **Transactions of the Orthopaedic Research Society**, v.14, p.15, 1989.
- SILVA, A.R.C. **Estudo experimental da ação do ultra-som na regeneração óssea de osteotomias parciais em ulna de cães**. 1990. 65f. Dissertação (Mestrado em Cirurgia Experimental) - Faculdade de Medicina Veterinária e Zootecnia, Universidade de São Paulo.
- SILVA, M.F.A. **Efeitos do ultra-som de baixa intensidade sobre a cicatrização óssea de fraturas experimentais produzidas nas fíbulas de cães (*Canis familiaris*)**. 1998. 72f. Tese (Doutorado em Cirurgia) - Faculdade de Medicina Veterinária e Zootecnia, Universidade de São Paulo.
- TOAL, R.L. Fracture healing and complications. In: THRALL, D.E. **Textbook of veterinary diagnostic radiology**. 2.ed. Philadelphia: Saunders, 1994. Cap.11, p.105-123.
- WANG, S. et al. Low-intensity ultrasound treatment increases strength in a rat femoral fracture model. **Journal of Orthopaedic Research**, v.12, n.1, p.40-47, 1994.
- XAVIER, C.A.M.; DUARTE, L.R. Estimulação ultra-sônica do calo ósseo: aplicação clínica. **Revista Brasileira de Ortopedia**, v.18, n.3, p.73-80, 1983.
- YANG, K. et al. Exposure to low-intensity ultrasound increases aggrecan gene expression in a rat femur fracture model. **Journal of Orthopaedic Research**, v.14, n.5, p.802-809, 1996.
- ZAR, J.H. Two-sample hypotheses. In: _____. **Biostatistical analysis**. 2.ed. New Jersey: Prentice Hall, 1984. Cap.9, p.122-149.