

Estevão Bassi¹, Luciano César Pontes Azevedo^{1,2,3}, Eduardo Leite Vieira Costa^{2,3,4}, Alexandre Toledo Maciel^{1,2,3}, Edzangela Vasconcelos^{1,4}, César Biselli Ferreira⁵, Luiz Marcelo Sá Malbouisson⁵, Marcelo Park^{1,2,3}

1. Unidade de Terapia Intensiva, Disciplina de Emergências Clínicas, Hospital das Clínicas da Faculdade de Medicina da Universidade de São Paulo – USP – São Paulo (SP), Brasil.
2. Instituto de Ensino e Pesquisa, Hospital Sírio-Libanês – São Paulo (SP), Brasil.
3. Unidade de Terapia Intensiva, Hospital Sírio Libanês – São Paulo (SP), Brasil.
4. Unidade de Terapia Intensiva Respiratória, Disciplina de Pneumologia, Hospital das Clínicas da Faculdade de Medicina da Universidade de São Paulo – USP – São Paulo (SP), Brasil.
5. Unidade de Terapia Intensiva, Disciplina de Trauma e Cirurgia Geral, Hospital das Clínicas da Faculdade de Medicina da Universidade de São Paulo – USP – São Paulo (SP), Brasil.

Estudo realizado na Unidade de Terapia Intensiva do Pronto Socorro do Hospital das Clínicas da Faculdade de Medicina da Universidade de São Paulo – USP – São Paulo (SP), Brasil.

Conflitos de interesse: Os autores receberam uma doação de membranas para ECMO da Maquet Cardiopulmonary.

Submetido em 10 de Junho de 2011
Aceito em 18 de Agosto de 2011

Autor correspondente:

Marcelo Park
Rua Enéas Carvalho de Aguiar, 255
Disciplina de Emergências – 5º andar
CEP: 05403-000 - São Paulo (SP),
Brasil.
E-mail: mpark@uol.com.br

Uso de suporte hemodinâmico e respiratório por meio de oxigenação extracorpórea por membrana (ECMO) venoarterial em um paciente politraumatizado

Hemodynamic and respiratory support using venoarterial extracorporeal membrane oxygenation (ECMO) in a polytrauma patient

RESUMO

Existem poucos relatos na literatura sobre o uso de oxigenação extracorpórea por membrana venoarterial por dupla disfunção decorrente de contusão cardíaca e pulmonar no paciente politraumatizado. Relatamos o caso de um paciente de 48 anos, vítima de acidente de motocicleta e automóvel, que evoluiu rapidamente com choque refratário com baixo débito cardíaco por contusão miocárdica e hipoxemia refratária decorrente

de contusão pulmonar, tórax instável e pneumotórax bilateral. O suporte extracorpóreo foi uma medida efetiva de resgate para esse caso dramático, e o seu uso pôde ser interrompido com sucesso no 4º dia após o trauma. O paciente evoluiu com extenso infarto cerebral, morrendo no 7º dia de internação.

Descritores: Oxigenação; Choque cardiogênico; Lesão pulmonar aguda; Traumatismos craniocerebrais; Relatos de casos

INTRODUÇÃO

A utilização de oxigenação extracorpórea por membrana (ECMO) para suporte respiratório ganhou papel de destaque como medida de resgate para hipoxemia refratária na infecção por H1N1.⁽¹⁾ Em nossa instituição, recentemente adotamos protocolo para utilização de ECMO nas unidades de terapia intensiva (UTI) em casos selecionados de disfunção cardiopulmonar refratária às medidas habituais.

A modalidade venoarterial, em que o sangue venoso é oxigenado e bombeado para o sistema arterial, fornece suporte total/quase total cardiorrespiratório. Na maioria dos casos, essa modalidade é utilizada em pacientes com dificuldade de desmame de circulação extracorpórea em cirurgias cardíacas, após infarto agudo do miocárdio ou em situações de parada cardiorrespiratória refratária à ressuscitação cardiopulmonar.⁽²⁾

Poucos relatos contemplam a utilização da ECMO para disfunções simultâneas cardíaca e pulmonar após trauma.^(3,4) Relatamos o caso de paciente de 48 anos que desenvolveu contusão cardíaca e pulmonar, em quem a utilização de ECMO venoarterial foi capaz de reverter o choque cardiogênico e hipoxemia até a recuperação cardiorrespiratória.

RELATO DO CASO

Paciente do sexo masculino, 48 anos, sem comorbidades foi trazido por transporte aéreo ao Hospital das Clínicas após acidente automobilístico (automóvel e motocicleta). O paciente dirigia a motocicleta e não usava capacete. No local, tinha na oximetria

saturação arterial de 90% em ar ambiente, com tórax instável, frequência cardíaca de 130 batimentos por minuto, pressão arterial sistêmica de 80/40 mmHg e escala de coma de Glasgow (ECG) de 12. Durante o transporte, foi realizada intubação orotraqueal, feita punção de alívio em hemitórax direito e expansão volêmica com 1.000 ml de soro fisiológico.

À admissão no pronto-socorro, encontrava-se com ECG 3, pupilas mióticas, em prancha rígida com colar cervical, sob ventilação mecânica invasiva, com ausculta diminuída e enfisema de subcutâneo torácico e hipotenso. Ultrassonografia dirigida (*Focused assessment with sonography for trauma* – FAST) foi negativa. O tórax foi drenado bilateralmente com saída de 350 ml de sangue à direita. Persistiu hipotenso apesar

de expansão com cristalóides, necessitando de acesso venoso central e vasopressores.

Os exames tomográficos computadorizados (TC) de crânio, tórax, abdômen e pelve revelaram: pequena contusão frontal à esquerda (sem indicação de abordagem cirúrgica) com leve assimetria de ventrículos laterais, indicando provável edema cerebral à direita; no tórax múltiplas fraturas de arcos costais; extenso pneumotórax e pneumopericárdio; contusão pulmonar bilateral; fratura de processos espinhosos de vértebras torácicas; fraturas de processos transversos de vértebras lombares e de osso ilíaco esquerdo, com extensão para púbis e acetábulo (tomografia de tórax e crânio representadas nas figuras 1 e 2).

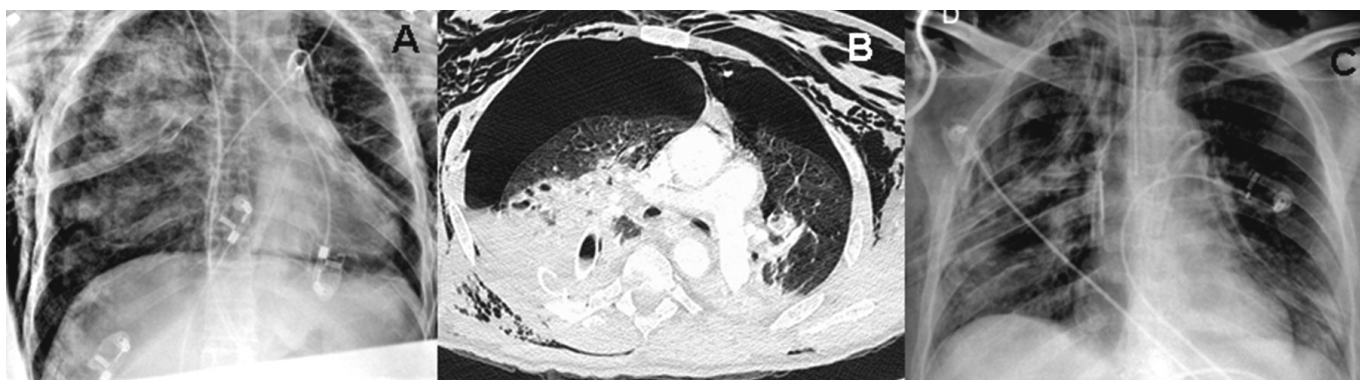


Figura 1 - A) Radiografia de tórax de entrada com pneumotórax bilateral e extensa consolidação à direita, além de fraturas de arcos costais. B) Tomografia Computadorizada inicial de tórax com pneumotórax e extensas áreas de consolidações bilateralmente, compatível com politrauma com contusão pulmonar. C) Controle evolutivo radiológico na retirada do suporte extracorpóreo com melhora da contusão pulmonar e do pneumotórax.

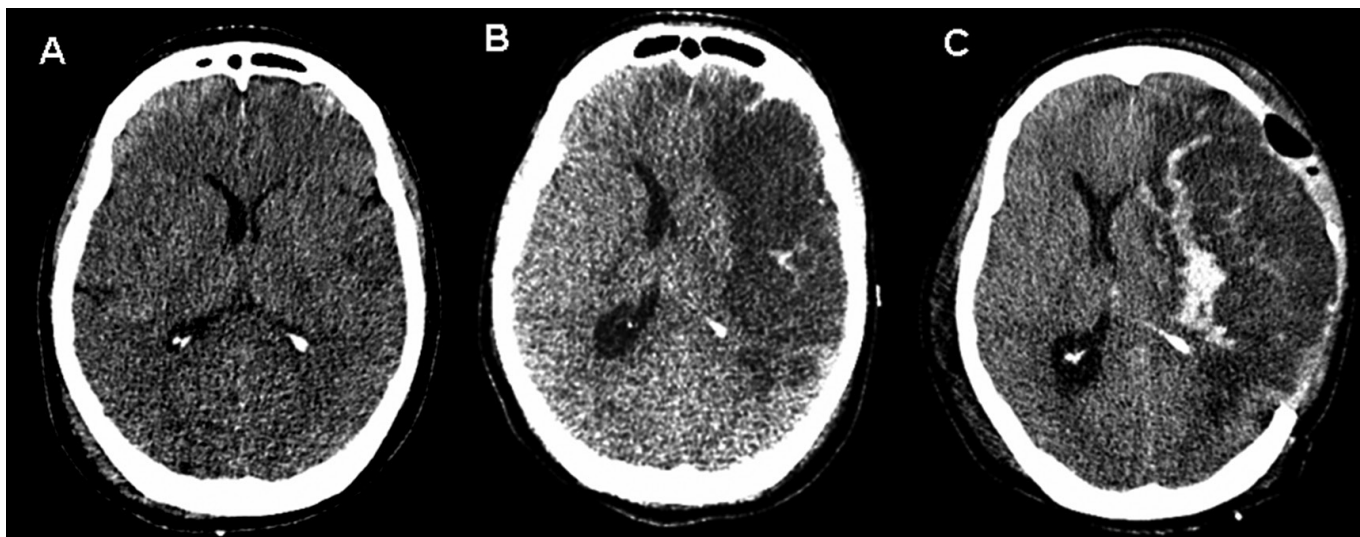


Figura 2 - A) Tomografia de crânio inicial com pequena assimetria de ventrículos laterais denotando edema encefálico provavelmente decorrente de isquemia. B) Tomografia de crânio no 5º dia de internação, já sem suporte extracorpóreo, com extenso infarto hemisférico à esquerda. C) Transformação hemorrágica do infarto após craniectomia frontoparietal esquerda.

Na UTI, evoluiu com dificuldade de ventilação pela contusão pulmonar extensa, mesmo após drenagem bilateral efetiva. Além disso, necessitou de doses crescentes de noradrenalina e dobutamina devido aos sinais periféricos compatíveis com baixo débito cardíaco (sudorese, frialdade e enchimento capilar lento). Foi realizado ecocardiograma à beira-leito que revelou, na janela sub-costal, ventrículo esquerdo extremamente dilatado (diâmetro diastólico do ventrículo esquerdo de 6 cm) e hipocinético com fração de ejeção estimada em 0,08 pelo Teicholz. O índice cardíaco medido pelo Doppler esofágico foi de 0,8 L/m².

Cerca de 18 horas após o trauma, a despeito da utilização de 4 mcg/kg/min de noradrenalina e 20 mcg/kg/min de dobutamina, houve piora hemodinâmica progressiva com pressão arterial média de 50 mmHg, além de sudorese profusa e perfusão periférica lentificada. Nesse momento, o paciente encontrava-se sob ventilação mecânica no modo assistido-controlado a pressão, com fração inspirada de oxigênio (FiO₂) de 1,0, pressão expiratória final (PEEP) de 10 cm H₂O, pressão inspiratória de 25 cm H₂O (delta de pressão ou “driving pressure” de 15 cm H₂O), tempo inspiratório de 0,75s e frequência respiratória de 30. Com esses parâmetros, a gasometria arterial revelou PaO₂ de 56 mmHg, saturação de 84%, O lactato era de 3,1 mEq/L (28mg/dL), e teve elevação

progressiva nos exames subsequentes, com a e saturação venosa central de 57% (coluna Basal na tabela 1).

Diante do iminente risco de morte por choque cardiogênico e hipoxemia refratária, o grupo de ECMO de nossa instituição optou por iniciar o suporte com ECMO venoarterial como medida de resgate para o suporte cardiorrespiratório. Foram instaladas, por técnica de Seldinger, cânulas (22 Fr) de drenagem em veia femoral comum direita e cânula de devolução em artéria femoral direita, com cateter 8F para perfusão distal do membro inferior direito. Utilizamos bomba magnética centrífuga com membrana de oxigenação de polimetilpenteno (Rotaflow / Jostra Quadrox, Maquet Cardiopulmonary AG, Hirrlinger, Alemanha). O fluxo de sangue inicial foi de 4.500 ml/min, com fluxo de gás (“Sweeper” com oxigênio puro) de 6.000 ml/min.

O grupo multidisciplinar de ECMO do Hospital das Clínicas de São Paulo e do Hospital Sírio Libanês é composto por enfermeiros, médicos e fisioterapeutas, não havendo uma pessoa específica escalada para cuidar do aparato de suporte extracorpóreo, sendo este cuidado pela equipe de plantão.

Após o início da ECMO, houve melhora hemodinâmica e respiratória progressiva, que permitiu desmame da dobutamina e redução da dose de noradrenalina para 0,5 mcg/kg/min (cerca de 8 h após seu início), com pressão arterial média

Tabela 1 – Evolução clínica do paciente, incluindo parâmetros hemodinâmicos, respiratórios, neurológicos (*Sedation-Agitation Scale*) e de disfunções orgânicas (*Sequential Organ Failure Assessment score – SOFA*)

	Basal	Início ECMO	1º dia ECMO	Último dia ECMO	Após decanulação
PEEP (cmH ₂ O)	10	10	10	10	5
FIO ₂ ventilador	1	0,4	0,3	0,21	0,6
Frequência respiratória (ipm)	30	10	10	10	14-30
Noradrenalina (mcg/kg/min)	4	0,5	0,19-1,38	0,06-0,03	0
Dobutamina (mcg/kg/min)	20	0	0	0	8
Fluxo de sangue ECMO (L/min)	na	4-4,5	4	4-4,5	na
Fluxo de gás ECMO (L/min)	na	4-6	4	4	na
FIO ₂ ECMO	na	1	0,4	0,4	na
Frequência cardíaca (bpm)	160	120	64-156	104-120	100-127
Pressão arterial média (mmHg)	50	70	64-71	65-80	53-91
pH	7,28	7,19	7,11	7,4	7,42
pO ₂	56	316	126	58	62
Saturação arterial de O ₂	84	99,8	97	90	92
pCO ₂	31	32	25	43	44
Bicarbonato	14	12	14	27	28
Base excess	-11	-15	-19	2	3,1
Lactato	28	59	96	32	19
SAS	1-2	1-2	1-2	2	2
SOFA	17	17	16	14	14

ECMO – oxigenação extracorpórea por membrana; PEEP - pressão expiratória final; FiO₂ - fração inspirada de oxigênio; SAS - *Sedation-Agitation Scale*; SOFA - *Sequential Organ Failure Assessment score*.

Os dados da coluna Basal representam a situação do paciente 18h após o trauma, imediatamente antes do início da ECMO.

de 70 mm Hg, sem curva de pressão ou pressão de pulso (da onde deduzimos que todo o fluxo sanguíneo nesse momento provinha da ECMO, ou seja, que não havia pulsatilidade induzida pela ejeção cardíaca ou débito cardíaco intrínseco). Foram mantidos parâmetros mínimos de ventilação mecânica, com PEEP de 10 cm H₂O, pressão inspiratória de 20 cm H₂O (delta de pressão 10 cmH₂O) e FiO₂ de 0,3 (modo pressão controlada).⁽⁵⁾ A gasometria revelou correção da hipóxia, porém, acidose metabólica com hiperlactatemia importante. Os parâmetros da ECMO foram ajustados conforme índices de perfusão e oxigenação (Tabela 1).

Durante a permanência na UTI, o paciente recebeu somente analgesia com fentanil contínuo (0,25 – 0,5 mcg/kg/minuto), persistindo com nível de consciência rebaixado (ECG 5T, *Sedation-Agitation Scale* - SAS 1-2). No segundo dia de internação, realizamos ultrassom à beira-leito que revelou bainha óptica alargada (6 mm) e desvio das estruturas da linha média, porém, durante o suporte extracorpóreo, as condições clínicas do paciente não permitiram nova avaliação por tomografia. Como não pudemos esclarecer qual a natureza do provável evento intracraniano, optamos por manter analgesia com fentanil e observar nível de consciência até que o exame de imagem pudesse ser realizado, monitorizando a possibilidade de dor pelas reações comportamentais/fisiológicas.

Devido ao sangramento pelo dreno torácico (1,5 L no primeiro dia), com necessidade de politransusão, e à condição neurológica acima descrita, o paciente não foi anticoagulado durante todo o período que permaneceu em ECMO.

Apesar das disfunções orgânicas, como insuficiência renal aguda (necessitando de hemofiltração) e plaquetopenia, além de sinais de isquemia de extremidades, pior no membro inferior direito (onde havia cânula de devolução arterial), progressivamente houve melhora da função cardíaca e pulmonar. No 4º dia de suporte, havia curva de pressão de pulso na pressão arterial invasiva, e ecocardiograma transtorácico estimou fração de ejeção do ventrículo esquerdo em 0,3. Houve melhora radiológica do quadro pulmonar. O suporte inotrópico com dobutamina foi então reiniciado e o paciente foi decanulado com sucesso (Tabela 1).

No dia seguinte a decanulação, o paciente apresentou anisocoria e piora do nível de consciência (ECG 3T, SAS 1) e nova TC de crânio revelou infarto hemisférico à esquerda (Figura 2).

O paciente foi submetido à craniectomia descompressiva frontotemporal esquerda, com duraplastia. O controle radiológico pós-operatório demonstrou sangramento importante após a despressurização encefálica (Figura 2), com deterioração neurológica.

No dia seguinte, evoluiu com exame clínico compatível com morte encefálica, que não pôde ser confirmada pelo uso

intraoperatório de tionebutal. Após cerca de 24 horas, apresentou morte somática.

DISCUSSÃO

Há um conjunto de evidências razoável que aponta para um benefício da utilização de suporte extracorpóreo para hipoxemia grave na pediatria.⁽²⁾ Em adultos, apesar de literatura mais escassa,⁽⁵⁾ houve recentemente novo impulso para a utilização da ECMO, em parte devido aos avanços tecnológicos (como exemplo, membranas mais biocompatíveis e duráveis), mas especialmente dada a abundância de casos de hipoxemia refratária durante a epidemia de gripe por H1N1.⁽¹⁾

O suporte extracorpóreo provavelmente foi aliado decisivo nos bons resultados encontrados na Austrália no manejo da hipoxemia refratária associada a H1N1.⁽¹⁾ Recentemente, um estudo randomizado apontou para possível benefício dessa terapia em paciente com insuficiência respiratória aguda grave secundária a lesão pulmonar aguda / síndrome da angústia respiratória aguda na população adulta, onde o princípio de utilização da ECMO foi evitar lesão ao pulmão induzida pela ventilação mecânica, utilizando volumes e pressões mais baixos no ventilador. Questionamentos importantes acerca desse estudo incluem o fato de que ECMO foi utilizada em 68 dos 90 pacientes randomizados para essa terapêutica e a ocorrência de óbitos de pacientes em trânsito para os centros especializados em ECMO.⁽⁵⁾

Além disso, o pequeno número de estudos clínicos com metodologia adequada não permite conclusão de benefício dessa terapia em adultos, o que foi enfatizado por recente revisão sistemática sobre o tema.⁽⁶⁾ Dessa forma, atualmente a oxigenação extracorpórea permanece como medida de resgate quando terapêuticas tradicionais falharam.

Com base nisso, uma equipe multiprofissional foi organizada em nossa instituição para utilização de ECMO em casos selecionados de hipoxemia refratária. As indicações assemelham-se àquelas utilizadas no estudo randomizado CESAR,⁽⁵⁾ e o objetivo é oferecer alternativa para paciente em quem as medidas habituais de manejo de hipoxemia (ex.: manobras de recrutamento alveolar, óxido nítrico, ventilação de alta frequência) mostrem-se ineficientes e/ou lesivas (p.e. barotrauma, necessidade de pressões de vias aéreas elevadas para manutenção de ventilação aceitável).

O desenvolvimento de hipoxemia importante decorrente de contusão pulmonar não é evento raro, e a necessidade de oxigenação extracorpórea em alguns desses pacientes é relatada pela literatura médica.⁽⁷⁾

Entretanto, o caso aqui descrito foge ao habitual. O paciente apresentava-se com hipoxemia refratária decorrente de múltiplos mecanismos de injúria (contusão pulmonar, pneu-

motórx extenso bilateral e tórax instável), com relação $\text{PaO}_2/\text{FiO}_2$ de 56. As medidas freqüentemente utilizadas nesse contexto teriam sido inadequadas ou potencialmente malélicas (como exemplo, o recrutamento alveolar poderia agravar a fístula aérea bilateral, a posição prona seria contra-indicada pela instabilidade hemodinâmica extrema).

Como comemorativo, o paciente apresentava choque refratário à expansão volêmica, vasopressores e inotrópicos. Avaliação com ecocardiograma transtorácico e medida minimamente invasiva do débito cardíaco revelou franco choque cardiogênico provavelmente decorrente de uma contusão miocárdica. Diante do risco iminente de morte, com possibilidades terapêuticas esgotadas, optamos por utilização de ECMO venoarterial, com suporte cardiopulmonar total, dando suporte simultaneamente às disfunções respiratória e hemodinâmica. Melhora significativa ocorreu rapidamente (Tabela 1), o que permitiu a recuperação progressiva da função pulmonar e cardíaca, culminando com a interrupção do suporte extracorpóreo após 4 dias.

Nesse período, havia sinais clínicos (nível de consciência) e radiológicos (ultrassom transcraniano e alargamento de bainha óptica) que denotavam hipertensão intracraniana. Apesar disso, não havia condições clínicas de transporte para nova tomografia de crânio, haja vista a dependência total do suporte hemodinâmico e respiratório, e o paciente faleceu em decorrência da lesão intracraniana que não pôde ser avaliada e tratada anteriormente.

Poucos relatos contemplam a utilização de ECMO venoarterial com suporte cardiopulmonar total em pacientes vítimas de trauma. Perchinsky et al. relataram 50% de sobrevivência na casuística de 6 pacientes com utilização dessa modalidade como resgate em pacientes com politraumatismo grave, que deterioravam a despeito da terapêutica habitual.⁽³⁾ Mais recentemente, Masiakos et al. relataram sucesso no manejo de paciente com contusão pulmonar e miocárdica, além de ruptura de músculo papilar de ventrículo direito e regurgitamento tricúspide significativo, que se apresentou com hipoxemia importante, instabilidade hemodinâmica e arritmias ventriculares de difícil manejo.⁽⁴⁾

Em nosso relato, houve sucesso no que se refere à utilização do suporte extracorpóreo como medida de resgate para disfunção cardiopulmonar, que, de outro modo, teria sido fatal em curto prazo de tempo. Esse suporte foi efetivo como ponte para a recuperação da lesão, o que possibilitou a decanulação no 4º dia após o trauma. O paciente foi a óbito

devido traumatismo cranioencefálico, lesão não relacionada ou tratada pelo suporte extracorpóreo. Diferentemente do caso relatado por Masiakos et al.,⁽⁴⁾ durante a utilização do suporte extracorpóreo, não houve necessidade de profissionais adicionais na equipe da UTI (ex.: perfusionista) — apenas o engajamento da equipe multiprofissional de ECMO criada em nossa instituição.

Em resumo, relatamos aqui caso de paciente politraumatizado com hipoxemia refratária por contusão pulmonar e choque cardiogênico refratário por contusão cardíaca. ECMO venoarterial foi empregada com sucesso como ponte para recuperação cardíaca e pulmonar, tendo sido o suporte extracorpóreo retirado no 4º dia após o trauma. Essa forma de suporte extracorpóreo pode ser medida salvadora de vidas em pacientes selecionados, porém mais estudos são necessários para identificar quais são esses casos e qual a melhor forma de aplicar o suporte.

Participantes do grupo de ECMO do Hospital das Clínicas de São Paulo e Hospital Sírio-Libanês:

Luciano Cesar Pontes Azevedo, Marcelo Park, André Luiz de Oliveira Martins, Eduardo Leite Vieira Costa, Guilherme Paula Pinto Schettino, Marcelo Brito Passos Amato, Carlos Roberto Ribeiro Carvalho, Mauro Tucci, Alexandre Toledo Maciel, Fernanda Maria Queiroz Silva, Leandro Utino Taniguchi, Edzângela Vasconcelos, Raquel de Nardi, Cláudio Machtans, Michele Nardi e Adriana Sayuri Hirota.

ABSTRACT

There are few reports in the literature regarding the use of venoarterial extracorporeal membrane oxygenation (ECMO) for double-dysfunction from both heart and lung contusions in polytrauma patients. This article reports a 48-year-old patient admitted after a traffic accident. He rapidly progressed to shock with low cardiac output due to myocardial contusion and refractory hypoxemia due to pulmonary contusion, an unstable chest wall and bilateral pneumothorax. ECMO was an effective rescue procedure in this dramatic situation and was successfully discontinued on the fourth day after the trauma. The patient also developed an extensive brain infarction and eventually died on the seventh day after admission.

Keywords: Oxygenation; Shock, cardiogenic; Acute lung injury; Craniocerebral trauma; Case reports

REFERÊNCIAS

1. Australia and New Zealand Extracorporeal Membrane Oxygenation (ANZECMO) Influenza Investigators, Davies A, Jones D, Bailey M, Beca J, Bellomo R, Blackwell N, et al. Extracorporeal Membrane Oxygenation for 2009 Influenza A(H1N1) Acute Respiratory Distress Syndrome. *JAMA*. 2009;302(17):1888-95.
2. Sidebotham D, McGeorge A, McGuinness S, Edwards M, Willcox T, Beca J. Extracorporeal membrane oxygenation for treating severe cardiac and respiratory disease in adults: Part 1--overview of extracorporeal membrane oxygenation. *J Cardiothorac Vasc Anesth*. 2009;23(6):886-9.
3. Perchinsky MJ, Long WB, Hill JG, Parsons JA, Bennett JB. Extracorporeal cardiopulmonary life support with heparin-bonded circuitry in the resuscitation of massively injured trauma patients. *Am J Surg*. 1995;169(5):488-91.
4. Masiakos PT, Hirsch EF, Millham FH. Management of severe combined pulmonary and myocardial contusion with extracorporeal membrane oxygenation. *J Trauma*. 2003;54(5):1012-5.
5. Peek GJ, Mugford M, Tiruvoipati R, Wilson A, Allen E, Thalanany MM, Hibbert CL, Truesdale A, Clemens F, Cooper N, Firmin RK, Elbourne D; CESAR trial collaboration. Efficacy and economic assessment of conventional ventilatory support versus extracorporeal membrane oxygenation for severe adult respiratory failure (CESAR): a multicentre randomised controlled trial. *Lancet*. 2009;374(9698):1351-63. Erratum in *Lancet*. 2009;374(9698):1330.
6. Mitchell MD, Mikkelsen ME, Umscheid CA, Lee I, Fuchs BD, Halpern SD. A systematic review to inform institutional decisions about the use of extracorporeal membrane oxygenation during the H1N1 influenza pandemic. *Crit Care Med*. 2010;38(6):1398-404.
7. Keel M, Meier C. Chest injuries - what is new? *Curr Opin Crit Care*. 2007;13(6):674-9. Review.