

REVISÃO

Líquen plano oral (LPO): diagnóstico clínico e complementar *

Oral lichen planus (OLP): clinical and complementary diagnosis

Alan Motta do Canto ¹
Ronaldo Rodrigues de Freitas ³

Helena Müller ²
Paulo Sérgio da Silva Santos ⁴

Resumo: O líquen plano é uma desordem comum do epitélio escamoso estratificado que acomete as mucosas oral e genital, a pele, as unhas e o couro cabeludo. O líquen plano oral (LPO) afeta mulheres de meia-idade e apresenta padrões e distribuição característicos, como estriações brancas, pápulas ou placas brancas, eritema, erosões e bolhas, que podem estar associadas a medicações e/ou materiais dentários no paciente. O diagnóstico clínico somente poderá ser feito se a doença apresentar padrões clássicos, como lesões concomitantes na mucosa oral e na pele. O diagnóstico laboratorial por meio do exame histopatológico se caracteriza pela presença de projeções do epitélio em forma de dentes de serra e corpos de Civatte, e possibilita excluir condições de displasia e malignidade. A imunofluorescência direta é utilizada em suspeita de outras doenças, como pênfigo e penfigoide. O LPO é tratado com agentes anti-inflamatórios, principalmente, corticosteroides tópicos, e novos agentes e técnicas têm-se demonstrado eficazes. A transformação maligna do LPO e sua incidência exata permanecem controversas. Este trabalho tem como objetivo apresentar, com base na revisão da literatura, a etiopatogenia, o diagnóstico clínico, exames complementares e complicações do LPO.

Palavras-chave: Diagnóstico bucal; Líquen plano bucal; Mucosite

Abstract: Lichen planus is a common disorder of the stratified squamous epithelium that affects oral and genital mucous membranes, skin, nails, and scalp. Oral Lichen Planus (OLP) affects middle-aged women and shows distribution patterns and characteristics such as white striations, white plaques or papules, erythema, blisters and erosions, and may be associated with medication and/or dental materials used by the patient. The clinical diagnosis can only be made if the disease presents classical patterns such as concomitant lesions in the oral mucosa and skin. The laboratory diagnosis is histopathologically characterized by the presence of projections of the epithelium in the form of sawtooth and Civatte bodies and allows the exclusion of dysplasia and malignancy. Direct immunofluorescence is used when there is suspicion of other diseases, such as pemphigus and pemphigoid. OLP is treated with anti-inflammatory agents, particularly topical corticosteroids; new agents and techniques have proved effective. The malignant transformation of OLP and its exact incidence remain controversial. This work aims at presenting, through literature review, the etiopathogenesis, clinical diagnosis, laboratory tests, and complications of OLP.

Keywords: Diagnosis, oral; Lichen planus, oral; Mucositis

Aprovado pelo Conselho Editorial e aceito para publicação em 16.03.2010.

* Trabalho realizado no Serviço de Cirurgia Bucomaxilofacial da Santa Casa de Misericórdia de São Paulo – São Paulo (SP), Brasil.

Conflito de interesse: Nenhum / *Conflict of interest: None*

Suporte financeiro: Nenhum / *Financial funding: None*

¹ Cirurgião-dentista; residente do Serviço de Cirurgia Bucomaxilofacial da Santa Casa de São Paulo – São Paulo (SP), Brasil.

² Especialista em Patologia Geral; professora adjunta da disciplina de Ciências Patológicas da Faculdade de Ciências Médicas da Santa Casa de São Paulo – São Paulo (SP), Brasil.

³ Doutor em Medicina; chefe do Serviço de Cirurgia Bucomaxilofacial da Santa Casa de São Paulo – São Paulo (SP), Brasil.

⁴ Mestre e Doutor em Patologia Bucal; Professor do Departamento de Estomatologia da Faculdade de Odontologia de Bauru, Universidade de São Paulo – São Paulo (SP), Brasil.

INTRODUÇÃO

O líquen plano é uma doença crônica autoimune mediada por linfócitos T que afeta o epitélio escamoso estratificado. A designação e a descrição da patologia foram apresentadas pelo médico inglês Erasmus Wilson em 1866. Além disso, ele sugeriu que sua etiologia poderia ser decorrente de “tensões nervosas”.¹ Louis-Frédéric Wickham acrescentou à descrição da lesão *striae et punctuations grisatres* (estrias e pontos acinzentados), denominados, posteriormente, estrias de Wickham, em 1895.²

Esta dermatose acomete, normalmente, a mucosa oral, mas pode ocorrer na pele, nas unhas e na mucosa genital. É comum em mulheres de meia-idade na proporção de 3:2 em relação aos homens. O envolvimento em crianças é raro.^{3,4,5}

A etiologia dessa doença permanece desconhecida, mas vários fatores causais têm sido associados, entre os quais: ansiedade, diabetes, doenças autoimunes, doenças intestinais, drogas, estresse, hipertensão, infecções, materiais dentários, neoplasias, predisposição genética.^{4,6} Embora a etiologia não tenha sido claramente identificada, a patogênese é mais bem definida. O principal evento é o assalto linfocitário localizado aos queratinócitos da camada basal da mucosa. Os linfócitos T induzem apoptose e degeneração celular e perpetuam o processo ao liberar quimiocinas no sítio inflamatório.^{4,6}

DIAGNÓSTICO CLÍNICO

O diagnóstico do líquen plano oral (LPO) deve ser feito por meio de exames clínico e histológico. No entanto, em lesões clássicas, é possível realizar o diagnóstico com base somente na aparência clínica. As apresentações clínicas dessa patologia variam muito, podendo, em alguns casos, apresentar um início silencioso e passar despercebido ao exame.⁴

As lesões do LPO, normalmente, persistem por anos, com períodos de exacerbação e quiescência. Durante o período de exacerbação, tanto a área eritematosa ou ulcerada quanto a sensibilidade dolorosa aumentam.⁴ Exacerbações do LPO estão relacionadas a períodos de estresse psicológico, ansiedade e trauma mecânico (*fenômeno de Koebner*). A irritação crônica de baixa intensidade proveniente da placa ou cálculo dentário também pode causar agudização do líquen plano gengival e é considerada *fenômeno de Koebner*, assim como o trauma mecânico de procedimentos odontológicos, calor e irritantes do cigarro, fricção de cúspides cortantes, restaurações rugosas e hábitos orais, como mascar chicletes.^{7,8}

Na inspeção, o LPO pode se apresentar como estrias brancas (estrias de Wickham) na superfície da mucosa, pápulas ou placas de cor branca, lesões atróficas, atrófico-erosivas ou vesiculares. O LPO tipo ero-

sivo, atrófico ou bolhoso é acompanhado de sintomatologia dolorosa variável.⁸ A variante gengival apresenta, geralmente, eritemas ou úlceras confinadas à gengiva. Devido à semelhança clínica com inflamação gengival, é denominado gengivite descamativa. Os locais mais acometidos são mucosa jugal, dorso da língua, gengiva, mucosa labial e lábio inferior (vermelhão).^{3,4,5,6}

O diagnóstico do LPO é feito, normalmente, por meio do exame clínico e histológico. No entanto, em lesões clássicas (estrias brancas bilaterais em mucosa jugal), é possível realizar o diagnóstico com base, apenas, na aparência clínica. O diagnóstico diferencial inclui reações liquenoides a drogas ou materiais dentários, leucoplasia, lúpus eritematoso e doença do enxerto *versus* hospedeiro em pacientes transplantados de medula óssea. O quadro de gengivite descamativa também pode ser confundido com outras doenças, como pênfigo, penfigoide, dermatite herpetiforme ou doença linear IgA; portanto, exames complementares são de fundamental importância para o diagnóstico e exclusão de malignidade de todos os casos.^{3,4,6}

Entre os exames complementares, o mais importante é a imunofluorescência direta, que auxilia nos casos difíceis de lesões bolhosas de LPO que podem se assemelhar a outras doenças.^{3,4,9}

Em alguns casos, os pacientes com LPO podem apresentar lesões concomitantes na pele (15%), na mucosa genital (25% das mulheres e 2%-4% dos homens), no couro cabeludo (líquen planopilar), nas unhas, na mucosa esofágica, na laringe e nas conjuntivas.¹⁰

Lesões Intraorais

O LPO possui seis apresentações clínicas clássicas descritas na literatura: reticular, erosiva, atrófica, tipo placa, papular e bolhosa.^{11,12}

Reticular: É a forma clínica mais comum e apresenta finas estrias brancas que se entrelaçam, denominadas “estrias de Wickham”. Em geral, essas lesões não são estáticas, melhorando e piorando em semanas ou meses. As lesões, usualmente, são assintomáticas, apresentam padrão bilateral, simétrico e acometem mucosa jugal posterior na maioria dos casos (Figuras 1 e 2).^{3,8,13}

Erosiva: A forma clínica erosiva é mais significativa, pois apresenta lesões sintomáticas. Clinicamente, observa-se ulceração irregular central coberta ou não por placa de fibrina ou pseudomembrana. A lesão costuma ser circundada por finas estrias radiantes queratinizadas ou rendilhadas³ (Figuras 3 e 4).

Atrófica: O LPO atrófico apresenta lesões avermelhadas difusas, podendo aparentar ser uma mistu-

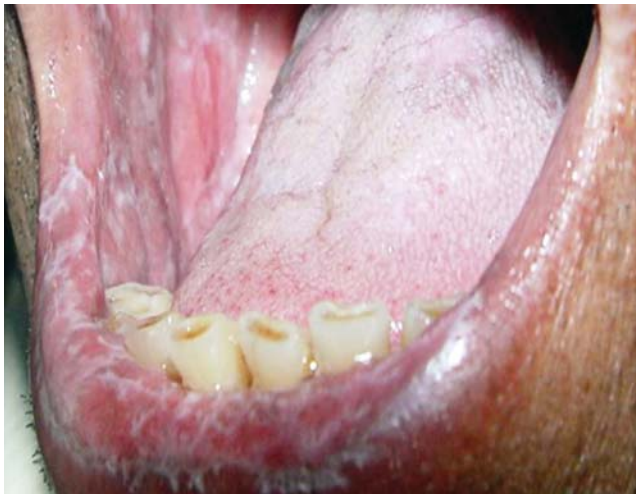

FIGURA 1: Líquen plano reticular - aspecto reticular em lábios e mucosa jugal

ra de duas formas clínicas, como a presença de estrias brancas características do tipo reticular circundada por uma área eritematosa.¹⁴

Tipo Placa: Este tipo apresenta irregularidades esbranquiçadas e homogêneas que se assemelham a leucoplasia, ocorrendo, principalmente, em dorso de língua e mucosa jugal. As lesões podem ser multifocais, que mudam de aspecto, tornando-se elevadas e/ou rugosas (principalmente em tabagistas).⁶

Papular: Esta forma é raramente observada e é normalmente acompanhada de algum outro tipo de variante descrita. Apresenta pequenas pápulas brancas (0,5mm a 1,0mm. de diâmetro) com estriações finas na sua periferia.¹⁵

Bolhosa: O tipo bolhoso é a forma clínica mais incomum e apresenta bolhas que aumentam de tamanho e tendem à ruptura, deixando a superfície ulcerada e dolorosa. A periferia da lesão é, em geral, circundada por estrias finas e queratinizadas.^{3,16}

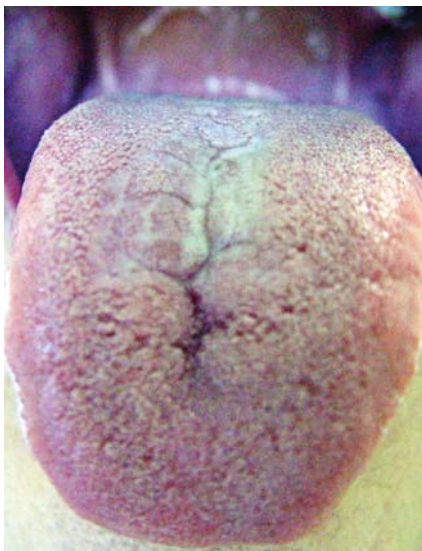

FIGURA 2: Líquen plano reticular - aspecto reticular de dorso de língua

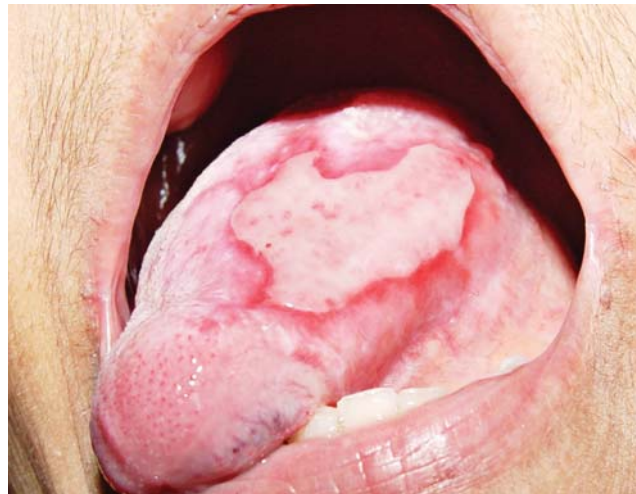

FIGURA 3: Líquen plano erosivo - lesão ulcerada em bordo lateral de língua com bordos eritematosos

Gengivite Descamativa

Aproximadamente 10% dos pacientes com LPO apresentam lesões confinadas somente à gengiva.¹ O líquen plano gengival é caracterizado por uma área eritematosa ou ulcerada localizada em gengiva inserida associada a pequenas áreas esbranquiçadas, condição denominada *gengivite descamativa*.⁴

Quando ocorrem lesões bolhosas, a gengivite descamativa não é sinal patognomônico de LPO, uma vez que pode estar associada a outras doenças, como penfigoide, pênfigo vulgar, dermatite herpetiforme ou doença linear IgA.^{17,18}

A tríade composta por líquen plano descamativo ou erosivo envolvendo a vulva, a vagina e gengivas foi denominada *síndrome vulvovaginal-gengival*.¹⁹

No estudo de Di Fede et al., foi observada a presença de líquen plano vaginal em 88% das 41 pacientes que apresentavam LPO. Curiosamente,

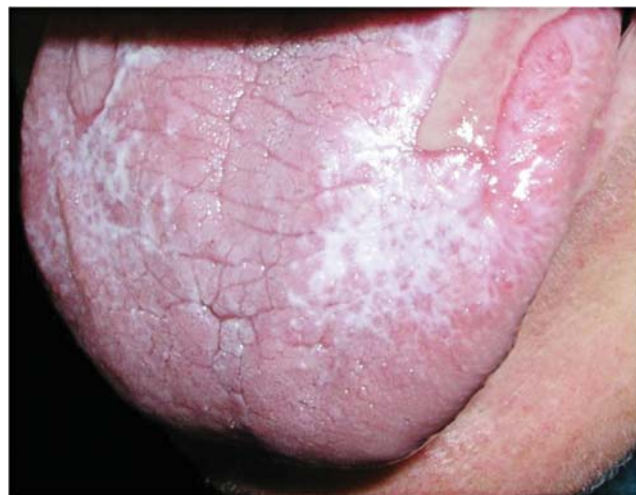

FIGURA 4: Líquen plano erosivo - lesão ulcerada em dorso de língua circundada por estrias reticulares

92,3% das pacientes relataram ausência de sintomas genitais. Portanto, toda mulher que apresentar lesões de LPO, mesmo na ausência de sintomas genitais, deve ser submetida a uma avaliação multidisciplinar. Esse procedimento visa a diagnosticar líquen plano genital.²⁰

As lesões gengivais podem ser queratinizadas, vesiculobolhosas, atróficas e erosivas.²¹

Queratinizadas: As lesões queratinizadas são, normalmente, encontradas em gengiva inserida sob a forma de pequenas elevações esbranquiçadas com superfície plana, podendo ser classificadas como: papulares, placas, lineares, reticulares (estrias de Honilton) ou anulares.

Vesiculobolhosas: Estas lesões são mais comuns na gengiva e, quando presentes, podem dificultar o diagnóstico.

Atróficas: As lesões atróficas produzem o tipo mais comum de lesão gengival do LPO, a gengivite descamativa.

Erosivas: As lesões erosivas também produzem gengivite descamativa.

Lesões Extraorais

As lesões cutâneas ocorrem, geralmente, em indivíduos entre 25 e 60 anos, não apresentam predileção racial nem sexual e acometem de 2% a 3% dos pacientes com LPO.⁶ São divididas em cutâneas, genitais, ungueais, actínicas, hipertróficas, vesiculobolhosas e mistas.

DIAGNÓSTICOS COMPLEMENTARES

Microscopia Óptica

Histopatologicamente, o líquen plano apresenta características típicas, porém não específicas, já que reação liquenoide a medicamentos e ao amálgama,²² lúpus eritematoso, estomatite crônica ulcerativa e reação da mucosa bucal à casca de canela também podem mostrar padrão histopatológico semelhante.³

A predileção pela epiderme, especificidade MHC e células T produzem um resultado histopatológico semelhante ao líquen plano e podem estar presentes na doença do enxerto vs. hospedeiro (GVHD) em transplantados de medula óssea.⁶

As características histopatológicas clássicas devem ser encontradas para um diagnóstico definitivo de LPO. São elas: degeneração liquefativa da camada basal (*degeneração hidrópica*), infiltrado inflamatório denso de linfócitos T em forma de banda, maturação normal do epitélio, proeminências anatômicas com aparência de dentes de serra, corpos de Civatte (coloides) e hiperqueratose (ortoceratose ou paraceratose) (Figuras 5 e 6).²³

Algumas lesões podem apresentar infecção

por *Cândida*; no entanto, para uma correta interpretação histopatológica, esse quadro infeccioso deve ser tratado antes.³

Os critérios histopatológicos considerados como de exclusão do líquen plano são: ausência de degeneração liquefativa das células basais, infiltrado com população celular heterogênea, morfologia celular atípica, alargamento nuclear, atividade mitótica intensa, proeminências anatômicas rombas, ausência de corpos de Civatte e queratinização anormal. Se esses critérios fossem incluídos no diagnóstico, a displasia seria considerada um achado comum no LPO.⁴

Biópsias de mucosa jugal e gengival podem ser necessárias e costumam demonstrar similaridade patológica; contudo, deve-se evitar biopsiar a gengiva. Quando a mucosa gengival é biopsiada, as características histopatológicas do LPO podem estar alteradas por uma gengivite inespecífica complicando o diagnóstico.²⁴ Nesse caso, a imunofluorescência direta deve ser utilizada como meio auxiliar no diagnóstico.²⁵

Imunofluorescência Direta

A sensibilidade da imunofluorescência direta depende da doença analisada e a sensibilidade para essa técnica é positiva para 65,8% dos pacientes com LPO.⁹

A positividade para LPO é considerada quando há deposição de IgA, IgG, IgM ou C3 ao longo da zona da membrana basal, além de fibrinogênio na membrana basal em padrão desordenado. As áreas intraorais com maior sensibilidade à imunofluorescência direta são assoalho bucal, mucosa labial superior, palato duro e mucosa jugal. Os piores locais intraorais para realização de estudo de imunofluorescência direta são gengiva e dorso de língua.⁹

O uso do *punch* no lugar da lâmina de bisturi

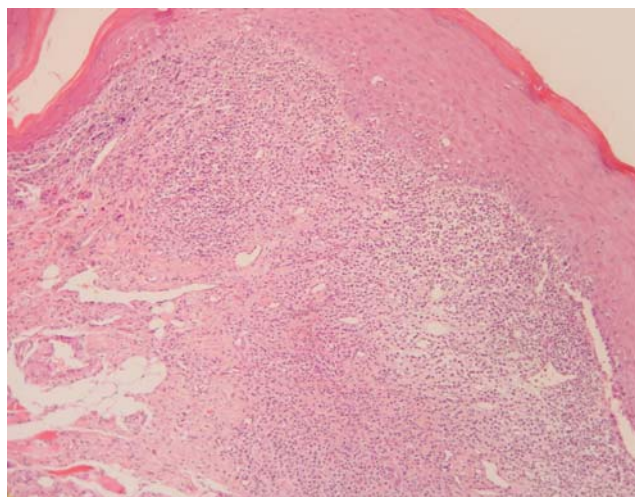


FIGURA 5: Aspectos histológicos - hiperqueratose, infiltrado inflamatório denso de linfócitos em banda e degeneração hidrópica

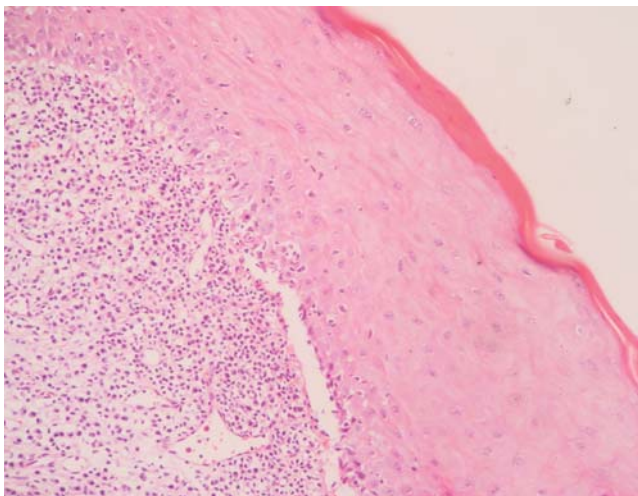


FIGURA 6: Aspectos histológicos - hiperqueratose, presença de ceratinócitos vacuolizados, infiltrado inflamatório denso de linfócitos em banda e comprometimento da interface epitélio-córion

demonstrou melhor detecção para imunofluorescência direta.⁹

Normalmente, no líquen plano, a imunofluorescência direta é realizada na mucosa lesional. No entanto, a biópsia de tecidos lesionais costuma ser problemática para a imunofluorescência direta. Os depósitos imunes são degradados pela inflamação intensa na membrana basal, causando resultado falso negativo.⁹

Não há diferença na sensibilidade da imunofluorescência direta entre biópsias realizadas em tecidos perilesionais (raio de até 1cm da lesão) ou distantes (raio maior de 1cm da lesão). Isso ocorre porque o depósito imune pode estar presente em todo o tecido oral, não somente em localizações próximas à lesão. Esse fato explica por que biópsias feitas em tecidos distantes da lesão apresentam resultados positivos na imunofluorescência direta. Áreas distantes da lesão também proporcionam mais opções de amostras nos casos em que a obtenção do tecido é dificultada.⁹

Malignização do LPO

A questão do potencial de malignidade do líquen plano, particularmente na forma erosiva, ainda não está resolvida. As evidências mais concretas do potencial maligno são observadas em estudos de acompanhamento a longo prazo e incidência retrospectiva dos pacientes; no entanto, o assunto ainda permanece muito controverso.^{4,6}

Os estudos que apresentaram desenvolvimento do carcinoma de células escamosas em lesões de LPO parecem seguir resultados bastante uniformes. Em média, a amostragem envolve 200 pacientes e a frequência de malignização varia de 0% a 5,3% em acompanhamentos de seis meses a 20 anos. De acordo com

a variante de LPO apresentado, os tipos atrófico, ulcerado e erosivo apresentam maior incidência de transformação maligna. As localizações mais comuns são a língua, a gengiva e a mucosa jugal.^{14,26-28}

Avanço nas pesquisas relacionadas à carcinogênese tem demonstrado utilidade para o estudo do risco de malignização do LPO. Lesões não displásicas apresentam frequência diminuída da perda de heterozigotos (principais locais de supressão tumoral) quando comparadas à displasia epitelial e à hiperplasia epitelial. À medida que a displasia progride e o carcinoma se desenvolve, a frequência da perda de heterozigotos aumenta. Esses achados sugerem que o LPO não displásico é uma condição com perfil molecular e etiopatogenia diferentes. Em contraste, o LPO com displasia exibe alta frequência de perda de heterozigotos, sendo similar ao que é visto na displasia oral. Portanto, o LPO sem displasia e lesões displásicas liquenoides são entidades totalmente diferentes e separadas. A displasia aparenta ser independente do líquen plano e representa um risco de progressão do carcinoma de células escamosas.²⁹ Mesmo assim, a Organização Mundial de Saúde classificou o LPO de forma geral como uma condição pré-cancerígena. Logo, pacientes com diagnóstico dessa doença devem ser esclarecidos quanto ao risco de desenvolvimento de câncer.⁴

O grande problema de estudar o potencial maligno do LPO é a falta de critérios objetivos e universalmente aceitos para o seu diagnóstico. Alguns estudos se baseiam no diagnóstico com base, apenas, em características clínicas, outros, no histopatológico e outros, em ambos. Além disso, muitas lesões diagnosticadas clinicamente e/ou histologicamente como LPO podem, em realidade, ser leucoplasias displásicas com aparência liquenoide e infiltrado inflamatório liquenoide secundário semelhante ao líquen plano (*displasia liquenoide*). É importante ressaltar, também, que características histológicas de displasia epitelial não são exclusivamente pré-malignas. Mudanças no padrão histológico podem ocorrer em reação a estímulos crônicos de baixa intensidade, por exemplo, na hiperplasia reacional induzida por prótese que apresenta displasia epitelial. Outro fator limitante dos estudos de transformação maligna do LPO é a falta de documentação do tabagismo associado.^{4,6}

A importância da presença ou ausência de displasia na apresentação inicial do LPO já foi descrita em um estudo que reportou quatro casos de transformação maligna em 141 pacientes com LPO. Dos quatro casos em que ocorreu transformação maligna, a displasia esteve presente no diagnóstico inicial de três.³⁰

O acompanhamento regular de pacientes com LPO com displasia deve ser feito a cada dois a três meses. Contudo, pacientes com lesões assintomáticas,

observadas, principalmente, no tipo reticular podem ser vistos anualmente. A piora dos sintomas e a perda da homogeneidade da lesão devem ser avaliadas nos retornos do paciente. Caso isso ocorra, o acompanhamento deverá ser mais frequente e biópsias adicionais precisarão ser feitas. Para monitoração e detecção precoce de sinais de transformação, será necessário utilizar corante de azul de toluidina para escolha da melhor área de biópsias. Esse corante se liga ao DNA e a áreas da lesão com atividade mitótica intensa ou anormalidade do DNA, resultando na cor azul.^{4,29-31}

Lesões eritroplásicas também podem ocorrer no LPO. Elas se desenvolvem em aproximadamente 1% dos pacientes e apresentam-se pontiagudas, com ligeiras depressões avermelhadas. A análise histopatológica revela, normalmente, displasia epitelial, mas algumas situações podem camuflar carcinoma de células escamosas ou lesão pré-maligna.³²

Embora progressos tenham sido feitos para o entendimento do processo de malignização de lesões de LPO, a literatura ainda carece de estudos prospectivos com critério diagnóstico universalmente estabelecido.⁴ □

REFERÊNCIAS

1. Scully C, El-Kom M. Lichen planus: review and update in pathogenesis. *J Oral Pathol Med.* 1985;14:431-8.
2. Steffen C, Dupree M. Louis-Frédéric Wickham and the Wickham's Striae of Lichen Planus. Le Jacq Communications Inc; 2004. p. 287-9.
3. Neville BW, Damm DD, Allen CM, Bouquot JE. *Patologia oral e maxilofacial.* 2 ed. Rio de Janeiro: Guanabara Koogan S.A.; 2004. p. 559-63.
4. Ismail SB, Kumar SKS, Zain RB. Oral lichen planus and lichenoid reactions: etiopathogenesis, diagnosis, management and malignant transformation. *J Oral Sci.* 2007;49:89-106.
5. Scully C, Carrozzo M. Oral mucosal disease: lichen planus. *Br J Oral Maxillofac Surg.* 2008;46:15-21.
6. Scully C, Beyli M, Ferreiro MC. Update on oral lichen planus: etiopathogenesis and management. *Crit Ver Oral Biol Med.* 1998;9:86-122.
7. Holmstrup P, Schiotz AW, Hyug D, Westergaard W. Effect of dental plaque control on gingival lichen planus. *Oral Surg Oral Med Oral Pathol.* 1990;69:585-90.
8. Eisen D. The clinical features, malignant potential, and systemic associations of oral lichen planus: a study of 723 patients. *J Am Acad Dermatol.* 2002;46:207-14.
9. Sano SM, Quarracino MC, Aguas SC. Sensitivity of direct immunofluorescence in oral diseases. Study of 125 cases. *Med Oral Patol Oral Cir Bucal.* 2008;5:287-91.
10. Eisen D. The evaluation of cutaneous, genital, scalp, nail, esophageal and ocular involvement in patients with oral lichen planus. *Oral Surg Oral Med Oral Pathol Oral Radiol Endod.* 1999;88:431-6.
11. Andreassen JO. Oral lichen planus: a clinical evaluation of 115 cases. *Oral Surg Oral Med Oral Pathol.* 1968;25:31-41.
12. Pindborg JJ, Reichart PA, Smith CJ, van der Wall I. *Hystological typing of cancer and precancer of oral mucosa.* 2 ed. New York: Springer; 1997. p.30.
13. Ingafou M, Leao JC, Porter SR. Oral Lichen Planus: a retrospective study of 690 british patients. *Oral Dis.* 2006;12:463-8.
14. Silverman S Jr, Gorsky M, Lozada-Nur F. A prospective follow-up study of 570 patients with oral lichen planus: persistence, remission and malignant association. *Oral Surg Oral Med Oral Pathol.* 1985;60:30-4.
15. Bricker SL. Oral lichen planus: a review. *Semin Dermatol.* 1994;13: 87-90.
16. Zegarelli DJ. The treatment of oral lichen planus. *Ann Dent.* 1993;52:3-8.
17. Porter SR, Scully C, Midda M, Eveson IW. Adult linear IgA disease manifesting as desquamative gingivitis. *Oral Surg Oral Med Oral Pathol.* 1990;70:450-3.
18. Porter SR, Bain SE, Scully C. Linear IgA disease manifesting as recalcitrant desquamative gingivitis. *Oral Surg Oral Med Oral Pathol.* 1992;74:179-82.
19. Pelisse M. The vulvo-vaginal-gingival syndrome: a new form of erosive lichen planus. *Int J Dermatol.* 1989;28:381-4.
20. Di Fede O, Belfiore P, Cabibi D. Unexpectedly High Frequency of Genital Involvement in Women with Clinical and Histological Features of Oral Lichen Planus. *Acta Derm Venereol.* 2006;86:433-8.
21. Jandinski JJ, Shklar G. Lichen planus of the gingiva. *J Periodontol.* 1976;47:724-33.
22. Bernardes VF, Garcia BG, Souto GR, Novaes-Junior JB, Aguiar MCF, Mesquita RA. Lesão liquenóide oral relacionada ao amálgama. *An Bras Dermatol.* 2007;82:549-52.
23. Eisenberg E. Oral lichen planus : a benign lesion. *J Oral Maxillofac Surg.* 2000;58:1278-85.
24. Vincent SD, Fotos PG, Baker KA, Williams TP. Oral lichen planus: the clinical, historical and therapeutic features of 100 cases. *Oral Surg Oral Med Oral Pathol.* 1990;70:165-71.
25. Walsh LI, Ishii T, Savage NW, Gemmell E, Seymour GI. Immunohistologic analysis of epithelial cell populations in oral lichen planus. *J Oral Pathol Med.* 1990;19:177-81.
26. Lo Muzio L, Mignona MD, Favia G. The possible association between oral lichen planus and oral squamous cell carcinoma : a clinical evaluation of 14 cases and a review of literature. *Oral Oncol* 1998;34:239-46.
27. Rajentheran R, Mc Lean NR, Kelly CG. Malignant transformation of oral lichen planus. *Eur J Surg Oncol.* 1999;25:520-3.
28. Gandolfo S, Richiard L, Carrozzo M. Risk of oral squamous cell carcinoma in 402 patients with oral lichen planus : a follow up study in an Italian population. *Oral Oncol.* 2004;40:77-83.
29. Epstein JB, Wan LS, Gorsky M, Zhang L. Oral lichen planus: Progress in understanding its malignant potential and the implications for clinical management. *Oral Surg Oral Med Oral Pathol Oral Radiol Endod.* 2003;96:32-7.
30. Bornstein MM, Kalas L, Lemp S. Oral lichen planus and malignant transformation : a retrospective follow up study of clinical and histopathologic data. *Quintessence Int.* 2006;37:261-71.
31. Mignona MD, Fedele S, Lo Russo L. Dysplasia/neoplasia surveillance in oral lichen planus patients: A description of clinical criteria adopted at a single centre and their impact on prognosis. *Oral Oncol.* 2006;42:819-24.
32. Holmstrup P, Pindborg JJ. Erythroplakic lesions in relation to oral lichen planus. *Acta Dermatol.* 1979;59:77-84.

ENDEREÇO PARA CORRESPONDÊNCIA / MAILING ADDRESS:

Alan Motta do Canto

*Rua Dr. Cesário Motta Jr., 112 - Santa Cecília
01221-020 - São Paulo - SP*

Como citar este artigo/How to cite this article: Canto AM, Müller H, Freitas RR, da Silva Santos PS. Líquen plano oral: diagnóstico clínico e complementar. *An Bras Dermatol.* 2010;85(5):669-75.