

## Ventrículos Comuns por Comunicação Interventricular (CIV) de 52 mm de Extensão

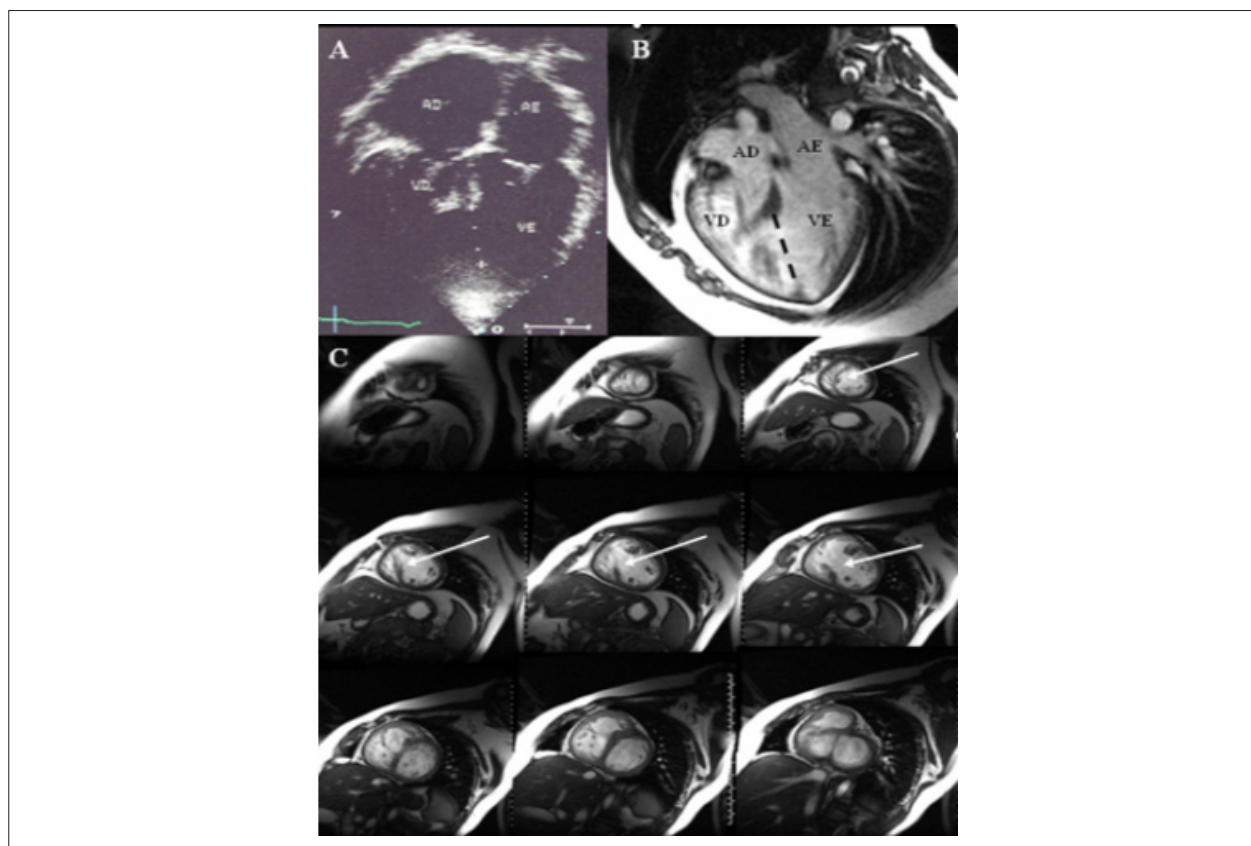
*Common Ventricle due to a 52-mm Ventricular Septal Defect (VSD)*

Edmar Atik e Valéria de Melo Moreira

Instituto do Coração do Hospital das Clínicas da Faculdade de Medicina da Universidade de São Paulo, São Paulo, SP - Brasil

Menino de 11 anos de idade foi submetido à bandagem pulmonar com 1 mês, em razão de insuficiência cardíaca. Obteve desenvolvimento físico normal, boa tolerância física e saturação arterial normal. Ao exame clínico, sopro sistólico ++ na BEE. No eletrocardiograma (ECG), constatou-se sobrecarga biventricular, e na radiografia de tórax, área cardíaca próxima do normal com vascularidade

pulmonar ligeiramente aumentada. Verificou-se concordância atrioventricular e ventrículo-arterial com os ventrículos de tamanhos semelhantes e grande descontinuidade do septo ventricular até a ponta, de 52 mm (ventrículos comuns). A divisão ventricular cirúrgica implica alto risco de defeito residual, além da disfunção de contração. Houve preferência por continuidade do tratamento clínico expectante.



**Fig. 1** - Ecocardiograma (A) e ressonância magnética cardíaca (B) em corte de quatro câmaras demonstram grande comunicação interventricular abrangendo aproximadamente 2/3 da extensão septal (linhas pontilhadas); Cortes em eixo curto de RMC desde o ápice até a base do coração mostram uma única cavidade ventricular em razão da extensa comunicação interventricular (setas C); AD - átrio direito; AE - átrio esquerdo; VD - ventrículo direito; VE - ventrículo esquerdo.

### Palavras-chave

Insuficiência cardíaca, cardiopatias congênitas, defeitos do septo interventricular.

**Correspondência:** Edmar Atik •

Rua 13 de Maio 1954, cj. 71 – Bela Vista - 01327-002 – São Paulo, SP - Brasil  
E-mail: conatik@incor.usp.br, eatik@cardiol.br

Artigo recebido em 07/05/08; revisado recebido em 13/05/08; aceito em 13/05/08