

Tomografia de coerência óptica na *commotio retinae*: relato de caso

Optical coherence tomography imaging in commotio retinae: case report

Celso Morita¹
 Rony Carlos Preti²
 Daniel Araújo Ferraz³
 Otacilio de Oliveira Maia Júnior⁴
 Walter Y. Takahashi⁵

RESUMO

O objetivo deste relato é correlacionar achados à tomografia de coerência óptica e prognóstico visual de pacientes com *commotio retinae* e de gravidades diferentes. Dois pacientes do sexo masculino, de 20 e 23 anos com baixa visual unilateral após trauma ocular contuso atribuível a edema de Berlin foram avaliados pela retinografia e tomografia de coerência óptica. A acuidade visual no olho afetado era de 20/25 no primeiro paciente e conta dedos a 2 metros no segundo. O exame oftalmológico revelou uveíte traumática e, na fundoscopia, evidenciaram-se opacificação retiniana moderada no primeiro caso e grave no segundo. A tomografia de coerência óptica confirmou discreta diminuição da depressão foveal no primeiro caso e desorganização das camadas retinianas no segundo. Houve resolução anatômica e funcional completa a tomografia de coerência óptica no primeiro paciente, enquanto o segundo evoluiu com baixa visual permanente e desorganização da arquitetura retiniana. A tomografia de coerência óptica é um exame complementar útil na avaliação do trauma retiniano, ajudando a entender sua fisiopatologia e predizer prognóstico a partir da análise anatômica da região acometida.

Descritores: Retina/lesões; Retinopatia/diagnóstico; Tomografia de coerência óptica/métodos; Traumatismos oculares; Fundus oculi; Humano; Adulto; Masculino; Relatos de casos [Tipos de publicação]

Trabalho desenvolvido no Departamento de Oftalmologia do Hospital das Clínicas da Faculdade de Medicina da Universidade de São Paulo (USP) - São Paulo (SP) - Brasil.

¹ Médico Colaborador do Setor de Retina e Vítreo do Hospital das Clínicas da Faculdade de Medicina da Universidade de São Paulo (USP) - São Paulo (SP), Brasil.

² Especialista em Retina e Vítreo do Hospital das Clínicas da Faculdade de Medicina da USP - São Paulo (SP) Brasil.

³ Estagiário do Departamento de Oftalmologia do Hospital das Clínicas da Faculdade de Medicina da USP - São Paulo (SP) - Brasil.

⁴ Especialista em Retina e Vítreo do Hospital São Rafael (HSR), Fundação Monte Tabor - Salvador (BA) - Brasil. Doutor pela Faculdade de Medicina da USP - São Paulo (SP) - Brasil.

⁵ Chefe do Setor de Retina e Vítreo da Clínica Oftalmológica do Hospital das Clínicas da Faculdade de Medicina da USP - São Paulo (SP) - Brasil.

Endereço para correspondência: Daniel Araújo Ferraz. Rua Oscar Freire, 1.799 - Apto. 901 - São Paulo (SP) CEP 05409-011

E-mail: danielferraz1@hotmail.com

Recebido para publicação em 20.08.2007

Última versão recebida em 02.02.2009

Aprovação em 19.02.2009

INTRODUÇÃO

Traumas oculares mecânicos levam a alterações locais de impacto e também por mecanismo de contra-golpe. Berlin utilizou termo *commotio retinae* para descrever uma opacificação retiniana, associada a trauma ocular contuso⁽¹⁾. Esta alteração pode envolver retina periférica e polo posterior, neste último caso denomina-se de “edema de Berlin”.

Estudos realizados em modelos animais e com olhos traumatizados enucleados relacionaram as alterações fundoscópicas observadas com a fragmentação do segmento externo dos fotorreceptores e alterações do epitélio pigmentado da retina (EPR)⁽²⁻³⁾. A tomografia de coerência óptica (OCT) é um instrumento que evidencia danos estruturais da retina por meio da interferometria infravermelha nos acometimentos retinianos, como na *commotio retinae*⁽⁴⁻⁵⁾.

Descrevemos dois pacientes atendidos na emergência do Hospital das Clínicas da Faculdade de Medicina da Universidade de São Paulo com história de trauma ocular contuso, sendo submetidos a exame oftalmológico, retinografia e OCT.

RELATO DOS CASOS

Paciente 1

JPS, 20 anos, masculino, história de trauma contuso com bola de futebol em OD há seis horas apresentando embaçamento visual e dor local. Negava doenças oculares prévias ou de saúde geral prévia. Apresentava acuidade visual (AV) de 20/25 em OD e 20/20 em OE. À biomicroscopia do olho afetado: hiperemia pericerática de 2+/4+, flare 2+/4+, celularidade do humor aquoso 2+/4+. A PIO era de 14 mmHg em OD e 12 mmHg em OE.

À fundoscopia: área esbranquiçada no hemisfério superior retiniano (Figura 1A) de OD, sem alterações em OE. O OCT demonstrou discreta diminuição da depressão foveal (Figura 1B). Esse paciente evoluiu com resolução do quadro retiniano e boa resposta ao tratamento da uveíte traumática, tendo AV final de 20/20 em ambos os olhos.

Paciente 2

EBS, 20 anos, masculino, com história de trauma com bola de areia há 20 horas, com diminuição súbita da acuidade visual. Apresentava AV de conta dedos a 2 metros em OE e 20/20 em OD. À biomicroscopia: hiperemia em conjuntiva pericerática 2+/4+, flare 3+/4+ e celularidade do humor aquoso de 3+/4+ com lesão

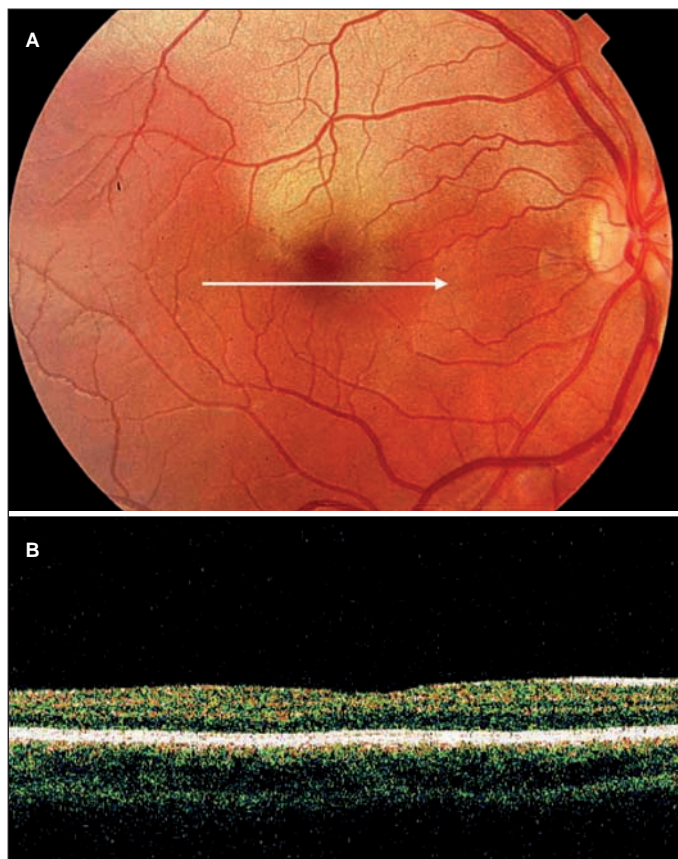


Figura 1 - JPS, 20 anos, sexo masculino, história de trauma contuso (bolada) em OD há seis horas

de esfíncter pupilar no olho esquerdo, além de edema hematoma periorbitário. Sem alterações em OD. A pressão intraocular (PIO) era de 18 mmHg em OE e 12 mmHg em OD.

À fundoscopia: palidez retiniana na região do feixe papilomacular em OE (Figura 2A), sem alterações em OD. O OCT demonstrou hiper-refletividade, espessamento e desorganização de toda a espessura retiniana (Figura 2B). Esse paciente evoluiu, após seis meses, com irregularidades pigmentares maculares e palidez temporal do disco óptico e permaneceu com a visão de conta dedos no olho acometido após resolução da uveíte (Figura 2C e D).

DISCUSSÃO

A *commotio retinae* corresponde às alterações retinianas consequentes ao trauma mecânico. Estas podem ter intensidades variáveis, com diferentes prognósticos, sendo dividida em concussão e contusão retiniana. Na concussão, há esbranquiçamento retiniano mais tênue à fundoscopia, com baixa de visão leve a moderada, e recuperação funcional total. Na contusão retiniana, o esbranquiçamento é mais intenso, há micro-hemorragias e baixa visual acentuada⁽⁶⁾.

Estudos histopatológicos em animais e humanos revelaram que *commotio retinae* é uma doença predominantemente da retina externa, com desorganização dos segmentos externos dos fotorreceptores e resposta fagocítica do EPR^(2-3,7).

As imagens do OCT permitem estudo anatômico não invasivo *in vivo* da retina, e em relatos prévios de concussão retiniana são correlatos com achados histológicos: hiper-refletividade e espaços opticamente vazios na região do segmento externo dos fotorreceptores. Não há casos na literatura pesquisada de contusão retiniana avaliada por meio do OCT.

Nos dois pacientes evidenciaram-se alterações de segmento ocular anterior e posterior indicando trauma contuso de diferentes intensidades. A AV na apresentação do quadro e na evolução apresentou-se diferentes. Através da tomografia de coerência óptica, observaram-se diferenças na refletividade retiniana e espessura da região macular que podem ajudar a entender a diferença de evolução dos pacientes em relação à acuidade visual.

No paciente 1, o exame do OCT demonstrou diminuição discreta da depressão foveal, sendo compatível com a leve diminuição da AV do paciente, entretanto não observamos alterações intrarretinianas.

No paciente 2, o exame de OCT evidenciou no início do quadro, aumento na espessura retiniana, assim como aumento da refletividade de quase todas as camadas da retina e do EPR. A hiper-refletividade na retina externa e no EPR provavelmente corresponde à grave desorganização do segmento externo dos fotorreceptores e dos corpos celulares, assim como à ativação fagocítica do EPR. O aumento da refletividade interna da retina no OCT não havia ainda sido relatada, talvez porque todos os casos já relatados readquiriram visão normal em sua evolução, correspondendo a casos com lesões onde prepondera o componente de concussão e não de contusão retiniana^(4-5,7). Seis meses após o trauma observou-se redução da

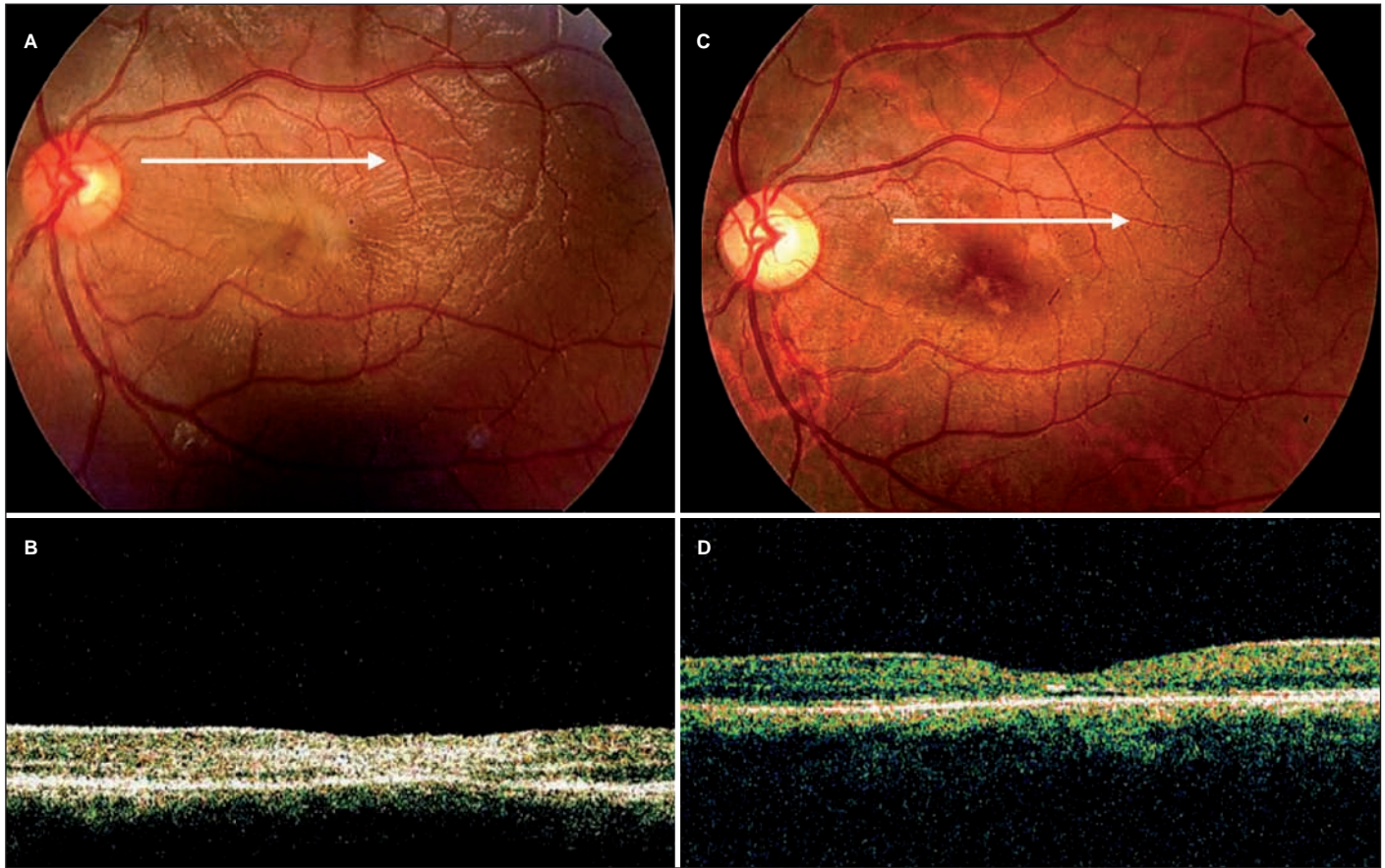


Figura 2 - EBS, 20 anos, sexo masculino, com história de trauma contuso (bolada) no OE há 20 horas, com diminuição visual importante

espessura retiniana foveal com região hiper-refletiva intrarretiniana permanente, assim como irregularidades do EPR, compatíveis com as alterações pigmentares vistas à fundoscopia, que sugerem desorganização e cicatrização irreversíveis de EPR e retina após a contusão. Este paciente também evoluiu com palidez temporal do disco óptico que poderia ser explicada pelo mecanismo de palidez retrógrada devido à atrofia da camada de fibras nervosas do feixe papilo-macular, como também uma neuropatia óptica traumática ou isquêmica.

As imagens do OCT fornecem informações úteis quanto à patogênese do *commotio retinae* e à avaliação evolutiva da desorganização retiniana que se segue ao trauma ocular. Alterações de refletividade intrarretiniana observadas parecem estar relacionadas com o prognóstico visual. Contudo, pesquisas envolvendo maior número de pacientes são necessárias para comprovar os achados deste estudo.

ABSTRACT

The purpose of this case report was to correlate optical coherence tomography findings and visual outcomes of patients with different degrees of *commotio retinae*. A 20-year-old male and a 23-year-old male that presented with decreased vision

due to Berlin's edema after blunt ocular trauma were evaluated by optical coherence tomography and retinography. The visual acuity in the affected eye was 20/25 in the first patient and counting fingers in the second one. The ophthalmic examination showed traumatic uveitis and funduscopy revealed mild retinal opacification in the first case and severe opacification in the latter. The optical coherence tomography confirmed the reduction of foveal depression on the first case and the disarrangement of all retinal layers on the second. There has been complete functional and anatomical resolution by optical coherence tomography in the first patient, while the second evolved to permanent visual loss. Optical coherence tomography is a useful method in the evaluation of retinal trauma, helping to understand its physiopathology and to predict its prognosis through the anatomical analysis of the affected region.

Keywords: Retina/injuries; Retinal diseases/diagnosis; Tomography, optical coherence/methods; Eye injuries; Fundus oculi; Human; Adult; Male; Case report [Publication type]

REFERÊNCIAS

- Berlin R. Zur sogenannten Commotio retinae. Klin Monatsbl Augenheilkd. 1873;11:42-79.

2. Sipperley JO, Quigley HA, Gass DM. Traumatic retinopathy in primates. The explanation of commotio retinae. Arch Ophthalmol. 1978;96(12):2267-73.
 3. Mansour AM, Green WR, Hogge C. Histopathology of commotio retinae. Retina. 1992;12(1):24-48.
 4. Meyer CH, Rodrigues EB, Mennel S. Acute commotio retinae determined by cross-sectional optical coherence tomography. Eur J Ophthalmol. 2003;13(9-10): 816-8.
 5. Sony A, Venkatesh P, Gadaginamath S, Garg SP. Optical coherence tomography findings in commotio retina. Clin and Experiment Ophthalmol. 2006; 34(6):621-3.
 6. Kelley JS. Traumatic chorioretinopathies. In: Ryan SJ, editor. Retina. Los Angeles: Elsevier Mosby; 2005. p.1871-2.
 7. Blight R, Hart JC. Structural changes in the outer retinal layers following blunt mechanical non-perforating trauma to the globe: an experimental study. Br J Ophthalmol. 1977;61(9):573-87.
-