

Mediastinite aguda: aspectos de imagem pós-cirurgias cardíacas na tomografia computadorizada de multidetectores*

Acute mediastinitis: multidetector computed tomography findings following cardiac surgery

Clarissa Aguiar de Macedo¹, Marcos Eduardo da Silva Baena², Kiyomi Kato Uezumi³, Cláudio Campi de Castro⁴, Cláudio Luiz Lucarelli⁵, Giovanni Guido Cerri⁶

Resumo Mediastinite pós-cirurgias torácicas é definida como a infecção dos órgãos e tecidos do espaço mediastinal, ocorrendo em 0,4% a 5% dos casos. A gravidade da infecção pós-operatória varia desde infecção de tecidos superficiais da parede torácica até mediastinite fulminante com envolvimento esternal. O critério diagnóstico da tomografia computadorizada para mediastinite aguda pós-cirúrgica é a presença de coleção mediastinal, podendo estar associada ou não a anormalidades periesternais como edema/borrimento de partes moles, separação dos segmentos esternais com reabsorção óssea marginal, esclerose e osteomielite. Achados associados incluem linfonodomegalias, consolidações pulmonares e derrame pleural e pericárdico. Pequenas coleções e gás mediastinais podem ser usualmente encontradas em pós-operatório recente de cirurgias torácicas sem a presença de infecções, limitando a eficácia da tomografia computadorizada nas duas primeiras semanas. Após esse período, a tomografia alcança quase 100% de sensibilidade e especificidade. Pacientes com suspeita clínica de mediastinite devem ser submetidos a exame de tomografia para pesquisa de coleções, identificando a extensão da doença e sua natureza. A versão de multidetectores propicia recursos de reconstruções em diversos planos e janelas, contribuindo especialmente para o estudo do esterno. *Unitermos:* Mediastinite aguda; Infecção pós-cirúrgica; Mediastinite.

Abstract Postoperative mediastinitis is defined as an infection of the organs and tissues in the mediastinal space, with an incidence ranging between 0.4% and 5% of cases. This disease severity varies from infection of superficial tissues in the chest wall to fulminant mediastinitis with sternal involvement. Diagnostic criterion for postoperative detection of acute mediastinitis at computed tomography is the presence of fluid collections and gas in the mediastinal space, which might or might not be associated with peristernal abnormalities such as edema of soft tissues, separation of sternal segments with marginal bone resorption, sclerosis and osteomyelitis. Other associated findings include lymphadenomegaly, pulmonary consolidation and pleural/pericardial effusion. Some of these findings, such as mediastinal gas and small fluid collections can be typically found in the absence of infection, early in the period following thoracic surgery where the effectiveness of computed tomography is limited. After approximately two weeks, computed tomography achieves almost 100% sensitivity and specificity. Patients with clinical suspicion of mediastinitis should be submitted to computed tomography for investigating the presence of fluid collections to identify the extent and nature of the disease. Multidetector computed tomography allows 3D images reconstruction, contributing particularly to the evaluation of the sternum.

Keywords: Acute mediastinitis; Postoperative infection; Mediastinitis.

Macedo CA, Baena MES, Uezumi KK, Castro CC, Lucarelli CL, Cerri GG. Mediastinite aguda: aspectos de imagem pós-cirurgias cardíacas na tomografia computadorizada de multidetectores. *Radiol Bras.* 2008;41(4):269–273.

* Trabalho realizado no Centro de Diagnóstico por Imagem do Instituto do Coração da Faculdade de Medicina da Universidade de São Paulo (InCor/HC-FMUSP), São Paulo, SP, Brasil.

1. Médica Residente do Instituto do Coração da Faculdade de Medicina da Universidade de São Paulo (InCor/HC-FMUSP), São Paulo, SP, Brasil.

2. Médico Assistente, Chefe do Setor de Ultra-Sonografia do Instituto do Coração da Faculdade de Medicina da Universidade de São Paulo (InCor/HC-FMUSP), São Paulo, SP, Brasil.

3. Doutora, Médica Assistente e Chefe do Setor de Tomografia Computadorizada do Instituto do Coração da Faculdade de Medicina da Universidade de São Paulo (InCor/HC-FMUSP), São Paulo, SP, Brasil.

4. Doutor, Médico Assistente e Chefe do Departamento de Ressonância Magnética do Instituto do Coração da Faculdade

de Medicina da Universidade de São Paulo (InCor/HC-FMUSP), São Paulo, SP, Brasil.

5. Doutor, Médico Assistente e Diretor do Centro de Diagnósticos do Instituto do Coração da Faculdade de Medicina da Universidade de São Paulo (InCor/HC-FMUSP), São Paulo, SP, Brasil.

6. Doutor, Professor Titular do Departamento de Radiologia da Universidade de São Paulo (USP), Chefe do Departamento de Diagnóstico por Imagem do Instituto do Coração da Faculdade de Medicina da Universidade de São Paulo (InCor/HC-FMUSP), São Paulo, SP, Brasil.

Endereço para correspondência: Dra. Clarissa Aguiar de Macedo. Rua Rangel Pestana, 890/C:03, Edson Queiroz. Fortaleza, CE, Brasil, 60834-250. E-mail: clarissaaguiarm@yahoo.com.br

Recebido para publicação em 17/9/2007. Aceito, após revisão, em 8/1/2008.

INTRODUÇÃO

Mediastinite pós-cirurgias torácicas é definida como a infecção dos órgãos e tecidos do espaço mediastinal, o que ocorre em 0,4% a 5% dos casos, de acordo com a literatura dos últimos anos⁽¹⁻³⁾. É de suma importância seu diagnóstico precoce, em razão da sua alta morbidade e mortalidade, esta última oscilando entre 14% e 47%^(4,5).

A gravidade da infecção pós-operatória varia desde infecção de tecidos superficiais da parede torácica até mediastinite fulminante com envolvimento esternal (deiscência do esterno e osteomielite)⁽⁵⁾. Estudos mostraram haver fatores de risco que contribuíam para a ocorrência da mediastinite, como idade avançada, sexo masculino, obesidade, hipertensão, dislipidemia, diabetes mellitus, doença pulmonar obstrutiva crônica, cirurgia prolongada, uso de duas artérias mamárias para ponte coronariana, tempo hospitalar prolongado, reoperação para controle de sangramento e necessidade de múltiplas transfusões sanguíneas^(2,3,5).

Os exames de tomografia realizados até o 15º dia da cirurgia apresentam baixa especificidade, em razão do curto tempo pós-operatório⁽⁶⁾. Dessa forma, fica mais difícil diferenciar os achados patológicos daqueles normalmente esperados nos pós-operatórios desses tipos de cirurgias. Sintomas como febre e dor torácica, comuns após o trauma cirúrgico, podem ser causados por outros fatores, os quais motivam a realização do exame tomográfico para pesquisa de mediastinite.

O quadro clínico é de grande importância quando há suspeita de mediastinite precoce. O método pode não ser conclusivo nas primeiras duas semanas após o procedimento cirúrgico. Na nossa instituição, o diagnóstico de mediastinite pós-cirúrgica é baseado nos sinais e sintomas associados aos achados de imagem de tomografia computadorizada (TC) e no resultado da cultura da secreção da ferida operatória. Os sintomas que sugerem o diagnóstico dessa entidade são: febre persistente após quatro dias da cirurgia, condição tóxica sistêmica e leucocitose (seps), dor e instabilidade esternal e drenagem espontânea de secreção purulenta pela ferida operatória^(1,7-9).

Este estudo foi desenvolvido com base na avaliação de 22 pacientes encaminhados com suspeita clínica de mediastinite aguda pós-esternotomia, para esclarecimento diagnóstico e programação de terapêutica intervencionista precoce. Treze pacientes foram submetidos a cirurgia de revascularização miocárdica e nove, a cirurgia de troca valvar. Os exames foram realizados em aparelhos tomográficos *multislice* com 16 canais modelo MX 8000 (Philips Medical Systems; Eindhoven, Holanda) e 64 canais

modelo Aquillion (Toshiba Medical Systems; Tóquio, Japão), sendo realizados cortes axiais com espessura de 0,75 mm e 0,5 mm, respectivamente, 120 kV, e mAs calculada automaticamente. Foram realizadas reconstruções multiplanares com cortes grossos a cada 7 mm de espessura e demonstradas janelas para mediastino e osso. A utilização do meio de contraste intravenoso foi realizada de acordo com a gravidade do quadro clínico do paciente, tendo sido contra-indicada em alguns casos.

ACHADOS TOMOGRÁFICOS NA MEDIASTINITE AGUDA

O critério diagnóstico da TC para mediastinite aguda pós-cirúrgica é a presença de coleção líquida no mediastino, que pode estar associada ou não a anormalidades periesternais como edema/densificação de partes moles, separação dos segmentos esternais com reabsorção óssea marginal, esclerose e osteomielite⁽¹⁰⁻¹²⁾. Outros achados associados incluem linfonodomegalias, derrame pleural e pericárdico, enfisema subcutâneo e consolidações pulmonares⁽¹²⁾. Pequenas coleções e gás mediastinais podem normalmente ocorrer em pós-operatório recente de cirurgias torácicas sem a presença de infecções, limitando a eficácia da TC nas duas primeiras semanas seguintes da operação⁽¹⁰⁾. Após esse período, a TC alcança quase 100% de sensibilidade e especificidade⁽¹⁰⁾.

Coleções mediastinais com densidades menores ou iguais a 20 UH são indicativas de conteúdo líquido. Entretanto, densidades mais altas que sugiram a presença de

sangue não excluem a existência de infecção concomitante. Neste obtivemos níveis de densidade mais altos em cirurgias de troca valvar, o que é compatível com o procedimento de abertura do miocárdio para acesso à válvula, gerando maior sangramento do que a cirurgia de revascularização miocárdica. A maioria dos pacientes que realizaram TC com suspeita de mediastinite após o 15º dia de pós-operatório apresentava coleção mediastinal ou alterações esternais como separação dos segmentos, reabsorção óssea marginal, esclerose e sinais de destruição parcial (Figura 1).

INDICAÇÕES DA TC E VANTAGENS DA TC *MULTISLICE* NO DIAGNÓSTICO E SEGUIMENTO EVOLUTIVO DA MEDIASTINITE

Pacientes com suspeita clínica de mediastinite ou infecção da ferida operatória devem ser submetidos a exame de TC para pesquisa de coleções mediastinais, densificação/edema de tecidos moles adjacentes e extensão da doença. Nos casos de drenagem espontânea de secreção pela ferida operatória, a TC assume papel importante na identificação da origem superficial ou profunda da coleção, além de definir a sua natureza. Todavia, na nossa instituição não realizamos de rotina a drenagem percutânea diagnóstica, devido à gravidade desses pacientes. Em casos selecionados, a drenagem percutânea guiada por tomografia para realização de cultura é necessária.

A versão *multislice* propicia recursos de reconstruções em diversos planos e janelas, contribuindo especialmente para o estudo

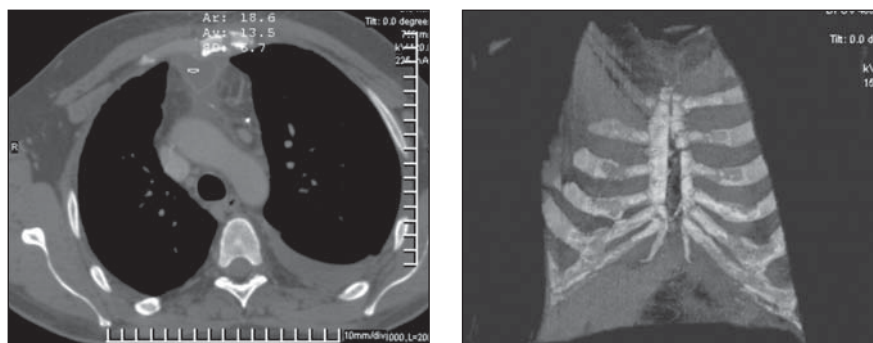


Figura 1. Paciente do sexo masculino, 45 anos de idade, 47º pós-operatório de revascularização miocárdica. Coleção retroesternal com densidade líquida (13,5 UH) associada a borramento dos planos gordurosos adjacentes e derrame pleural (A). Reconstrução volumétrica do tórax evidenciando a deiscência esternal (B).

do esterno. A utilização de reconstruções como MPR e linha curva tem grande valor na visualização dessa estrutura. O plano sagital ajuda a reconhecer a extensão da doença, além de caracterizar a comunicação dos compartimentos mediastinal e parietal. Dessa forma, a drenagem espontânea da coleção pode ser prevista.

No tratamento clínico, após a introdução de antibioticoterapia, a tomografia é

útil no seguimento em médio e longo prazos, além da confirmação da resolução do quadro inflamatório. Após a cirurgia de desbridamento, é importante o acompanhamento tomográfico para identificar material residual e possível recidiva⁽¹³⁾.

Dos 22 pacientes avaliados com suspeita clínica de mediastinite, a tomografia identificou coleção mediastinal em 19 deles (86,3%), sendo que em 10 as coleções

tinham gás no interior e em 12 (63%) havia também alterações esternais como deiscência dos segmentos, erosão óssea marginal, esclerose e sinais de destruição parcial do esterno (Figuras 2 e 3). Dois pacientes tiveram diagnóstico de osteomielite esternal decorrente de destruição óssea e coleção adjacente infectada (Figura 4). Dos três pacientes que a TC não identificou coleção mediastinal, dois tinham borramento dos

Figura 2. Paciente do sexo masculino, 68 anos de idade, 14º pós-operatório de revascularização miocárdica. Coleção mediastinal com ar no interior, derrame pleural bilateral, deiscência esternal com drenagem espontânea da secreção entre os segmentos ósseos.

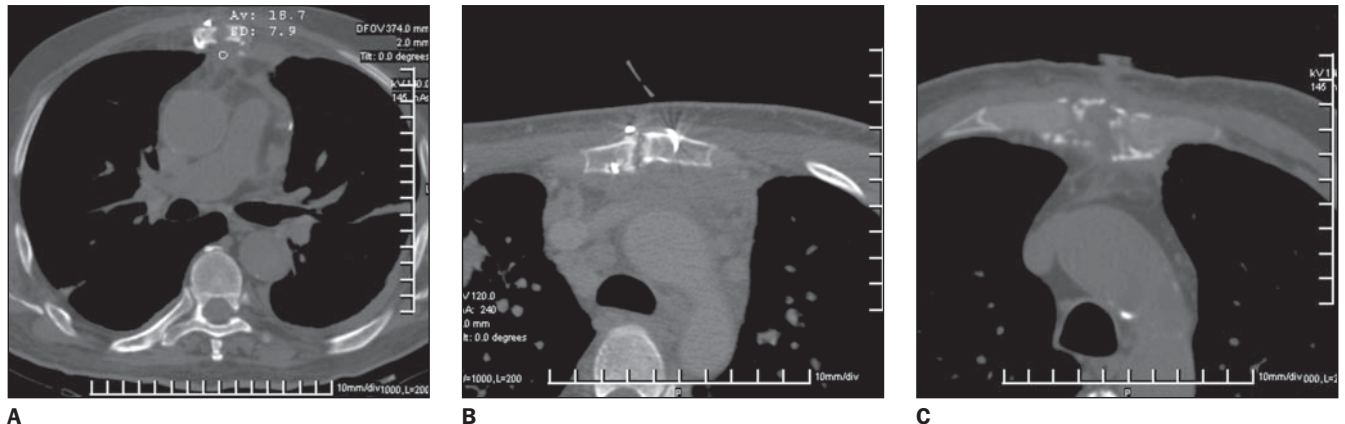
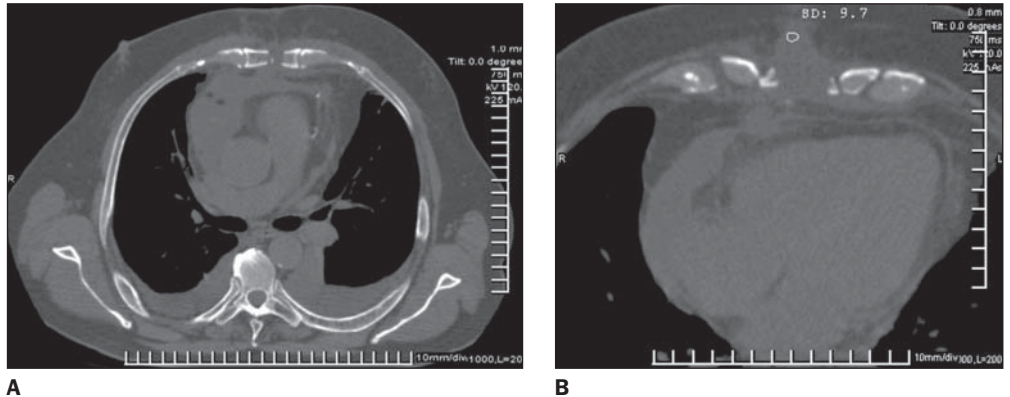
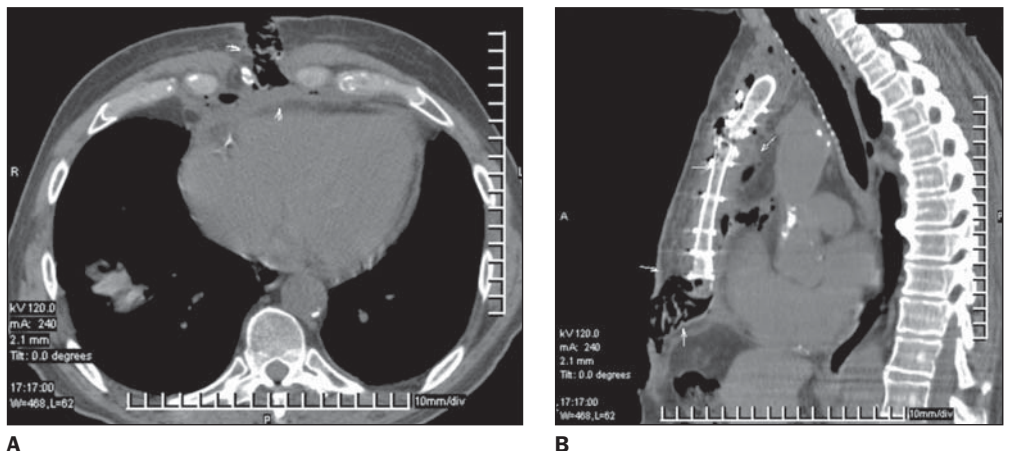


Figura 3. Anormalidades esternais nos pós-operatórios de pacientes submetidos a cirurgias cardíacas. Pequena coleção mediastinal e reabsorção óssea marginal dos segmentos esternais (A), irregularidade e esclerose das extremidades (B) e fragmentação com áreas de destruição do esterno (C).

Figura 4. Paciente do sexo masculino, 73 anos de idade, no 17º pós-operatório de revascularização miocárdica. Deiscência extensa da ferida operatória, coleção retroesternal com gás (plano sagital), além de outros achados como líquido pericárdico e atelectasia pulmonar.



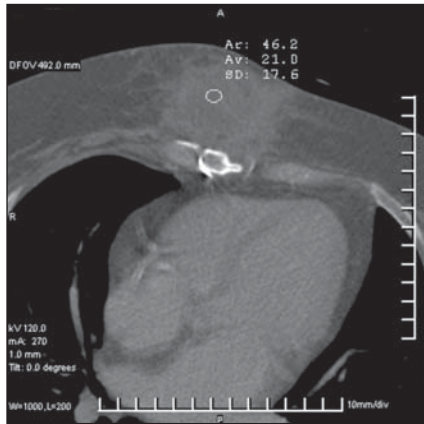


Figura 5. Paciente do sexo masculino, 32^o pós-operatório de revascularização miocárdica. Coleção pré-esternal organizada, com densidade de líquido, evidenciada nos planos axial e sagital, compatível com abscesso de parede torácica.

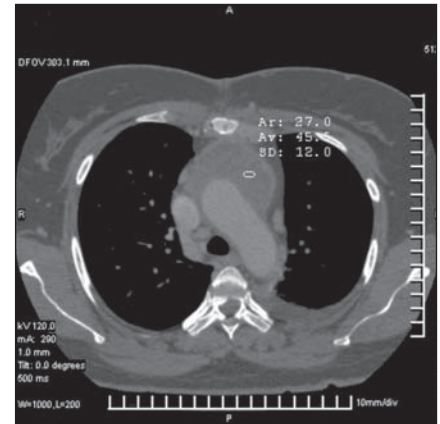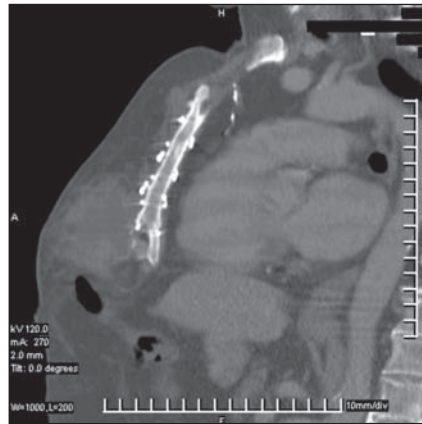


Figura 6. Paciente do sexo feminino, 47 anos de idade, 17^o pós-operatório de troca valvar. Coleção retroesternal encapsulada, com densidade de 45 UH, confirmada como hematoma infectado.

planos gordurosos e o outro apresentava uma formação pré-esternal compatível com abscesso da ferida operatória (Figura 5).

Foi feita cultura de secreção de 14 pacientes, o que não ocorreu nos outros cinco por causa da pouca quantidade de secreção drenada espontaneamente pela ferida operatória e gravidade do paciente, impossibilitando a drenagem percutânea, pois estes tinham menos de 15 dias da cirurgia. Onze (78,5%) pacientes tiveram cultura positiva e três (21,4%), negativa. As culturas tiveram resultados multibacterianos, identificando-se *Staphylococcus aureus* em 66%.

O tempo de intervalo entre a cirurgia e a tomografia foi maior que 15 dias em 11 (50%) pacientes. Dos outros pacientes que tinham menos que 15 dias da cirurgia, três tiveram cultura positiva, dois tiveram cultura negativa e cinco não fizeram cultura por causa da pouca secreção drenada.

Dos pacientes que tiveram cultura positiva (11 casos), as medidas da densidade da coleção mediastinal pela TC variaram de modo que sete (63%) tinham densidade maior que 20 UH e apenas três (27%) estavam em período de até o 15^o dia de pós-operatório. Foram obtidas maiores medidas de densidades das coleções nos pacientes que se submeteram a troca valvar, o que ocorreu em 77% desses casos.

DISCUSSÃO

Nos pacientes em período pós-operatório de cirurgias torácicas com quadro clínico sugestivo de mediastinite, a TC é de

grande valor na detecção da presença de coleção e de suas características, incluindo a presença de gás e sinais de destruição esternal que possam indicar osteomielite⁽⁶⁾. É capaz de diferenciar se a entidade inflamatória se encontra no mediastino ou na parede torácica anterior e, ainda, se existe abscesso drenável ou processo inflamatório difuso. A versão *multislice* proporciona recursos de reconstruções em diversos planos e janelas, contribuindo especialmente no estudo do esterno. A osteomielite esternal representa uma dificuldade diagnóstica para o radiologista, uma vez que o esterno é uma estrutura anatômica complexa, e associando-se ao trauma cirúrgico torna-se difícil concluir um diagnóstico definitivo. Achados de imagem de deiscência esternal com erosão e esclerose das margens dos segmentos e ainda sinais de destruição óssea são considerados sugestivos de osteomielite, principalmente se correlacionados com sinais clínicos e presença de coleção adjacente infectada.

Coleções mediastinais com densidade menor ou igual a 20 UH são indicativas de conteúdo líquido, no entanto, densidades maiores, sugestivas da presença de sangue, não excluem a existência de infecção concomitante. No presente estudo foram obtidos maiores índices de coleções com altas densidades nas cirurgias de troca valvar, o que é compatível com o procedimento de abertura do miocárdio para acesso valvar, provocando maiores sangramentos que as cirurgias de revascularização miocárdica (Figura 6).

A cultura realizada da secreção drenada espontaneamente pela ferida operatória confere à TC papel importante na identificação da origem da coleção, se profunda ou superficial/parietal. Em nossa instituição não é realizada drenagem percutânea diagnóstica de rotina, em razão da gravidade desses pacientes.

Os exames de tomografia realizados até o 15^o dia da cirurgia perdem em especificidade, por causa do curto tempo, dificultando, dessa forma, a diferenciação dos achados patológicos daqueles esperados normalmente no pós-operatório de cirurgias torácicas. Sinais como febre, que pode surgir em consequência de outras causas, assim como dor torácica, que é comum ocorrer pelo trauma cirúrgico, determinam frequentemente que se realize TC nos pacientes em pós-operatório, para pesquisa de mediastinite. O quadro clínico deve ser especialmente valorizado na suspeita de mediastinite precoce. O método poderá, por vezes, não ser conclusivo nas primeiras duas semanas após a cirurgia. Apenas 27% dos pacientes que tiveram cultura positiva estavam nessa categoria, sugerindo que a grande maioria dos pacientes apresentará quadros mais exuberantes apenas após esse período.

A presença de gás no mediastino deve ser avaliada criteriosamente. A hipótese que sugere infecção por organismos produtores de gás pode ser imprópria, levando em consideração a ocorrência da comunicação do mediastino com o meio externo nesses procedimentos cirúrgicos.

CONCLUSÃO

A TC de multidetectores é método de grande valor no diagnóstico e seguimento evolutivo da mediastinite aguda pós-cirúrgica, principalmente quando seus resultados são associados ao quadro clínico do paciente e tempo de evolução da doença. Tem plena contribuição no diagnóstico definitivo após as primeiras duas semanas do procedimento cirúrgico e é capaz de localizar precisamente a coleção, determinar sua natureza e identificar outras alterações associadas com o processo inflamatório.

REFERÊNCIAS

1. Akman C, Kantarci F, Cetinkaya S. Imaging in mediastinitis: a systematic review based on aetiology. *Clin Radiol*. 2004;59:573–85.
2. Souza VC, Freire ANM, Tavares-Neto J. Mediastinite pós-esternotomia longitudinal para cirurgia cardíaca: 10 anos de análise. *Rev Bras Cir Cardiovasc*. 2002;17:266–70.
3. Abboud CS, Wey SB, Baltar VT. Risk factors for mediastinitis after cardiac surgery. *Ann Thorac Surg*. 2004;77:676–83.
4. Braxton JH, Marrin CA, McGrath PD, et al. Mediastinitis and long-term survival after coronary artery bypass graft surgery. *Ann Thorac Surg*. 2000;70:2004–7.
5. Tortoriello TA, Friedman JD, McKenzie ED, et al. Mediastinitis after pediatric cardiac surgery: a 15-year experience at a single institution. *Ann Thorac Surg*. 2003;76:1655–60.
6. Bitkover CY, Cederlund K, Aberg B, et al. Computed tomography of the sternum and mediastinum after median sternotomy. *Ann Thorac Surg*. 1999;68:858–63.
7. Goodman LR, Kay HR, Teplick SK, et al. Complications of median sternotomy: computed tomographic evaluation. *AJR Am J Roentgenol*. 1983;141:225–30.
8. Schimin LC, Batista RL, Mendonça FCC. Mediastinite no Hospital de Base do Distrito Federal: incidência em seis anos. *Rev Bras Cir Cardiovasc*. 2002;17:36–9.
9. Fowler VG Jr, Kaye KS, Simel DL, et al. Staphylococcus aureus bacteremia after median sternotomy: clinical utility of blood culture results in the identification of postoperative mediastinitis. *Circulation*. 2003;108:73–8.
10. Jolles H, Henry DA, Roberson JP, et al. Mediastinitis following median sternotomy: CT findings. *Radiology*. 1996;201:463–6.
11. Carrol CL, Jeffrey RB Jr, Federle MP, et al. CT evaluation of mediastinal infections. *J Comput Assist Tomogr*. 1987;11:449–54.
12. Jeung MY, Gangi A, Gasser B, et al. Imaging of chest wall disorders. *Radiographics*. 1999;19:617–37.
13. Merrill WH, Akhter SA, Wolf RK, et al. Simplified treatment of postoperative mediastinitis. *Ann Thorac Surg*. 2004;78:608–12.