

# Detecção de perda neural localizada através da redução da espessura macular na tomografia de coerência óptica: relato de caso

*Localized neural loss detected by macular thickness reduction using optical coherence tomography: case report*

Leonardo Proveti Cunha<sup>1</sup>  
Roberto Murad Vessani<sup>2</sup>  
Mário Luiz Ribeiro Monteiro<sup>3</sup>

## RESUMO

Paciente de 22 anos, sexo masculino, notou mancha central no olho esquerdo durante um episódio de cefaléia de forte intensidade há aproximadamente 6 meses. Referia diagnóstico de enxaqueca com aura, apresentando crises recorrentes desde os 15 anos de idade. O exame oftalmológico revelou perda da camada de fibras nervosas da retina na região do feixe papilomacular do olho esquerdo. A tomografia de coerência óptica demonstrou importante redução da espessura macular, acompanhada de redução localizada da camada de fibras nervosas da retina no setor temporal do disco óptico no olho esquerdo. Avaliação sistêmica, exames de imagem e avaliação cardiovascular nada revelaram e a causa da perda da perda visual foi atribuída a possível enxaqueca retiniana, embora um evento isquêmico de outra natureza não pudesse ser descartado. Nosso caso é interessante porque demonstra que a tomografia de coerência óptica pode ser útil na detecção de perda neural localizada não apenas pela medida da camada de fibras nervosas da retina, mas também pela avaliação da espessura macular.

**Descritores:** Tomografia de coerência óptica; Fibras nervosas; Retina; Macula lútea; Baixa visão; Acuidade visual/fisiologia; Humano; Masculino; Adulto; Relatos de casos [Tipo de publicação]

Trabalho realizado no serviço de Neuroftalmologia da divisão de Clínica Oftalmológica do Hospital das Clínicas da Faculdade de Medicina da Universidade de São Paulo - USP - São Paulo (SP) - Brasil.

<sup>1</sup> Pós-graduando (Doutorado) da divisão de Clínica Oftalmológica do Hospital das Clínicas da Faculdade de Medicina da Universidade de São Paulo - USP - São Paulo (SP) - Brasil.

<sup>2</sup> Pós-graduando (Doutorado) da divisão de Clínica Oftalmológica do Hospital das Clínicas da Faculdade de Medicina da USP - São Paulo (SP) - Brasil.

<sup>3</sup> Professor Associado da divisão de Clínica Oftalmológica do Hospital das Clínicas da Faculdade de Medicina da USP - São Paulo (SP) - Brasil.

**Endereço para correspondência:** Mário Luiz Ribeiro Monteiro, Av. Angélica, 1757 - Conj. 61 - São Paulo (SP) CEP 01227-200  
E-mail: mlrmonteiro@terra.com.br.

Recebido para publicação em 06.02.2008  
Última versão recebida em 20.06.2008  
Aprovação em 03.08.2008

**Nota Editorial:** Depois de concluída a análise do artigo sob sigilo editorial e com a anuência do Dr. Enyr Saran Arcieri sobre a divulgação de seu nome como revisor, agradecemos sua participação neste processo.

## INTRODUÇÃO

A tomografia de coerência óptica (OCT) é uma técnica de exame não invasiva que produz imagens seccionais, de alta resolução, *in vivo* da retina, a partir das quais medidas da espessura retiniana e da camada de fibras nervosas da retina (CFNR) podem ser obtidas<sup>(1)</sup>. Estudos prévios demonstraram a habilidade do OCT em detectar o dano neural de forma quantitativa e reprodutível em diversas afecções da via óptica anterior<sup>(2-5)</sup>. Apesar da grande maioria dos estudos terem avaliado o dano neural através da análise da CFNR peridiscal, trabalhos recentes demonstraram que a medida da espessura macular também pode ser importante para estimar o dano neural<sup>(6-7)</sup>, principalmente em afecções onde a análise correta da CFRN na região peridiscal possa estar prejudicada. Em alguns estudos foi demonstrado que a perda neural na mácula pode se apresentar sob diferentes formas podendo apresentar um padrão de perda difusa no glaucoma e na neuropatia óptica traumática ou hemianópico na atrofia em banda do nervo óptico<sup>(6-8)</sup>.

O objetivo deste trabalho é relatar um paciente com defeito setorial de campo visual que apresentava redução correspondente da CFNR e redução evidente e localizada da espessura macular ao OCT. Este caso serve para evidenciar a capacidade do OCT em demonstrar perda neural localizada através da estimativa da espessura macular.

## RELATO DE CASO

Paciente do sexo masculino, 22 anos de idade, apresentou-se com queixa dificuldade visual pela presença de um escotoma central no olho esquerdo (OE), percebido de forma súbita e não progressiva, durante uma forte crise de cefaléia, há aproximadamente seis meses. Negava qualquer alteração no olho direito (OD). Nos antecedentes referia apenas diagnóstico de enxaqueca com aura, com crises recorrentes, desde os 15 anos de idade.

Ao exame oftalmológico, a acuidade visual era 20/20 em ambos os olhos, mas com necessidade de procura das letras no OE. As pupilas eram isocóricas, observando-se um discreto defeito pupilar aferente relativo à esquerda. O exame da motilidade ocular extrínseca e a biomicroscopia nada revelaram. A pressão intra-ocular era de 12 mmHg em ambos os olhos. A fundoscopia foi normal no OD e evidenciou discreta palidez do disco óptico e perda da CFNR na região do feixe papilomacular do OE (Figura 1). A perimetria computadorizada, com a estratégia 24-2 SITA Standard (Zeiss-Humphrey, Dublin, Califórnia, E.U.A.) revelou um escotoma no setor nasal e outro inferior próximo à linha média que atingia a mancha cega no OE (Figura 1). Através do OCT, foram obtidos "scans" da região peridiscal e macular (OCT® - Stratus OCT, software

versão 4.1, Carl Zeiss Meditec, Inc). A espessura média da CFNR média foi de 103,64 e 113,92 micra no OD e OE, respectivamente. Havia redução da espessura da CFNR bem localizada no setor temporal do OE (Figura 2). Na região macular, notou-se acentuada redução da espessura macular em todo setor superior, envolvendo parte da região foveal (Figura 2). O volume macular no OE estava reduzido, com o valor de 5.972 mm<sup>3</sup>, enquanto que no OD foi de 7.643 mm<sup>3</sup>.

A angiofluoresceinografia, a imagem por ressonância magnética de crânio e o eco-doppler cardíaco e de carótidas foram normais. Estados de hipercoagulabilidade e hiperviscosidade, outras discrasias sanguíneas, assim como doenças infecciosas e vasculites também foram excluídas. Durante seguimento de dois anos, as alterações fundoscópicas e de campo visual permaneceram inalteradas. A causa da perda visual foi possivelmente relacionada ao quadro de enxaqueca retiniana, embora um evento isquêmico de outra natureza não possa ser descartado.

## DISCUSSÃO

A camada de células ganglionares da retina correspondem a cerca de 35 a 40% da espessura retiniana na área macular. Sendo assim, estimativas da espessura macular podem ser consideradas como uma forma de avaliarmos a perda de células ganglionares em afecções da via óptica anterior<sup>(6-7)</sup>. Alguns estudos demonstraram que a espessura macular medida pelo OCT em pacientes glaucomatosos é significativamente menor quando comparada a de indivíduos normais<sup>(6-7)</sup>. Outros autores, entretanto, demonstraram que no glaucoma, a análise da espessura da CFNR na região peripapilar apresen-

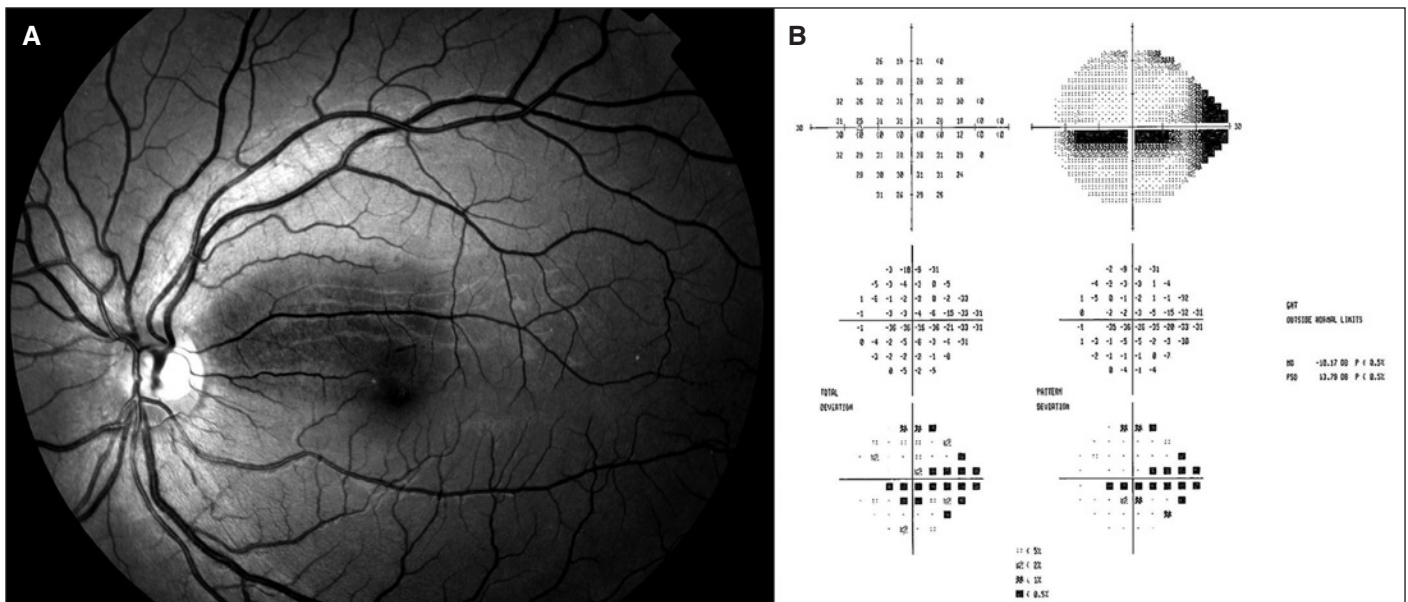


Figura 1 - A) Retinografia do olho esquerdo com luz anerita evidenciando a perda localizada na camada de fibras nervosas na região do feixe papilomacular. B) Perimetria computadorizada Humphrey (programa 24-2 SITA Standard) do olho esquerdo evidenciando um escotoma no setor nasal e outro inferior próximo à linha média que atinge a mancha cega.

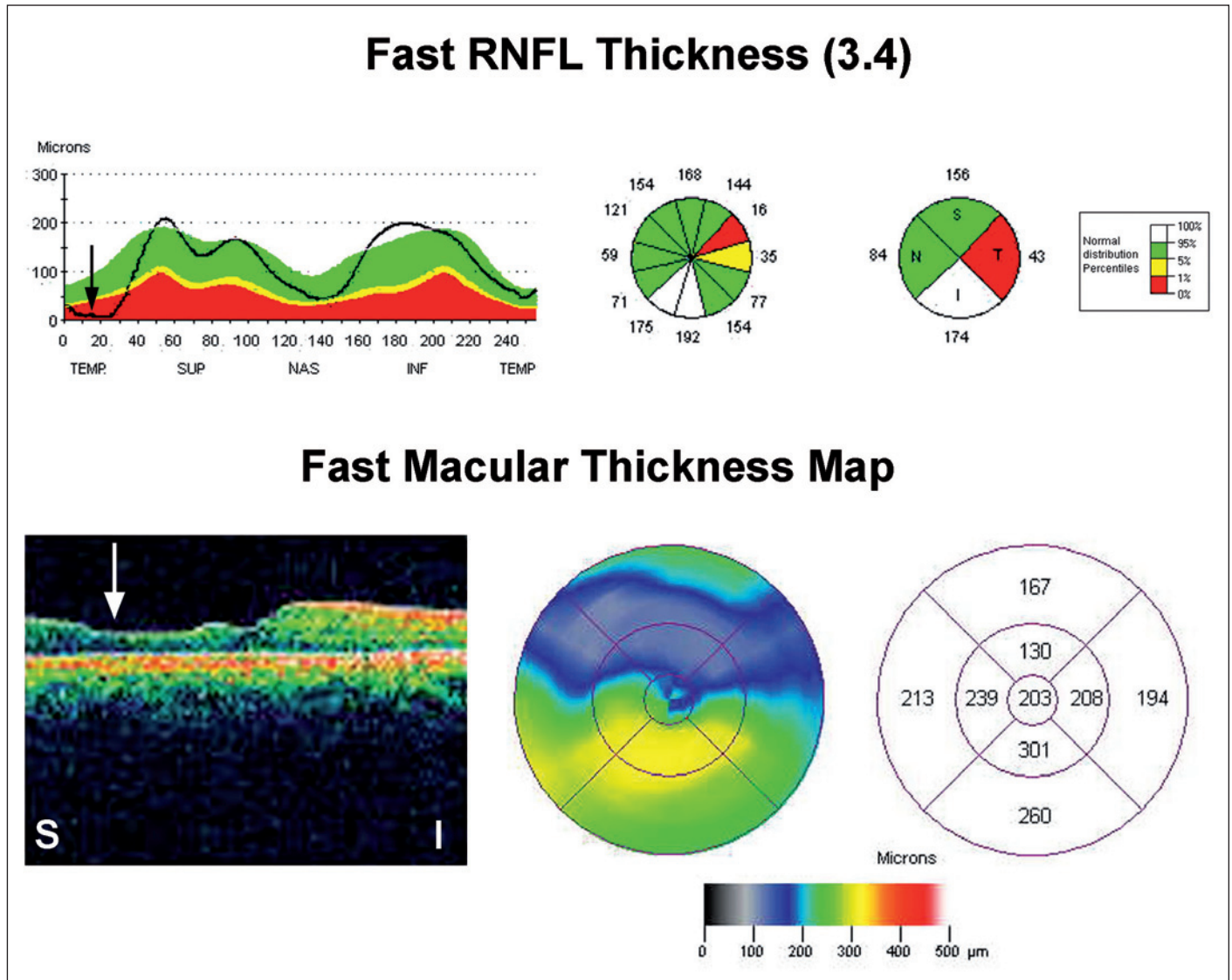


Figura 2 - Stratus OCT do olho esquerdo. Acima, camada de fibras nervosas da retina na região peripapilar analisada pelo protocolo Fast RNFL Thickness evidenciando a perda localizada no setor temporal (seta preta). Abaixo, região macular analisada pelo protocolo Fast Macular Thickness mostrando redução importante da espessura macular (seta branca), bem localizada na região macular superior.

tou melhor desempenho diagnóstico na detecção da perda neural quando comparado aos parâmetros maculares<sup>(6,9)</sup>. Contudo, a perda neural em pacientes com glaucoma pode não representar um modelo ideal para avaliarmos o desempenho diagnóstico destes aparelhos, uma vez que esta é uma doença crônica, insidiosa, e, na maioria das vezes, lentamente progressiva, não seguindo apenas um único padrão específico de perda neural.

Alguns autores estudando pacientes com atrofia em banda do nervo óptico, demonstraram que a espessura macular nestes pacientes foi significativamente menor quando comparada aos controles e com excelente desempenho diagnóstico<sup>(7)</sup>. Os parâmetros maculares nestes pacientes demonstraram sensibilidade e especificidades diagnósticas comparáveis àquelas encontradas pela CFNR peripapilar. Talvez o padrão

de perda neural característico (hemianópico) tenha sido um fator importante que possibilitou avaliar melhor a acurácia da quantificação da espessura macular como instrumento de avaliação da perda neural.

Outro modelo de avaliação importante de perda neural é aquele decorrente de perda aguda da função visual, como nos pacientes com neuropatia óptica traumática. Desta forma, recentemente outros autores demonstraram em um paciente com trauma indireto do nervo óptico que a análise da espessura macular pode de fato auxiliar na quantificação da perda neural difusa<sup>(8)</sup>. Naquele caso, a redução da espessura macular seguiu em paralelo com a perda da camada de fibras nervosas retiniana.

O caso atual é interessante pois evidencia a capacidade do OCT mostrar uma perda neural localizada (setorial) através



das medidas de espessura macular. Observamos uma alteração macular que foi mais evidente e marcante do que a já esperada redução da CFNR peripapilar. Esta observação é interessante pois reforça a importância da avaliação da mácula em pacientes com afecções da via óptica anterior. Diversos autores demonstraram que a perda de alguns setores da espessura macular tiveram uma correlação tão boa com o defeito de campo visual quanto à perda da CFNR em pacientes com atrofia em banda do nervo óptico<sup>(7)</sup>. Outros autores demonstraram que em pacientes portadores de glaucoma em estágios mais avançados, a redução na espessura macular foi mais significativa na região macular inferior e apresentou melhor correlação com os defeitos funcionais do que aquela obtida com a CFNR peripapilar<sup>(10)</sup>.

A avaliação da espessura macular pode também ser importante quando se pretende quantificar a perda neural em afecções do nervo óptico que cursam com edema do disco óptico. Embora possível, nestes casos a quantificação da perda neural pela CFNR peridiscal fica prejudicada enquanto persistir o edema. Desta forma a estimativa da espessura macular ganha importância e deve ser lembrada como um recurso semiológico, particularmente nos pacientes com papiledema crônico na síndrome do pseudotumor cerebral. Da mesma forma tal avaliação pode também ter importância em pacientes com outras alterações que prejudique a avaliação da CFNR na região peripapilar como os discos ópticos inclinados ou de tamanho aumentado, ou ainda na presença de atrofia ou cicatrizes peridisciais. Devemos, no entanto, atentar para o fato de que outras afecções da mácula podem influenciar na avaliação da perda neural quando esta é estimada pela espessura macular. Desta forma, afecções que cursam com edema macular, membranas epi ou sub-retinianas, cicatrizes ou degenerações maculares podem causar alterações na espessura macular. Desta forma, enquanto que a quantificação da perda neural feita pela medida da CFNR sofre influência da presença de edema ou anomalias de disco óptico, a avaliação feita pela espessura macular também pode sofrer influência de outras afecções maculares, particularmente em indivíduos idosos e diabéticos nos quais devemos ter cuidado ainda maior na interpretação dos achados. Devemos também lembrar que tais achados devem ser correlacionados com os dados clínicos, particularmente os exames da função visual como o campo visual. Salientamos por fim que a tomografia de coerência óptica não deve ser solicitada de forma indiscriminada e sim como um complemento na investigação de casos nos quais existam dúvidas diagnósticas ou necessidade de quantificação e seguimento do dano axonal retiniano.

Em conclusão, o caso atual demonstra que o OCT pode ser útil na detecção de perdas neurais localizadas através da redução da espessura macular e enfatiza a importância diagnóstica que esta medida pode ter no seguimento de pacientes com algumas afecções da via óptica anterior.

---

## ABSTRACT

---

A 22-year-old man developed a central scotoma in the left eye during an episode of severe headache 6 months previously. He had a diagnosis of migraine headaches with aura since age 15. Ophthalmic examination showed retinal nerve fiber layer thickness reduction on the papillomacular bundle in the left eye and unremarkable in the right. Optical coherence tomography documented severe macular thickness reduction and a mild and localized retinal nerve fiber layer loss on the temporal side of the optic disc in the left eye. Systemic investigation, neuroimaging and cardiovascular studies were non-revealing. The cause of his visual loss was possibly related to retinal migraine, although an ischemic episode of another origin could not be excluded. Our case is interesting because it draws attention to the fact that optical coherence tomography may be able to identify localized neural loss not only by measuring peripapillary retinal nerve fiber layer but also by means of macular thickness measurements.

**Keywords:** Tomography, optical coherence; Nerve fibers; Retina; Macula lutea; Vision, low; Visual acuity/physiology; Human; Male; Adult; Case reports [Publication type]

---

## REFERÊNCIAS

---

- Huang D, Swanson EA, Lin CP, Schuman JS, Stinson WG, Chang W, et al. Optical coherence tomography. *Science*. 1991;254(5035):1178-81.
- Schuman JS, Hee MR, Puliafito CA, Wong C, Pedut-Kloizman T, Lin CP, et al. Quantification of nerve fiber layer thickness in normal and glaucomatous eyes using optical coherence tomography. *Arch Ophthalmol*. 1995;113(5):586-96.
- Schuman JS, Pedut-Kloizman T, Hertzmark E, Hee MR, Wilkins JR, Coker JG, et al. Reproducibility of nerve fiber layer thickness measurements using optical coherence tomography. *Ophthalmology*. 1996;103(11):1889-98. Comment in: *Ophthalmology*. 1997;104(10):1530-1.
- Monteiro ML, Leal BC, Rosa AA, Bronstein MD. Optical coherence tomography analysis of axonal loss in band atrophy of the optic nerve. *Br J Ophthalmol*. 2004;88(7):896-9.
- Contreras I, Noval S, Rebollada G, Muñoz-Negrete FJ. Follow-up of nonarteritic anterior ischemic optic neuropathy with optical coherence tomography. *Ophthalmology*. 2007;114(12):2338-44.
- Guedes V, Schuman JS, Hertzmark E, Wollstein G, Correnti A, Mancini R, et al. Optical coherence tomography measurement of macular and nerve fiber layer thickness in normal and glaucomatous human eyes. *Ophthalmology*. 2003;110(1):177-89.
- Moura FC, Medeiros FA, Monteiro ML. Evaluation of macular thickness measurements for detection of band atrophy of the optic nerve using optical coherence tomography. *Ophthalmology*. 2007;114(1):175-81.
- Vessani RM, Cunha LP, Monteiro ML. Progressive macular thinning after indirect traumatic optic neuropathy documented by optical coherence tomography. *Br J Ophthalmol*. 2007;91(5):697-8.
- Medeiros FA, Zangwill LM, Bowd C, Vessani RM, Susanna R Jr, Weinreb RN. Evaluation of retinal nerve fiber layer, optic nerve head, and macular thickness measurements for glaucoma detection using optical coherence tomography. *Am J Ophthalmol*. 2005;139(1):44-55.
- Kanadani FN, Hood DC, Grippo TM, Wangsupadilok B, Harizman N, Greenstein VC, et al. Structural and functional assessment of macular region in patients with glaucoma. *Br J Ophthalmol*. 2006;90(11):1393-7. Comment in: *Br J Ophthalmol*. 2007;91(1):2-3.