

# Hipertensão intracraniana idiopática de apresentação atípica com papiledema unilateral

## *Unilateral papiledema as an atypical presenting sign of idiopathic intracranial hyperthension*

André Luís Freire Portes<sup>1</sup>, Carolina Do Val Ferreira Ramos<sup>2</sup>, Juliana dos Santos Nunes<sup>3</sup>, Renata Valdetaro<sup>4</sup>, Mário Luiz Ribeiro Monteiro<sup>5</sup>

### RESUMO

Este trabalho descreve o caso de uma paciente de 56 anos que se apresentou com cefaléia, edema unilateral de papila e constrição do campo visual nasal. Os exames laboratoriais e de neuroimagem, o acompanhamento clínico e resposta ao tratamento permitiram o diagnóstico de hipertensão intracraniana idiopática. Chamamos a atenção que o papiledema unilateral pode ser uma forma de apresentação incomum da síndrome e discutimos o seu diagnóstico diferencial e tratamento.

**Descritores:** Pseudotumor cerebral/diagnóstico; Pseudotumor cerebral/complicações; Pseudotumor cerebral/fisiopatologia; Hipertensão intracraniana/complicações; Papiledema/etiologia; Relatos de casos

<sup>1</sup>Professor Assistente da disciplina de Oftalmologia, Faculdade de Medicina da Universidade de Estácio de Sá - UNESA - Rio de Janeiro (RJ), Brasil; Pós-graduando (doutorado) da Universidade de São Paulo - USP - São Paulo (SP), Brasil;

<sup>2</sup>Doutora, Preceptora da Faculdade de Medicina da Universidade de Estácio de Sá - UNESA - Rio de Janeiro (RJ), Brasil;

<sup>3</sup>Acadêmica Interna do 11º período do Curso de Graduação em Medicina da Universidade de Estácio de Sá - UNESA - Rio de Janeiro (RJ), Brasil;

<sup>4</sup>Acadêmica, Aluna do Programa de Iniciação Científica no 11º período do Curso de Graduação em Medicina da Universidade de Estácio de Sá - UNESA - Rio de Janeiro (RJ), Brasil;

<sup>5</sup>Livre-docente, Professor Adjunto Divisão de Clínica Oftalmológica da Faculdade de Medicina da Universidade de São Paulo - USP - São Paulo (SP), Brasil.

Recebido para publicação em: 30/1/2009 - Aceito para publicação em 27/7/2009

## INTRODUÇÃO

A síndrome da hipertensão intracraniana idiopática (HII) é uma afecção caracterizada por sinais e sintomas de aumento da pressão intracraniana, ausência de lesões expansivas e de ventriculomegalia aos exames de neuroimagem, e constituição do líquido normal em um paciente sem alterações no nível de consciência<sup>(1)</sup>. A etiologia permanece desconhecida, entretanto sabe-se que a obstrução da drenagem venosa cerebral pode estar envolvida na sua fisiopatogenia. Ocorre mais freqüentemente em mulheres obesas e o quadro clínico inclui: cefaléia, náuseas, vômitos, diplopia, papiledema, obscurecimento visual transitório, perda de acuidade e campo visual além de outras funções visuais<sup>(2)</sup>.

Embora a síndrome da HII seja relativamente benigna do ponto de vista neurológico, pode levar a inúmeras alterações oftalmológicas acarretando perda visual em uma porcentagem muito alta de indivíduos, seja por perda progressiva das fibras nervosas da retina ou por complicações vasculares retinianas<sup>(3,4)</sup>. O conhecimento do seu quadro clínico e das suas principais manifestações oftalmológicas é, portanto, de fundamental importância para que o oftalmologista possa fazer um diagnóstico precoce e auxiliar no seguimento e tratamento desta afecção.

A presença de edema bilateral de papila é um dado semiológico importante no diagnóstico desta afecção. Assim, quando o papiledema está ausente ou ocorre em apenas um dos olhos, a possibilidade de confusão diagnóstica é muito grande<sup>(2,5,6)</sup>. O objetivo deste

trabalho é descrever um caso atípico de HII com apresentação de edema de disco óptico unilateral e correlacionar tal achado com os exames complementares realizados incluindo a angiofluoresceinografia, a ultrassonografia, a tomografia de coerência óptica e os exames de neuroimagem. Chamamos a atenção para esta ocorrência incomum, enfatizando as características que permitem o seu diagnóstico adequado e revisando outros casos semelhantes da literatura.

### Relato do caso

Paciente do sexo feminino, 56 anos, natural da Espanha e residente na cidade do Rio de Janeiro, procurou o Serviço de Oftalmologia da Policlínica Ronaldo Gazolla da Faculdade de Medicina da Universidade Estácio de Sá, por apresentar cefaléias e fotopsias. Negava antecedentes oculares relevantes a não ser o uso de lentes corretoras. Ao exame a acuidade visual corrigida era de 20/20 no olho direito (OD) e 20/25 no olho esquerdo (OE). O exame ocular externo e da motilidade ocular extrínseca nada revelaram. As pupilas eram isocóricas e fotorreagentes, mas havia um defeito aferente relativo discreto no OE. A biomicroscopia do segmento anterior não mostrou alterações e a pressão intraocular foi de 12mmhg em ambos os olhos (AO). O fundo de olho mostrou disco óptico de limites nítidos no OD e borramento dos limites do disco óptico no OE (Figura 1).

A paciente já havia sido atendida previamente no serviço, há três meses para exame refracional, apresentando na ocasião todo exame oftalmológico dentro

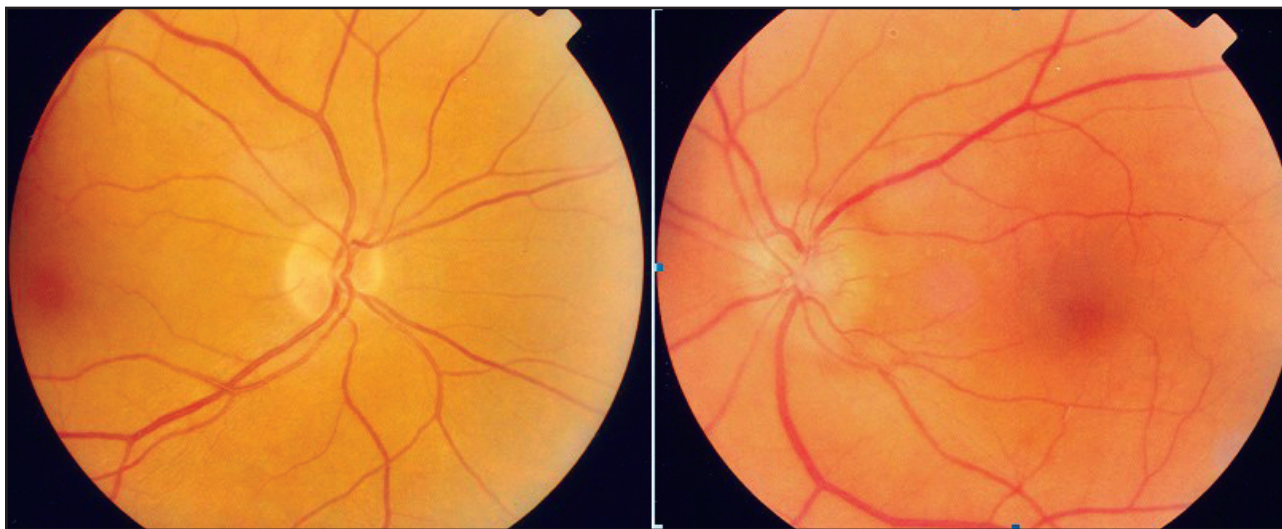

Figura 1: Retinografia revelando disco óptico de limites nítidos no olho direito (à esquerda) e borramento dos bordos do disco óptico no olho esquerdo (à direita)

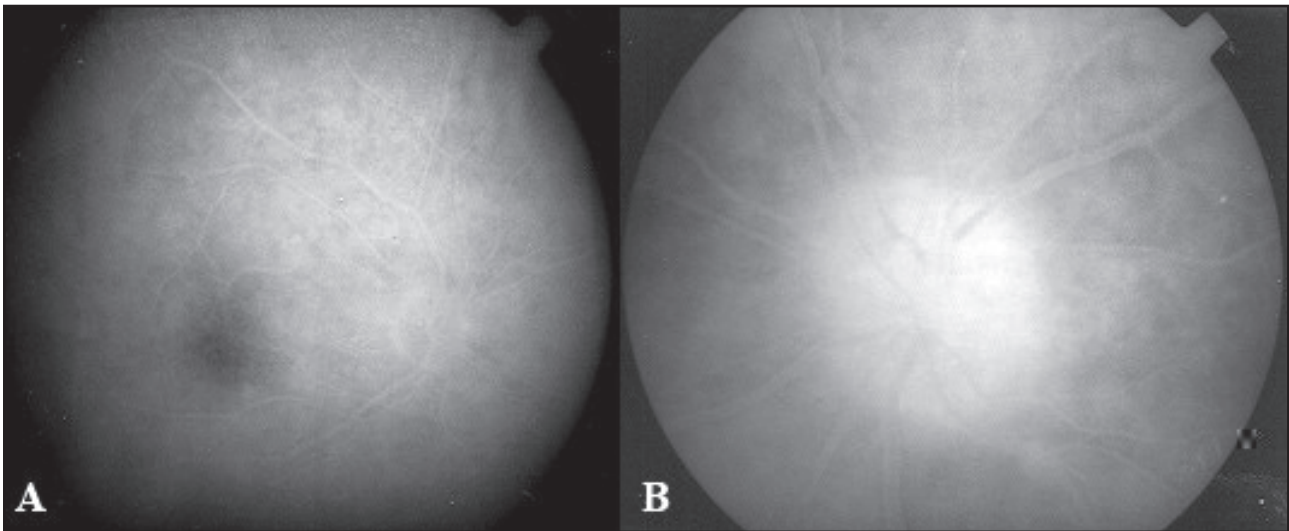


Figura 2: Angiofluoresceinografia normal no olho direito (A) e evidenciando extravasamento de contraste do disco óptico no olho esquerdo (B)

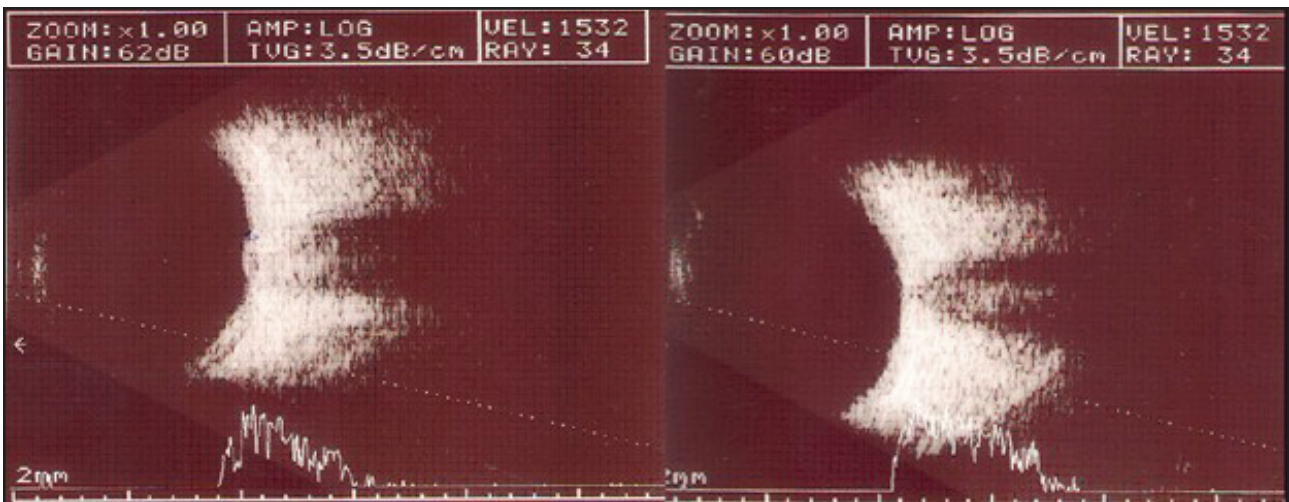


Figura 3: Ultrassonografia modo B, do olho esquerdo (à esquerda) demonstrando elevação na parede acústica posterior secundária ao edema de disco óptico e do olho direito (à direita) demonstrando exame normal

da normalidade. Foram solicitados exames laboratoriais incluindo hemograma completo, glicemia de jejum, cálcio, uréia, creatinina, proteína C reativa, velocidade de hemossedimentação, sorologia para toxoplasmose e sífilis que foram normais ou negativos. A análise do líquido cefalorraquidiano não foi feita, pois a paciente se negou a realizar por medo de possíveis complicações inerentes ao procedimento. Tanto a avaliação clínica quanto a neurológica, assim como os exames de imagem (tomografia computadorizada e imagem por ressonância magnética) foram normais.

Foi realizada a angiografia fluoresceínica que foi normal no OD e demonstrou extravasamento do con-

traste no disco óptico do OE (Figura 2). A ultrassonografia ocular e orbitária foi normal no OD e revelou, no OE, elevação em domo, difusa da parede acústica ao nível do disco óptico (Figura 3). Com o intuito de afastar a presença de drusas de papila, foi feita pesquisa de calcificações no disco óptico, com a diminuição do ganho do aparelho, que não se mostraram presentes. O campo visual computadorizado foi normal no OD e demonstrou perda de sensibilidade com depressão periférica no OE (Figura 4). Realizou-se também uma tomografia de coerência óptica, com análise da mácula e particularmente do disco óptico. Encontrou-se no OE grande elevação da papila (área da rima vertical de

2,14 mm<sup>2</sup>, rima horizontal 2,67 mm e angulação de 0,66 mm), assim como aumento também da camada de fibras nervosas contiguamente (Figura 5).

A paciente foi acompanhada, tendo o quadro clínico permanecido inalterado por um período de 8 meses, quando apresentou uma piora da acuidade visual no OE que passou a ser 20/40. Nenhum dado adicional foi encontrado nos novos exames em relação aos anteriores e novamente a paciente se negou a realizar punção do líquido. Por critérios de exclusão foi estabelecido o diagnóstico de Hipertensão Intracraniana Idiopática e iniciou-se tratamento com associação de acetazolamida na dose de 500mg/dia via oral (VO), e topiramato 25mg/dia VO. A paciente apresentou melhora progressiva do quadro clínico, tanto na retinografia quanto na angiografia fluoresceínica, com diminuição no edema do disco óptico e no vazamento de corante, 3 meses após o início do tratamento. A tomografia de coerência óptica mostrou redução dos valores (área da rima vertical de 0,80 mm<sup>2</sup>, rima horizontal 1,66 mm e angulação de 0,53 mm), quantificando a melhora (Figura 6).

### DISCUSSÃO

No paciente em estudo, o diagnóstico de HII foi baseado não só na apresentação clínica e evolução do quadro, mas principalmente pelos exames laboratoriais e de imagens realizados. É indispensável uma investigação mais apurada nesses casos, para afastar outras etiologias no diagnóstico diferencial, já que o diagnóstico da HII é essencialmente um diagnóstico de exclusão. Nossa paciente apresentou cefaléia e baixa da acuidade visual em um dos olhos acompanhada por defeito pupilar aferente discreto e papiledema naquele olho. Embora




Figura 4: Campo visual computadorizado do olho esquerdo demonstrando constrição difusa, mais acentuada no setor nasal

não tenha se submetido à medida da pressão intracraniana que permitiria um diagnóstico de certeza, os achados clínicos e a evolução do quadro possibilitaram se chegar ao diagnóstico com relativa segurança.

A recusa da paciente em realizar a medida da pressão intracraniana nos obrigou a considerar com muito cuidado o diagnóstico diferencial com a neuropatia óptica isquêmica, a neurite óptica e o pseudoedema de papila. A neuropatia óptica isquêmica anterior (NOIA), tanto na forma não-arterítica como na arterítica ocorre mais comumente em pacientes mais idosos e que apresentam curso clínico rápido com perda

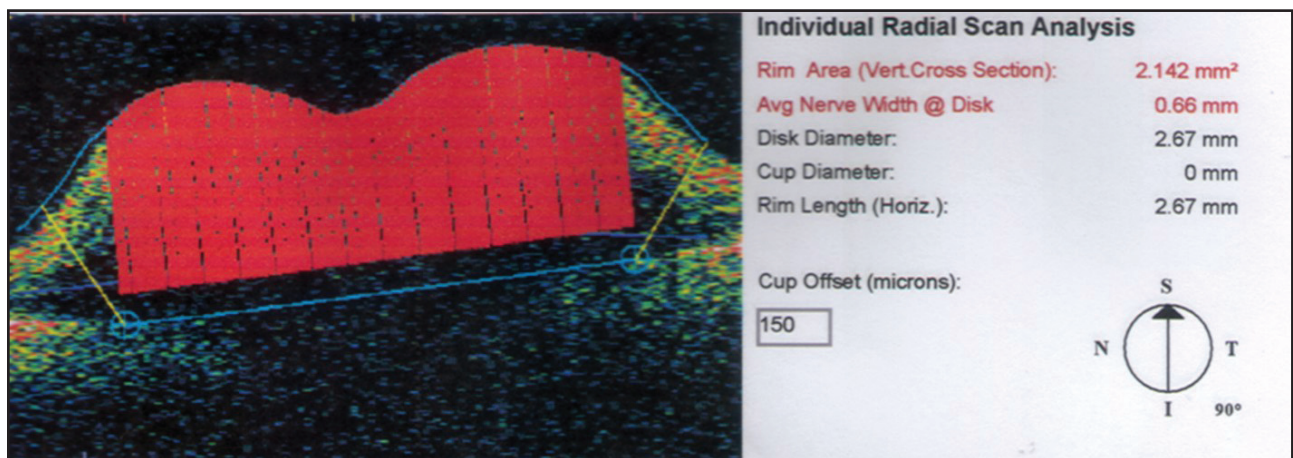


Figura 5: Tomografia de coerência óptica do disco óptico do olho esquerdo demonstrando elevação dos limites da papila

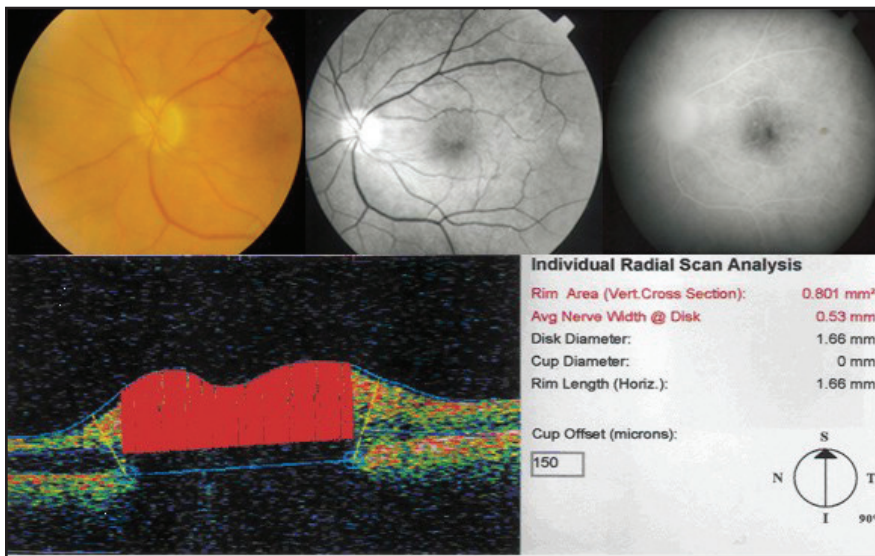


Figura 6. Acima, retinografia colorida (à esquerda), em luz anerytra (ao meio) e angiografia fluoresceínica (à direita) do olho esquerdo demonstrando resolução do edema de papila. Abaixo, tomografia de coerência óptica do mesmo olho, demonstrando a melhora 3 meses após o início do tratamento clínico

aguda da visão e defeito de campo predominantemente altitudinal<sup>(7)</sup>. As neurites ópticas de origem inflamatória ou infecciosa podem apresentar alteração nos exames laboratoriais, como a velocidade de hemossedimentação e a proteína C reativa e muito frequentemente se associam com evidências de doença desmielinizante à imagem por ressonância magnética. Além disso, a perda de acuidade visual é de evolução rápida e, assim como na NOIA, o edema de papila não persiste por mais do que algumas semanas. Finalmente o defeito de campo característico é uma alteração na região central e não periférica do campo visual<sup>(8)</sup>. Quanto às drusas do disco óptico que se caracterizam por depósito de material hialino no disco óptico e que podem simular um papiledema unilateral se caracterizam à ultrassonografia ocular pela presença de lesão de alta refletividade mesmo com baixo ganho, e à tomografia computadorizada por calcificações na região do disco óptico<sup>(9)</sup>. Além disso, não ocorre extravasamento de contraste à angiofluoresceinografia.

Nossa paciente foi cuidadosamente avaliada sendo excluída a possibilidade de um pseudoedema de papila já que havia extravasamento de contraste nas fases tardias da angiofluoresceinografia e a ultrassonografia afastou a possibilidade de drusas calcificadas. As hipóteses consideradas de neurite óptica ou neuropatia óptica isquêmica também foram afastadas por dados clínicos, particularmente a ausência de perda súbita da visão, de defeito de campo visual compatível e pela persistência do edema de papila no período de observação de 8 meses. Além disso, o tipo de defeito campimétrico com constrição nasal do campo visual e a resposta ao tratamento clínico com acetazolamida

permitiram o diagnóstico da HII. Finalmente outras afecções que podem cursar com hipertensão intracraniana como os processos expansivos, as obstruções do sistema de drenagem líquórica e a oclusão de seios venosos durais foram afastadas pelos exames de neuroimagem e pela evolução clínica. A resistência da paciente para realização da punção lombar e o fato de o edema de papila ser unilateral impossibilitaram o diagnóstico HII de início, adiando a introdução do tratamento. No entanto, a melhora do quadro após a instituição do tratamento serviu como uma evidência a mais para confirmar o diagnóstico de HII.

A acuidade visual comumente é preservada de início, mas pode ser comprometida quando o curso é prolongado e quando isso ocorre pode haver perda importante do campo visual periférico<sup>(10)</sup>. Defeitos de campo visual são extremamente comuns nos pacientes com HII podem acometer entre 49-87% dos pacientes durante alguma fase da doença<sup>(3,11)</sup>. Aumento da mancha cega é o achado mais comum ao exame de campo visual mas o primeiro sinal de dano axonal na HII é o defeito campimétrico no setor nasal e de forma mais freqüente no setor inferior. Constrição generalizada do campo visual também é um defeito característico da síndrome e ocorre geralmente no estágio tardio da doença e está associada ao papiledema atrófico. Wall e George<sup>(12)</sup> mostraram que 87% dos olhos apresentaram defeitos campimétricos, 51% persistiam com defeitos, mostrando que parte das alterações visuais são reversíveis na HII. Nossa paciente apresentou defeito característico no campo visual nasal e preservação relativa do campo visual central o que é característico do papiledema.

A tomografia de coerência óptica (OCT) é um

exame oftalmológico que realiza imagens seccionais dos tecidos oculares, fornecendo através de dados quantificáveis parâmetros de espessura e área do local analisado. Vem ganhando destaque no diagnóstico e acompanhamento de diferentes afecções do nervo óptico, particularmente na quantificação da perda axonal retiniana que ocorre nas afecções da via visual anterior onde se mostra superior a outras tecnologias de medida da camada de fibras nervosas da retina<sup>(13,14)</sup>. Sua utilização em pacientes que apresentam HII ainda é pequena, mas pode ser útil no acompanhamento evolutivo do edema de disco e das camadas de fibras nervosas<sup>(15)</sup>, o que ficou demonstrado em nossa paciente.

A fisiopatogenia da HII ainda não é compreendida na sua totalidade. Existem algumas teorias correntes para explicar o aumento da pressão intracraniana incluindo: o aumento da resistência ao fluxo de saída do líquido cefalorraquidiano (LCR), o aumento da produção do LCR e o aumento da pressão venosa cerebral. A associação entre HII e obesidade é bem conhecida, especialmente em mulheres jovens com ganho de peso recente. O objetivo do tratamento na HII é a redução da pressão intracraniana tendo em vista que o desconhecimento do mecanismo etiopatogênico impossibilita um tratamento específico. As principais indicações do tratamento são cefaléia permanente, papiledema moderado a severo e perda visual associada a defeito perimétrico<sup>(10)</sup>. Pacientes assintomáticos e sem comprometimento visual podem ser seguidos com monitoração regular e sem tratamento.

A função visual deve ser monitorada continuamente durante o tratamento tanto através da medida da acuidade visual, mas principalmente pelo campo visual e o edema de papila. Alguns estudos indicam que a perda de peso melhora o papiledema e a função visual nos pacientes obesos com HII, além de se associar à redução da PIC<sup>(10)</sup>. Acetazolamida, um inibidor da anidrase carbônica, é considerada a primeira linha de tratamento na HII já que atua diminuindo a produção de líquido do plexo coróide. Recentemente, topiramato, um antiepilético com propriedade inibitória da anidrase carbônica, tem sido considerado como medicação para HII<sup>(1,16)</sup>. Embora o tratamento clínico seja satisfatório na maioria dos casos, tratamento cirúrgico deve ser indicado quando há perda visual progressiva a despeito de terapia medicamentosa máxima, podendo ser realizada a fenestração da bainha do nervo óptico ou a derivação lombo peritoneal<sup>(17)</sup>.

Na paciente em questão, de início foi feito apenas o acompanhamento neurológico e oftalmológico regular, que se manteve por 8 meses, quando houve piora do quadro clínico, e optamos pelo tratamento combinando

acetazolamina 500mg/dia com topiramato 25mg/dia. A associação foi mantida até a melhora clínica, quando foi suspenso a acetazolamida, entretanto o topiramato foi mantido ainda por 6 meses. As duas medicações têm mecanismos de ação diferentes: a acetazolamida vai reduzir a produção do líquido e diminuir a pressão intracraniana<sup>(2)</sup> e o topiramato, um antiepilético que possui um mecanismo de ação pouco esclarecido, reduz o apetite emagrecendo o paciente e ajudando no controle da cefaléia (usado também para enxaqueca). O seu uso nos casos de HII é recente<sup>(16)</sup>.

A ocorrência observada neste caso atual é rara, embora já tenha sido previamente documentada em alguns trabalhos na literatura<sup>(5,6,18-24)</sup>. Observa-se, no entanto, que em muitos pacientes relatados o papiledema era na verdade muito assimétrico e a ocorrência de papiledema é absolutamente unilateral, não demonstrando nem mesmo o extravasamento de contraste à angiofluoresceinografia em um dos olhos como ocorreu no caso atual, é bastante incomum. Não se sabe por que alguns pacientes têm esta forma de apresentação, mas acredita-se que anomalias na bainha do nervo óptico ou na cabeça do nervo óptico possam interferir na transmissão da hipertensão intracraniana para o disco óptico dificultando assim o desenvolvimento do papiledema em um dos olhos<sup>(5)</sup>.

A apresentação da nossa paciente é importante para enfatizar que na HII o papiledema pode ser assimétrico ou unilateral e assim a HII não deve ser excluída do diagnóstico diferencial das neuropatias ópticas monoculares. Além disso, nosso caso serviu para evidenciar a eficácia do tratamento com a associação de acetazolamida e topiramato. No entanto, deve ser ressaltado que o uso do topiramato com essa finalidade é pouco descrito na literatura, e não há definição da sua dose nem do seu tempo ideal de uso sendo necessários novos estudos para melhor compreensão do seu real papel no tratamento da síndrome.

## **ABSTRACT**

*We describe a 56-year-old female patient that presented with headache, unilateral optic disc edema and nasal visual field constriction. Laboratory and imaging investigation, clinical findings and response to treatment lead to the diagnosis of idiopathic intracranial hypertension. We emphasize that unilateral papiledema can be an unusual clinical presentation of the syndrome and discuss its differential diagnosis and treatment.*

**Keywords:** *Pseudotumor cerebri/diagnosis;*

*Pseudotumor cerebri/complications; Pseudotumor cerebri/physiopathology; Intracranial hypertension/complications; Papilledema/etiology; Case reports*

## REFERÊNCIAS

1. Friedman DI, Jacobson DM. Diagnostic criteria for idiopathic intracranial hypertension. *Neurology*. 2002;59(10):1492-5.
2. Monteiro MLR. Síndrome do pseudotumor cerebral. In: Rodrigues-Alves CA, editor. *Neurooftalmologia*. São Paulo: Roca; 2000. p. 91-106.
3. Corbett JJ, Savino PJ, Thompson HS, Kansu T, Schatz NJ, Orr LS, Hopson D. Visual loss in pseudotumor cerebral. Follow-up of 57 patients from five to 41 years and a profile of 14 patients with permanent severe visual loss. *Arch Neurol*. 1982;39(8):461-74.
4. Coppeto JR, Monteiro ML. Juxtapapillary subretinal hemorrhages in pseudotumor cerebral. *J Clin Neuroophthalmol*. 1985;5(1):45-53.
5. Monteiro MLR, Hoyt WF, Imes RK, Narahara M. Papilledema unilateral na síndrome do pseudotumor cerebral. *Arq Neuropsiquiatr*. 1985;43(2):154-9.
6. Muci-Mendoza R, Arruga J, Hoyt WF. Distension bilateral del espacio subaracnoideo en el pseudotumor cerebral con papilledema unilateral. Su demostración a traves de la tomografía computadorizada de la órbita. *Rev Neurol (Barcelona)*. 1981;39:11-5.
7. Monteiro MLR. Anterior ischemic optic neuropathy: a comparison of the optic disc area of patients with the arteritic and non-arteritic forms of the disease and that of normal controls. *Arq Bras Oftalmol*. 2006;69(6):805-10.
8. Balcer LJ. Optic Neuritis. *Curr Treat Options Neurol*. 2001;3(4):389-98.
9. Portes ALF, Jevaux G, Yamane CL, Vianna RNG. Oclusão combinada de artéria e veia central da retina associado a drusas de disco óptico. *Rev Bras Oftalmol*. 2005;64(1):42-5.
10. Friedman DI, Jacobson DM. Idiopathic intracranial hypertension. *J Neuroophthalmol*. 2004;24(2):138-45. Comment in: *J Neuroophthalmol*. 2004;24(2):103-5. *J Neuroophthalmol*. 2005;25(2):152; author reply 152.
11. Monteiro MLR. Perda visual na síndrome do pseudotumor cerebral. *Arq Bras Oftalmol*. 1994;57(2):122-5.
12. Wall M, George D. Idiopathic intracranial hypertension. A prospective study of 50 patients. *Brain*. 1991;114(Pt 1A):155-80.
13. Monteiro ML, Medeiros FA, Ostroski MR. Quantitative analysis of axonal loss in band atrophy of the optic nerve using scanning laser polarimetry. *Br J Ophthalmol*. 2003;87(1):32-7.
14. Moura FC, Medeiros FA, Monteiro ML. Evaluation of macular thickness measurements for detection of band atrophy of the optic nerve using optical coherence tomography. *Ophthalmology*. 2007;114(1):175-81.
15. Sánchez-Tocino H, Bringas R, Iglesias D, González-Pérez A, Del Villar-Galán R. [Utility of optic coherence tomography (OCT) in the follow-up of idiopathic intracranial hypertension in childhood]. *Arch Soc Esp Oftalmol*. 2006;81(7):383-9. Spanish.
16. Celebisoy N, Gökçay F, Sirin H, Akyürekli O. Treatment of idiopathic intracranial hypertension: topiramate vs acetazolamide, an open-label study. *Acta Neurol Scand*. 2007;116(5):322-7.
17. Monteiro MLR. Descompressão da bainha do nervo óptico para tratamento do papiledema no pseudotumor cerebral. *Arq Bras Oftalmol*. 2002;65(4):401-7.
18. Greenfield DS, Wanichwecharungruang B, Liebmann JM, Ritch R. Pseudotumor cerebral appearing with unilateral papilledema after trabeculectomy. *Arch Ophthalmol*. 1997;115(3):423-6.
19. Kirkham TH, Sanders MD, Sapp GA. Unilateral papilloedema in benign intracranial hypertension. *Can J Ophthalmol*. 1973;8(4):533-8.
20. Aguilera Pérez A, Escamilla Sevilla F, Rodríguez Hurtado FJ. [Unilateral papilledema in pseudotumor cerebral]. *Arch Soc Esp Oftalmol*. 2001;76(9):567-70. Spanish.
21. Moster ML, Slavin M, Wall M. Unilateral disk edema in a young woman. *Surv Ophthalmol*. 1995;39(5):409-16.
22. Strominger MB, Weiss GB, Mehler MF. Asymptomatic unilateral papilledema in pseudotumor cerebral. *J Clin Neuroophthalmol*. 1992;12(4):238-41.
23. Lepore FE. Unilateral and highly asymmetric papilledema in pseudotumor cerebral. *Neurology*. 1992;42(3 Pt 1):676-8.
24. To KW, Warren FA. Unilateral papilledema in pseudotumor cerebral. *Arch Ophthalmol*. 1990;108(5):644-5.

### ENDEREÇO PARA CORRESPONDÊNCIA:

**André Luis F. Portes**  
**Rua Leopoldo Miguez, nº 150 - Apto 1001**  
**Copacabana**  
**CEP 22060-020 - Rio de Janeiro - Brasil**  
**oftalmologiaportes@ig.com.br**