

Resultado do Tratamento das Fístulas Enterovesicais para Doença de Crohn

The Result of Treatment Enterovesical Fistulas for Crohn's Disease

RENATASETSUKO BABA¹; ROGRIGO CARDOSO SILVEIRA¹; ANA CAROLINA PEREIRA DE SOUSA¹; SANDRA PAIM¹; MAGALY GEMIO TEIXEIRA²; ANGELITA HABR GAMA³; DESIDERIO KISS⁴; IVAN CECCONELLO⁵

¹ Pós graduando *latu senso* de coloproctologia do Hospital Beneficência de São Paulo; ² Professora Livre-Docente pela FMUSP. Supervisora do Ambulatório de Doenças Inflamatórias do HCFMUSP; ³ Professora Emérita da Faculdade de Medicina da Universidade de São Paulo; ⁴ Professor Livre-Docente pela FMUSP. Diretor do Serviço de Coloproctologia do HCFMUSP; ⁵ Professor-Titular das Disciplinas de Cirurgia do Aparelho Digestivo e de Coloproctologia do Departamento de Gastroenterologia da FMUSP.

BABARS; SILVEIRA RC; SOUSA ACP; PAIM S; TEIXEIRA MG; GAMA AH; KISS D; CECCONELLO I. Resultado do Tratamento das Fístulas Enterovesicais para Doença de Crohn. *Rev bras Coloproct*, 2008;28(2): 156-159.

RESUMO: A fístula enterovesical na doença de Crohn é relativamente incomum. O objetivo deste estudo é analisar sua incidência e o resultado do seu tratamento em doentes de Crohn no ambulatório de Doenças Inflamatórias Intestinais do Serviço de Cólon e Reto do Departamento de Gastroenterologia do HCFMUSP. **Métodos:** Dos 647 pacientes com doença de Crohn, quatorze apresentaram fístula enterovesical no período de 1984 a 2006, tendo sido todos tratados cirurgicamente. **Resultados:** Dos quatorze pacientes, doze são homens sendo a média de idade do início da doença de Crohn de 28,8 anos. O tempo médio de evolução da doença até o diagnóstico da fístula enterovesical foi de 155,1 meses. Em relação à extensão da doença, sete pacientes tinham Crohn em intestino delgado, cólon e região perianal; cinco apenas no intestino delgado; um em cólon e região perianal e outro com acometimento de intestino delgado e perianal. No total treze pacientes tinham doença de Crohn em intestino delgado. O trajeto da fístula enterovesical mais comum foi de intestino delgado (seis pacientes). Os demais pacientes apresentaram fístula enterovesical em: cólon sigmóide (quatro pacientes), entero-colo-vesical (dois pacientes), colo-vesico-cutânea (um paciente) e outra entero-retov-vesical (um paciente). Todos foram tratados cirurgicamente com ressecção da porção intestinal acometida e sutura da lesão da bexiga, e em um doente foi feita cistectomia parcial. No pós-operatório imediato tivemos duas recorrências da fístula enterovesical, um paciente permanece em tratamento clínico e o outro foi a óbito. No acompanhamento dos demais doentes, observou-se que: oito pacientes apresentam-se sem sintomas e com medicação, três assintomáticos e sem medicação; um paciente com medicação e com sintomas relacionados à doença de Crohn (mas sem queixas ou recorrência de fístula enterovesical). **Conclusão:** O índice de fístula enterovesical em doentes com Crohn neste estudo foi de 2,1%. O tratamento cirúrgico da fístula enterovesical com a ressecção do intestino acometido e sutura da lesão da bexiga mostrou-se eficaz.

Descritores: doença de Crohn, cirurgia, fístula enterovesical.

INTRODUÇÃO

A doença de Crohn foi inicialmente descrita em 1932 por Crohn, Ginzburg e Oppenheimer em um trabalho que detalhou os dados patológicos e clínicos dessa doença inflamatória⁽¹⁾. Já as fístulas enterovesicais tiveram o primeiro relato feito em 1936 por Ten Kate⁽²⁾.

A incidência das fístulas enterovesicais oscila em torno de 1,7 a 7,7 por cento em diversos estudos⁽³⁻⁹⁾.

O tratamento clínico com associações de antibióticos, nutrição parenteral total, e agentes imunomoduladores tem pouca eficácia podendo ainda apresentar sérios efeitos adversos como pancreatite, hepatite e nefrite⁽¹⁰⁾.

Trabalho realizado no Serviço de Cirurgia de Cólon e Reto – Departamento de Gastroenterologia do Hospital das Clínicas da Faculdade de Medicina da Universidade de São Paulo (HCFMUSP).

Recebido em 07/03/2008

Aceito para publicação em 07/04/2008

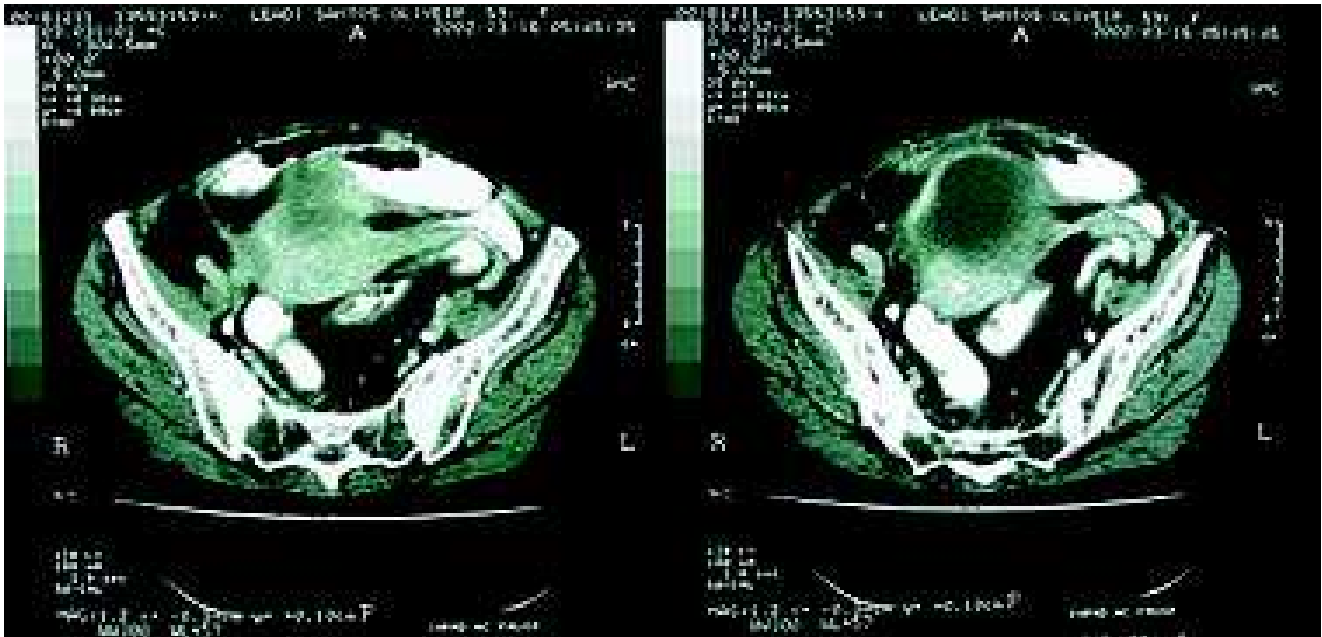


Figura 1

As cirurgias das fístulas enterovesicais geralmente têm boa evolução, com baixa taxa de complicações pós-cirúrgicas, cerca de 8 a 12%⁽⁸⁻⁹⁾.

MÉTODO

Foram estudados 647 pacientes prospectivamente com doença de Crohn no ambulatório de Doença Inflamatória do Serviço de Cirurgia de Cólon e Reto do Departamento de Gastroenterologia do Hospital das Clínicas da Faculdade de Medicina da Universidade de São Paulo no período de 1984 a 2006. Foram encontrados quatorze pacientes portadores de fístula para bexiga.

Os pacientes tiveram o diagnóstico de fístula estabelecido pelo quadro clínico e exames de imagem (transito intestinal e tomografia de abdômen e pelve – figura 1) e achados intraoperatórios.

Foram analisados a idade, sexo, extensão da doença, o trajeto das fístulas, o tempo de evolução da doença e o tempo de tratamento clínico, as complicações pós-operatórias e a recorrência da fístulas enterovesicais.

RESULTADOS

As fístulas enterovesicais foram encontradas em quatorze pacientes com doença de Crohn representando 2,1% dos doentes atendidos.

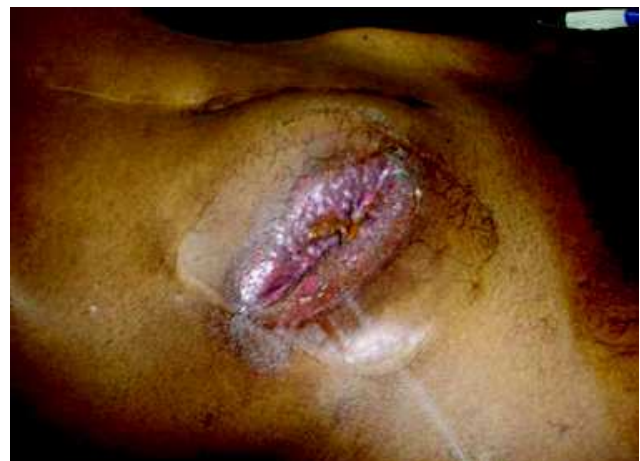

Figura 2

Doze doentes eram do sexo masculino, com média de idade no início da sintomatologia da fístula vesical de 28,8 anos.

Em relação à extensão da doença, sete doentes tinham acometimentos múltiplos em intestino delgado, cólon e região perianal; cinco com lesão exclusiva em intestino delgado; um com cólon acometido e doença perianal e um com intestino delgado e doença perianal.

Quanto ao trajeto das fístulas, seis pacientes apresentaram fístula do intestino delgado para bexiga, e quatro com trajeto de colón sigmóide para bexiga. Quatro doentes apresentaram fístulas complexas, sendo dois pacientes com fístula entero cólon vesical, um

com fístula cólon vesico-cutânea e outro com fístula entero reto vesical.

Dos quatro pacientes com fistulas complexas, três já tinham sido submetidos a outras operações abdominais.

O intervalo médio entre o início dos sintomas da doença de Crohn até o aparecimento das fístulas foi de 155,1 meses e o tempo médio de tratamento clínico foi de 82 meses.

Alguns pacientes apresentavam fístulas enterovesicais assintomáticas e descobertas apenas com resultado de procedimentos radiológicos ou durante as operações para doença de Crohn, entretanto a maioria dos pacientes apresentava queixas urinárias como infecção do trato urinário de repetição, pneumatúria e fecalúria. Em três pacientes, o diagnóstico da doença de Crohn foi coincidente com o diagnóstico da fístula enterovesical. Um dos pacientes apresentou lesão característica de dermatite amoniacal devido à fístula colo-cutânea vesical (figura 2).

Todos pacientes foram tratados cirurgicamente com ressecção da porção intestinal acometida e sutura da lesão da bexiga, e em um paciente foi necessário fazer cistectomia parcial.

Dois pacientes (14%) tiveram complicações pós-operatórias imediatas, e necessitaram ser reoperados. Um desses pacientes havia sido previamente submetido a cinco operações abdominais devido a fístulas enterocutâneas antes do diagnóstico da fístula enterovesical. Na sexta cirurgia de fístula enterovesical foi feito enterectomia com enterorrafia e sutura da lesão da bexiga. No pós-operatório foi diagnosticada lesão do ureter direito, sendo realizado seu implante na bexiga. O outro paciente foi submetido à retocoliectomia esquerda por quadro de suboclusão sendo observado no intraoperatório fistula enterovesical. Evolui após três dias com deiscência da anastomose, necessitando de nova abordagem cirúrgica com colostomia a Hartmann.

Os dois pacientes que apresentaram complicações pós-operatórias tiveram recorrência da fístula enterovesical. O paciente que apresentou deiscência de anastomose faleceu após reoperação para reconstrução de trânsito. O outro paciente apesar da recorrência da fístula enterovesical, permanece clinicamente bem, e em tratamento com infliximabe, azatioprina e ciprofloxacina.

No seguimento dos demais doentes, oito pacientes apresentam-se sem sintomas, porém tomando medicação, três sem sintomas e sem medicação e um

paciente com medicação e com sintomas relacionados à doença de base, mas, sem queixas ou recorrência de fístula enterovesical.

DISCUSSÃO

O índice de fístula enterovesical é baixo, e permanece praticamente constante ao longo do tempo mesmo com o aparecimento de novas medicações para o tratamento da doença de Crohn. Pode se constatar este feito em vários trabalhos da literatura como em 1958, por Crohn e Yarnis³ que encontraram 2,2% de fistulas enterovesicais em 546 pacientes; Kyle e Murray, em 1969, com índice de 2,3% em 440 pacientes⁴; em 1982 Talamini et al⁽⁵⁾ com 4,6% de pacientes entre 348 estudados e mais recentemente Yamamoto e Keighley, em 2000, com um achado de 3%⁽⁹⁾. No presente estudo foi constatado 2,1% pacientes com fistula enterovesical, índice este, compatível com a literatura desde os descritos por Crohn e Yarnis.

É interessante notar que os doentes com comprometimento do intestino delgado apresentaram maiores incidência de fístulas enterovesicais (92,8%).

Setenta e cinco por cento dos pacientes que apresentavam fistulas complexas, já haviam sido submetidos a operações abdominais

O tratamento clínico mostrou-se insatisfatório em todos os casos.

Manganiotis et al⁽¹¹⁾ relataram um alto índice de complicações pós-operatórias, em torno de 30% em pacientes submetidos a operações de fistulas enterovesicais, resultado este não observado neste estudo.

Na década de setenta as fistulas enterovesicais eram tratadas com derivação intestinais ou desfuncionalização das fístulas com altos índices de sepsis e alta mortalidade. Atualmente, o procedimento mais realizado é a ressecção intestinal da porção acometida e sutura da bexiga, com anastomose primária.

A sutura da lesão da bexiga pode ser realizada com segurança uma vez que o processo inflamatório transmural que acomete o intestino na doença de Crohn não ocorre na bexiga. Entretanto, o fechamento do defeito da bexiga é controverso. McNamara et al⁽⁸⁾ relataram em seu estudo, que 30 pacientes dos 63 operados não necessitaram de sutura vesical, tendo um índice de complicações pós-operatórias de 8%. Em outro estudo de Yamamoto e Keighley⁽⁹⁾ que tem como rotina a sutura da lesão da bexiga, o índice de complicações pós-operatórias foi de 12%. No presente estu-

do a bexiga foi suturada em todos os doentes, e o índice de complicações pós-operatórias foi de 14%.

A recorrência da fistula enterovesical após a cirurgia é incomum cerca de 3,3 a 13%⁽⁸⁻⁹⁾, sendo devido principalmente a múltiplas fistulas, abscessos abdominais, mau estado nutricional dos pacientes e sepse pós-operatória. Nesta casuística foi de 14%.

CONCLUSÕES

A incidência da fístula enterovesical é rara, atinge principalmente jovens do sexo mas-

culino, e comprometimento maior em intestino delgado.

Em relação ao tratamento, apesar de existirem trabalhos na literatura que relatam a melhora das fistulas enterovesical sem necessidade de cirurgia⁽¹²⁻¹³⁾ o tratamento clínico é falho, sendo a cirurgia uma opção terapêutica com boa resposta e baixo índice de complicações e recorrência. O processo inflamatório transmural que acomete intestino na doença de Crohn não ocorre na bexiga, permitindo com segurança a sutura da lesão vesical.

ABSTRACT: Enterovesical fistula is relatively uncommon in Crohn's disease. The objective of this study is to analyze the incidence and the result of the treatment of patients with Crohn's disease at the Inflammatory Bowel Clinic of Service of Colon and Rectum of Gastroenterology Department (HCFMUSP). Methods: 14 out of 647 patients with Crohn's disease presented enterovesical fistula between 1984 and 2006, in which all of them were treated with surgical intervention. Results: 12 out of 14 patients were male and the Crohn's symptoms started with a mean age of 28,8 years. The mean age of evolution of Crohn's disease before discovering the enterovesical fistula was 155,1 months. In regard to Crohn's disease extension, there were seven patients with Crohn's disease in the small intestine, colon and perianal region; five with manifestation only in the small intestine; one had colon and perianal disease and other had small intestine and perianal disease. 13 out of 14 patients studied had Crohn's disease in small intestine. The most commonly encountered type of fistula was in the small intestine (six patients). The others patients presented enterovesical fistula in: sigmoid (four patients), entero-colo-vesical (two patients), colo-vesico-cutaneous (one patient) and entero-retro-vesical (one patient). All the patients were treated with surgical intervention involving resection of the affected bowel and closure of the bladder defect and one patient needed partial cystectomy. In the postoperative period there were two enterovesical fistula recurrences: one patient is still being treated with medical therapy and the other died. In the clinical follow-up of the other patients, eight of them are without symptoms and taking medications, three patients are asymptomatic and under no medications, and one patient is taking medications for Crohn's disease but without enterovesical fistula. Conclusions: the rate of enterovesical fistula of the Crohn's patients was 2.1 per cent. The surgical intervention involving resection of the affected bowel and closure of the bladder defect was efficient.

Key words: Crohn's disease, surgery, enterovesical fistula.

REFERENCIAS

1. Crohn BB, Ginzberg L, Oppenheimer GD. Regional ileitis: A pathologic and clinical entity. JAMA 1932;99:1323-9.
2. Ten Kate J. Tweegevallen van ileitis terminalis. Ned Tijdschr Geneesk, 1936;80:5660-4.
3. Crohn BB, Yarnis H. Regional Ileitis. 2nd ed. New York: Grune and Stratton, Inc., 1958.
4. Kyle J, Murray CM. Ileovesical fistula in Crohn's disease. Surgery 1969;66:497-501.
5. Talamini Ma, Broe PJ, Cameron JL. Urinary fistulas in Crohn's ileocolitis. Surg Gynecol Obstet 1982;154:533-6.
6. Schraut WH, Block GE. Enterovesical fistula complicating Crohn's ileocolitis. Am J Gastroenterol 1984;79:186-90.
7. Greestein AJ, Sachar DB, Tzakis A, et al. Course of enterovesical fistulas in Crohn's disease. Am J Surg 1984;147:788-92.
8. McNamara MJ, Fazio VW, Lavery IC, et al. Surgical treatment of enterovesical fistulas in Crohn's disease. Dis Colon Rectum 1990;33:271-6.
9. Yamamoto T, Keighley MRB. Enterovesical fistulas complicating Crohn's disease: Clinicopathological features and management, Int J Colorectal Dis 2000;15:211-5.
10. Goldstein F. Look out for toxic of mesalamines. J Clin Gastroenterol 2001;32:176-8.
11. Manganotis NA, Banner MP, Malkowicz SB. Urologic complications of Crohn's disease. Surg Clin North Am 2001;81:197-215.
12. Present DH, Rutgeerts P, Targan S, Hanauer SB, Mayer L, Van Hogezand RA, et al. Infliximab for the treatment of fistulas in patients with Crohn's disease. N Engl J Méd 1999;340:1398-405.
13. Game X, Malavaud B, Alric L, Mouzin M, Sarramon JP, Rischmann P. Infliximab treatment of Crohn's disease iliovesical fistula. Scand J Gastroentero 2003; 38:1097-1098.

Endereço para correspondência:

RENATA SETSUKO BABA
Rua Dona Veridiana 147 apto 51 Ed. Rio Vermelho
CEP: 01238-010 - São Paulo/SP - Brasil
Tel (11) 3221-4467 fax (11)3251-2001 (11)3251-3822
E-mail: drababa@hotmail.com