

COMUNICAÇÃO BREVE

Laringoscopia de suspensão para o cirurgião torácico: Quando e como utilizá-la*

Suspension laryngoscopy for the thoracic surgeon: When and how to use it

Antonio Oliveira dos Santos Júnior, Hélio Minamoto,
Paulo Francisco Guerreiro Cardoso, Tales Rubens de Nadai,
Rafael Turano Mota, Fabio Biscegli Jatene

Resumo

A laringoscopia de suspensão é um dos procedimentos mais comumente utilizados em otorrinolaringologia para a abordagem diagnóstica e cirúrgica da laringe mas é pouco conhecida e utilizada pelo cirurgião torácico. As indicações para sua utilização são similares às da broncoscopia rígida (dilatações, aplicação de próteses endotraqueais e ressecções tumorais), podendo ser realizada em crianças e adultos. Constitui-se em uma alternativa eficaz, mormente na indisponibilidade de equipamento de traqueobroncoscopia rígida, sendo, portanto, uma alternativa viável em centros menores. Nesta comunicação, descrevemos a técnica e suas aplicações na cirurgia torácica.

Descritores: Traqueia; Dilatação; Cirurgia Torácica; Laringoscopia.

Abstract

Suspension laryngoscopy is one of the most common otolaryngological procedures for the diagnosis and surgical approach to the larynx. However, most thoracic surgeons are not familiar with the procedure and seldom use it. The indications for its use are similar to those for that of rigid bronchoscopy (dilatation, endoprosthesis insertion, and tumor resection). It can be performed in children and adults. Suspension laryngoscopy is an alternative when rigid bronchoscopy is unavailable and is therefore a viable option for use at smaller facilities. In this communication, we describe the technique and the applications of suspension laryngoscopy in thoracic surgery.

Keywords: Trachea; Dilatation; Thoracic Surgery; Laryngoscopy.

Em 1852, a laringoscopia direta foi introduzida por Green para o tratamento de pólipos da laringe e edema de glote. Em 1898, Gustav Kilian descreveu a utilização da laringoscopia para a retirada de corpo estranho, à qual denominou de “broncoscopia direta”. Em 1912, o mesmo autor descreveu a laringoscopia de suspensão, cujo engenhoso sistema permitia ao examinador utilizar-se de ambas as mãos para as intervenções na laringe.⁽¹⁾ Desde então, a laringoscopia de suspensão tornou-se um procedimento amplamente realizado em otorrinolaringologia na abordagem cirúrgica da laringe. Entretanto, esse procedimento é pouco conhecido pelos cirurgiões torácicos para o diagnóstico e o tratamento das lesões subglóticas e traqueobrônquicas.⁽²⁾

O tipo do laringoscópio de suspensão é classificado conforme sua área de exposição ou função da seguinte forma: supraglótico, glótico, subglótico, para diagnóstico, operatório, para documentação, para via aérea difícil, entre outras.⁽³⁾ As diferenças residem no diâmetro, no comprimento, no formato da lâmina distal e na presença de fenda lateral para a instrumentação.

A adição de óticas rígidas de 5 ou de 10 mm de diâmetro do tipo Hopkins, com iluminação distal, ou mesmo as comumente utilizadas para videolaparoscopia/toracoscopia acopladas a uma câmera de vídeo, permite uma excelente visualização e documentação da via aérea durante o procedimento. O método pode ser uma alternativa para a realização de procedimentos

* Trabalho realizado na Disciplina de Cirurgia Torácica, Instituto do Coração, Hospital das Clínicas da Faculdade de Medicina da Universidade de São Paulo – InCor/HC-FMUSP – São Paulo (SP) Brasil.

Endereço para correspondência: Paulo F. Guerreiro Cardoso. Rua Dr. Enéas de Carvalho Aguiar, 44, bloco 2, sala 9, Cerqueira César, CEP 05403-000, São Paulo, SP, Brasil.

Tel 55 51 3221-2232. E-mail: cardosop@gmail.com

Apoio financeiro: Nenhum.

Recebido para publicação em 25/8/2010. Aprovado, após revisão, em 28/10/2010.

diagnósticos e terapêuticos traqueobrônquicos quando da indisponibilidade de equipamentos de traqueobroncoscopia rígida. Isso torna a sua realização acessível ao cirurgião torácico que atua tanto em centros menores e de recursos limitados, como em centros de referência que requerem uma otimização de recursos para atender uma alta demanda. Uma vez que a laringoscopia de suspensão fornece um acesso direto e retilíneo à via aérea, pode ser utilizada de forma similar a uma broncoscopia rígida para a dilatação de estenoses traqueobrônquicas altas, aplicação/retirada de próteses endotraqueais e ressecções tumorais na via aérea, além de alguns procedimentos frequentemente realizados na prática clínica, tais como a passagem e a troca de tubo T de Montgomery e a traqueostomia percutânea.⁽⁴⁾

O exame deve ser realizado em ambiente cirúrgico. A técnica é simples e requer pouco material para sua realização, que está quase sempre disponível em hospitais que possuam um serviço de otorrinolaringologia. Para tanto, é desejável que se tenha um conjunto de laringoscópios de três tamanhos com suporte para a parede torácica, permitindo ao examinador escolher aquele que melhor se adapta à via aérea do paciente. Com o paciente sob anestesia geral com pré-oxigenação, procede-se com ventilação sob máscara com pressão positiva até o posicionamento completo do laringoscópio. A adição de pressão positiva sob máscara com o paciente anestesiado e curarizado tem sido descrita como o método de eleição para promover-se uma ventilação efetiva e segura, mesmo em obstruções severas da via aérea.⁽⁵⁾ Temos utilizado essa manobra em nossa rotina com excelentes resultados. O princípio que fundamenta essa manobra é o de que, uma vez iniciada a ventilação por pressão positiva, reduz-se o impacto da estenose na mecânica ventilatória, facilitando assim a ventilação e permitindo o posicionamento do paciente com a subsequente introdução do aparelho. Uma vez posicionado, a intubação traqueal pode ser realizada sob visão direta ou com auxílio de uma ótica rígida “vestida” com o tubo endotraqueal.

O paciente é posicionado em decúbito dorsal horizontal. Um coxim escapular e outro occipital são colocados para retificar os eixos oral, faríngeo e laringotraqueal. O laringoscópio é introduzido por via oral, com proteção da arcada dentária

superior, até a visualização da glote. O suporte esternal é instalado, e sua haste é elevada até que a epiglote fique apoiada externamente na extremidade distal do laringoscópio, promovendo assim uma ampla visualização da glote e das pregas vocais (Figura 1). Através da glote, introduz-se, sob visão direta, o tubo orotraqueal, permitindo-se que a ventilação se inicie e mantenha-se de modo intermitente, sempre sob controle por oximetria digital de pulso e capnografia. A ventilação a jato de alta frequência com cateter pode ser uma alternativa quando disponível. Utilizamos a ventilação intermitente, que exige uma integração entre o examinador e o anestesiológico. Em pacientes traqueostomizados, a tarefa é facilitada, uma vez que a ventilação pode ser iniciada e mantida pelo traqueostoma, enquanto o paciente é posicionado e o laringoscópio é colocado e fixado.

O procedimento pode ser realizado tanto em crianças⁽⁶⁾ quanto em adultos. As estenoses congênitas de traqueia constituem-se em um verdadeiro desafio diagnóstico e terapêutico. Com a laringoscopia de suspensão, é possível realizar uma abordagem de forma segura em neonatos e crianças, permitindo a documentação em vídeo da alteração traqueal para o planejamento correto da cirurgia definitiva. De uma forma geral, a laringoscopia de suspensão tem um baixo índice de complicações. As mais comuns são lacerações de mucosa faríngea e traumas na arcada dentária superior. Existem relatos de broncoaspiração, abscesso retrofaríngeo e alteração gustativa por lesão de nervos mas são infrequentes.⁽⁷⁾ As lacerações da mucosa da laringe com mais de

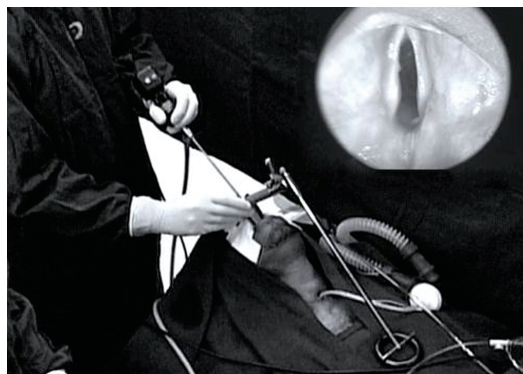


Figura 1 – Laringoscopia de suspensão: Posicionamento do laringoscópio e visão endoscópica da laringe e pregas vocais (canto superior direito).

Tabela 1 - Frequência dos procedimentos mais comuns realizados com o auxílio do laringoscópio de suspensão entre 2007 e 2009. Instituto do Coração, Hospital das Clínicas da Faculdade de Medicina da Universidade de São Paulo, São Paulo (SP).

Procedimentos	2009	2008	2007
Laringoscopia diagnóstica	32	27	15
Retirada de prótese traqueal	18	18	6
Colocação de prótese traqueal	83	82	45
Dilatação traqueal	36	35	25
Total	169	162	91

1 cm de diâmetro correlacionam-se com um tempo mais prolongado do procedimento.⁽⁸⁾

Temos nos utilizado frequentemente da laringoscopia de suspensão para diversos procedimentos na via aérea, além dos métodos convencionais, como a broncoscopia rígida e flexível. A Tabela 1 mostra a frequência crescente dos procedimentos em nosso centro ao longo dos últimos três anos, todos realizados com o auxílio da laringoscopia de suspensão. A dilatação de estenoses e a colocação de próteses são os procedimentos mais frequentemente realizados através da laringoscopia de suspensão. As estenoses laringotraqueais proximais altas podem ser dilatadas com olivas metálicas de forma sequencial, acompanhando-se com a ótica e observando se há a ocorrência de pontos de laceração e sangramento na área dilatada. A hemostasia e a aspiração da via aérea após o procedimento podem ser realizadas sem dificuldades. Do mesmo modo, a introdução de tubo T ou de endoprótese é realizada de forma videoassistida, que orienta e auxilia a verificação de seu posicionamento durante a introdução.

Apesar de a laringoscopia de suspensão ser um método descrito há quase um século, essa permanece em evolução, com o surgimento de novos aparelhos, diferentes tipos de suporte e capacidade de captura de imagens. Nossa opção permanece sendo o modelo padrão com lâmina

cilíndrica devido a sua ótima relação custo-benefício e ampla disponibilidade.

Na versão online deste número do Jornal Brasileiro de Pneumologia, postamos um vídeo demonstrativo do procedimento com a descrição detalhada a partir do posicionamento do paciente, a introdução do aparelho e o manejo da ventilação durante o exame. Segue-se a demonstração da técnica de dilatação de estenoses laringotraqueais e a subsequente colocação de um tubo T de Montgomery.

Concluimos que a laringoscopia de suspensão é um método seguro e eficiente para a realização de procedimentos na via aérea proximal e distal. Para o cirurgião torácico, esse recurso pode se constituir em um método de eleição para a realização de muitos procedimentos diagnósticos e intervencionistas na via aérea, bem como uma alternativa viável para a broncoscopia rígida e flexível em um grande número de situações na prática clínica diária.

Referências

1. Zeitels SM, Burns JA, Dailey SH. Suspension laryngoscopy revisited. *Ann Otol Rhinol Laryngol.* 2004;113(1):16-22.
2. Eckel HE, Berendes S, Damm M, Klusmann JP, Wassermann K. Suspension laryngoscopy for endotracheal stenting. *Laryngoscope.* 2003;113(1):11-5.
3. Benjamin B, Lindholm CE. Systematic direct laryngoscopy: the Lindholm laryngoscopes. *Ann Otol Rhinol Laryngol.* 2003;112(9 Pt 1):787-97.
4. Sharp DB, Castellanos PF. Clinical outcomes of bedside percutaneous dilatational tracheostomy with suspension laryngoscopy for airway control. *Ann Otol Rhinol Laryngol.* 2009;118(2):91-8.
5. Nouraei SA, Giussani DA, Howard DJ, Sandhu GS, Ferguson C, Patel A. Physiological comparison of spontaneous and positive-pressure ventilation in laryngotracheal stenosis. *Br J Anaesth.* 2008;101(3):419-23.
6. Rutter MJ, Cohen AP, de Alarcon A. Endoscopic airway management in children. *Curr Opin Otolaryngol Head Neck Surg.* 2008;16(6):525-9.
7. Dedivitis RA, Guimarães AV, Quarteiro AL, Pfuentezenreiter Jr EG. Complicações da laringoscopia de suspensão. *Rev Bras Cir Cabeça Pescoço.* 2007;36(3):128-30.
8. Corvo MA, Inacio A, Mello MB, Eckley CA, Duprat Ade C. Extra-laryngeal complications of suspension laryngoscopy. *Braz J Otorhinolaryngol.* 2007;73(6):727-32.

Sobre os autores

Antonio Oliveira dos Santos Júnior

Médico Estagiário de Complementação em Cirurgia da Traqueia e Endoscopia Respiratória Terapêutica. Disciplina de Cirurgia Torácica, Instituto do Coração, Hospital das Clínicas da Faculdade de Medicina da Universidade de São Paulo – InCor/HC-FMUSP – São Paulo (SP) Brasil.

Hélio Minamoto

Médico Assistente Doutor. Disciplina de Cirurgia Torácica, Instituto do Coração, Hospital das Clínicas da Faculdade de Medicina da Universidade de São Paulo – InCor/HC-FMUSP – São Paulo (SP) Brasil.

Paulo Francisco Guerreiro Cardoso

Professor Associado. Departamento de Cirurgia, Disciplina de Cirurgia Torácica, Universidade Federal de Ciências da Saúde de Porto Alegre, Porto Alegre (RS) Brasil; Professor Visitante. Disciplina de Cirurgia Torácica, Instituto do Coração, Hospital das Clínicas da Faculdade de Medicina da Universidade de São Paulo – InCor/HC-FMUSP – São Paulo (SP) Brasil.

Tales Rubens de Nadai

Médico Residente. Disciplina de Cirurgia Torácica, Instituto do Coração, Hospital das Clínicas da Faculdade de Medicina da Universidade de São Paulo – InCor/HC-FMUSP – São Paulo (SP) Brasil.

Rafael Turano Mota

Médico Residente. Disciplina de Cirurgia Torácica, Instituto do Coração, Hospital das Clínicas da Faculdade de Medicina da Universidade de São Paulo – InCor/HC-FMUSP – São Paulo (SP) Brasil.

Fabio Biscegli Jatene

Professor Titular. Disciplina de Cirurgia Torácica, Instituto do Coração, Hospital das Clínicas da Faculdade de Medicina da Universidade de São Paulo – InCor/HC-FMUSP – São Paulo (SP) Brasil.