

Cintilografia de perfusão miocárdica sob baixa dose de dobutamina na identificação do miocárdio viável*

Low-dose dobutamine myocardial perfusion scintigraphy in the identification of viable myocardium

Renata Freire de Moraes¹, José Cláudio Meneghetti², Adelanir Antonio Barroso³

Resumo OBJETIVO: Verificar se a cintilografia de perfusão miocárdica duoisotópica (^{99m}Tc-sestamibi/tálio-201), método de alta sensibilidade para identificação do músculo viável, tem sua especificidade aumentada com a inclusão de informações sobre reserva contrátil miocárdica obtidas simultaneamente através de *gated* SPECT na vigência de baixas doses de dobutamina de forma semelhante ao ecocardiograma. MATERIAIS E MÉTODOS: Estudaram-se 260 segmentos miocárdicos de 13 pacientes com infarto do miocárdio, encaminhados para pesquisa de viabilidade antes do procedimento de revascularização. Avaliaram-se a integridade celular e a reserva contrátil pela cintilografia de perfusão miocárdica duoisotópica com imagens de repouso e redistribuição do tálio-201 e de estresse (^{99m}Tc-sestamibi *gated* SPECT), em condições basais e na vigência de baixas doses de dobutamina. A melhora do desempenho contrátil em controle cintilográfico pós-revascularização (^{99m}Tc-sestamibi *gated* SPECT) confirmava a presença de viabilidade. Para análise dos resultados quantificaram-se os parâmetros funcionais dos segmentos miocárdicos nas diferentes etapas do estudo, estratificando-os quanto à viabilidade para posterior comparação funcional pós-revascularização. RESULTADOS: No tratamento estatístico a análise do espessamento sistólico se destacou como parâmetro de avaliação da reserva contrátil miocárdica pelo método, mostrando tendência a incremento na especificidade (84%), demonstrando valores superiores aos da literatura. CONCLUSÃO: O método tende a apresentar contribuições efetivas na busca do miocárdio viável.

Unitermos: Disfunção ventricular esquerda; Dobutamina; Cintilografia.

Abstract OBJECTIVE: To evaluate the increase in specificity of dual isotope myocardial perfusion gated SPECT (^{99m}Tc-sestamibi/thallium-201), a highly sensitive method to detect viable myocardium, with addition of data on contractile reserve simultaneously acquired by low-dose dobutamine gated SPECT, similarly to echocardiography. MATERIALS AND METHODS: A total of 260 myocardial segments were assessed in 13 patients with myocardial infarction referred for investigation of myocardial viability before undergoing revascularization. Cellular integrity and contractile reserve were evaluated by dual isotope perfusion myocardial gated SPECT with thallium rest and redistribution images and post-stress ^{99m}Tc-sestamibi gated-SPECT images under basal conditions and with low-dose dobutamine. The improvement in the contractile performance detected by post-revascularization ^{99m}Tc-sestamibi gated SPECT was the parameter considered for determining myocardial viability. For the purpose of results analysis, the functional parameters of the myocardial segments were quantified at the different phases of the study and stratified according to their viability for a later post-revascularization functional comparison. RESULTS: In the statistical analysis, systolic wall thickening demonstrated to be a relevant parameter in the evaluation of myocardial contractile reserve by this method, with a tendency of improvement in the specificity (84%), demonstrating higher values than those observed in the literature. CONCLUSION: This method tends to present an effective contribution in the assessment of myocardial viability.

Keywords: Left ventricular dysfunction; Dobutamine; Scintigraphy.

Moraes RF, Meneghetti JC, Barroso AA. Cintilografia de perfusão miocárdica sob baixa dose de dobutamina na identificação do miocárdio viável. *Radiol Bras.* 2010;43(5):281–287.

INTRODUÇÃO

O universo de portadores de cardiomiopatia isquêmica cresce progressivamente no mundo todo, principalmente em razão

da queda da mortalidade consequente ao tratamento eficaz das síndromes coronarianas agudas. Dois terços dos pacientes com insuficiência cardíaca apresentam doença arterial coronariana como principal etiologia⁽¹⁾. Em longo prazo, o prognóstico da insuficiência cardíaca é bastante desfavorável, respondendo por 20% das admissões hospitalares de indivíduos maiores de 65 anos, apresentando mortalidade anual pró-

* Trabalho realizado no Departamento de Radiologia do Hospital das Clínicas da Faculdade de Medicina da Universidade de São Paulo (HC-FMUSP), São Paulo, SP e no Serviço de Medicina Nuclear do Hospital Socor/Nuclear Medcenter, Belo Horizonte, MG, Brasil.

1. Doutora, Médica Nuclear da Divisão de Medicina Nuclear do Departamento de Imagem e Diagnóstico Molecular do Instituto Hermes Pardini, Belo Horizonte, MG, Brasil.

2. Professor Doutor, Diretor do Serviço de Medicina Nuclear e Imagem Molecular do Instituto do Coração (InCor) do Hospital das Clínicas da Faculdade de Medicina da Universidade de São Paulo (HC-FMUSP), São Paulo, SP, Brasil.

3. Mestre, Médico Nuclear, Diretor da Nuclear Medcenter, Belo Horizonte, MG, Brasil.

Endereço para correspondência: Dra. Renata Freire de Moraes. Instituto Hermes Pardini, Divisão de Medicina Nuclear, Rua dos Aimorés, 66, Funcionários, Belo Horizonte, MG, Brasil, 30140-070. E-mail: renatafreire@yahoo.com.br

Recebido para publicação em 10/1/2010. Aceito, após revisão, em 11/8/2010.

xima a 45%⁽²⁾. A disfunção ventricular isquêmica pode resultar da presença de cicatriz ou hibernação, atordoamento e pré-condicionamento isquêmico como respostas adaptativas dos miócitos à diminuição do fluxo sanguíneo, reduzindo seu metabolismo para se manterem vivos^(2,3). O curso evolutivo da cardiomiopatia isquêmica pode ser modificado na recuperação da contratilidade miocárdica, restabelecido o fluxo sanguíneo coronariano⁽⁴⁾. A identificação do miocárdio viável torna-se prope-dêutica fundamental, pois na presença de tecido vivo poderá ocorrer recuperação contrátil pós-revascularização, com melhora da qualidade de vida e diminuição da mortalidade⁽⁴⁻⁸⁾.

Allmann et al.⁽⁹⁾, em meta-análise, verificaram significativa associação entre revascularização e melhora da sobrevida em coronariopatas com disfunção ventricular viável em testes de imagem e o resultado foi melhor quanto mais deteriorada se apresentou a função ventricular esquerda. Pacientes com viabilidade tratados cirurgicamente apresentaram taxa de mortalidade anual de 3,2%, comparada com a taxa de 16% naqueles submetidos a tratamento medicamentoso. Mais de 40% dos pacientes revascularizados apresentam melhora da fração de ejeção do ventrículo esquerdo. Verificou-se ainda maior mortalidade pós-operatória na ausência de viabilidade, refletindo o alto risco do procedimento na ausência de benefício clínico.

A cintilografia com tálio-201 e a ecocardiografia de estresse são os métodos de imagem mais utilizados na busca do miocárdio viável, considerando-se a menor disponibilidade de métodos como a tomografia por emissão de pósitrons e a ressonância magnética⁽¹⁰⁾. O tálio-201, análogo do potássio, identifica integridade celular e a ecocardiografia avalia reserva contrátil pelo estímulo inotrópico da dobutamina⁽¹¹⁾. Os dois métodos descritos avaliam parâmetros distintos de viabilidade miocárdica, acarretando diferenças na acurácia; o tálio-201 tem alta sensibilidade e a ecocardiografia, alta especificidade^(12,13).

As imagens de *gated* SPECT permitem a avaliação da contratilidade miocárdica, possibilitando a pesquisa de reserva contrátil com avaliação simultânea da integridade celular, o que potencialmente acarre-

taria incremento na especificidade da cintilografia na busca do miocárdio viável⁽¹⁴⁾.

O objetivo deste estudo foi verificar se as informações de reserva contrátil miocárdica pelo *gated* SPECT sob baixas doses de dobutamina melhoram a especificidade da cintilografia de perfusão miocárdica duoisotópica na identificação do miocárdio viável.

MATERIAIS E MÉTODOS

Avaliaram-se, por meio de técnicas cintilográficas, a integridade celular e a reserva contrátil de 260 segmentos miocárdicos de 13 pacientes portadores de cardiomiopatia isquêmica, com infarto prévio, encaminhados ao serviço de medicina nuclear para pesquisa de viabilidade miocárdica. Os pacientes foram posteriormente revascularizados e submetidos a controle cintilográfico para avaliação do desempenho contrátil pós-revascularização.

A pesquisa foi aprovada pelas comissões de normas éticas das instituições envolvidas e os pacientes assinaram termo de consentimento livre e esclarecido para participação no protocolo de pesquisa.

Os pacientes apresentaram média de idade de 58,9 anos, sendo 12 (92,3%) homens e uma (7,6%) mulher. O tempo médio de infarto do miocárdio variou entre 3 e 15 meses e todos os pacientes exibiram disfunção segmentar contrátil ao ecocardiograma. Deste grupo, 7 (54%) foram previamente revascularizados, 11 (84,6%) referiam angina, todos (100%) eram hipertensos, 9 (69,2%) eram dislipidêmicos e 5 (38,4%), diabéticos. Sete pacientes (53,8%) usavam regularmente beta-bloqueadores, sete (53,8%) usavam vasodilatadores e seis (46,1%), bloqueadores de canais de cálcio.

Realizou-se a cintilografia de perfusão miocárdica duoisotópica com imagens de estresse (^{99m}Tc-sestamibi), repouso e redistribuição (cloreto de tálio-201) para pesquisa de viabilidade miocárdica.

As imagens de estresse (^{99m}Tc-sestamibi) foram adquiridas em sincronismo com o eletrocardiograma (*gated* SPECT), permitindo a avaliação funcional contrátil através da análise da motilidade parietal e espessamento sistólico (contratilidade), fração de ejeção e volumes cardíacos. Adicionou-se uma segunda aquisição (*gated* SPECT) na vigência de baixas doses de

dobutamina, para avaliação da reserva contrátil miocárdica.

Considerou-se como parâmetro de viabilidade miocárdica a melhora da disfunção contrátil no estudo cintilográfico pós-revascularização (^{99m}Tc-sestamibi *gated* SPECT).

Protocolo de aquisição das imagens

O exame foi realizado em protocolo de dois dias, com etapas de repouso/redistribuição e estresse em dias diferentes.

As imagens foram captadas na posição supina, com os membros superiores elevados, em câmara de cintilação modelo VariCam[®] (Elscint; Haifa, Israel) com detectores em ângulo de 90° entre si, acoplada a estação de trabalho eNtegra[®] (General Electric; Milwaukee, WI, EUA). Utilizou-se colimador de alta resolução, em órbita circular de 180°, iniciando em projeção oblíqua anterior direita de 45° com passo angular de 6°, matriz de 64 × 64, *zoom* de 1,28 e janela de 10% no fotopico de 140 keV para aquisições com ^{99m}Tc-sestamibi e de 72 e 163 keV para imagens com tálio-201. Não foi realizada correção de atenuação.

As etapas de repouso e redistribuição foram realizadas após jejum de quatro horas, na dose de 130 MBq de cloreto de tálio-201 (IPEN-CNEN), administrada por via intravenosa, com imagens de repouso adquiridas após 20 minutos em 30 passos de 35 segundos, e de redistribuição, 4 a 6 horas após em 30 passos de 45 segundos.

Para as etapas de estresse físico ou farmacológico permitiu-se o consumo de refeições leves até duas horas antes e os pacientes foram encorajados a suspender o uso de beta-bloqueadores, bloqueadores de canais de cálcio e vasodilatadores por período de 48 horas.

O estresse físico foi realizado como exercício isotônico máximo com teste ergométrico em esteira rolante utilizando-se o protocolo de Bruce com monitoração hemodinâmica e eletrocardiográfica contínua. A dose do ^{99m}Tc-sestamibi, de 925 MBq, foi injetada no pico do esforço, atingida a frequência submáxima, 60 segundos antes do término do exercício, e as imagens foram adquiridas 60 minutos após.

Para o estresse farmacológico empregou-se o dipiridamol com suspensão prévia de xantinas, cafeína e derivados. A dose

(0,56 mg/kg) foi administrada por via intravenosa durante 5 minutos sob monitoração hemodinâmica e eletrocardiográfica contínua. O radiofármaco foi injetado 2 minutos após o término da infusão do vasodilatador coronariano e as imagens cintilográficas foram obtidas 90 minutos depois.

Adquiriram-se dois grupos de imagens tomográficas (*gated* SPECT) na etapa de estresse, em condições basais e na vigência de baixas doses de dobutamina, com o ciclo cardíaco dividido em 8 quadros e imagens adquiridas em 30 passos de 30 segundos (Figura 1). Concluída a primeira aquisição, iniciava-se a infusão contínua de 5 µg/kg/min de dobutamina em veia periférica através de bomba de infusão por 5 minutos, aumentando para 10 a 15 µg/kg/min, coincidindo com o início da aquisição das imagens até o final da aquisição (média de 15 minutos).

Processamento das imagens

As imagens foram processadas por retroprojeção filtrada, filtro Butterworth, com frequência de corte 0,25 e ordem de 5 para o cloreto de tálio-201 e frequência de corte 0,5 e ordem de 5 para o ^{99m}Tc-sestamibi.

Para a análise dos resultados utilizou-se o método Cedars Sinai Quantitative SPECT QGS/QPS, Berman, Germano (Elgems GE), com a divisão do coração em 20 segmentos e quantificação automática da perfusão, contratilidade e motilidade parietal nos diferentes momentos do estudo (Figuras 2 e 3). O método aumenta o número de parâmetros importantes que podem ser medidos objetivamente e com reprodutibilidade⁽¹⁵⁾.

Controle evolutivo

A partir do terceiro mês após a revascularização miocárdica foi realizado estudo cintilográfico (^{99m}Tc-sestamibi *gated* SPECT) pós-revascularização, com imagens tomográficas adquiridas 45 minutos após a administração intravenosa de ^{99m}Tc-sestamibi em condições basais.

Análise dos resultados

Para avaliar a viabilidade perfusional, analisou-se a diferença significativa entre os escores dos segmentos miocárdicos nas etapas de estresse e repouso e repouso e redistribuição.

Para avaliar a reserva contrátil miocárdica, verificou-se a diferença entre os es-

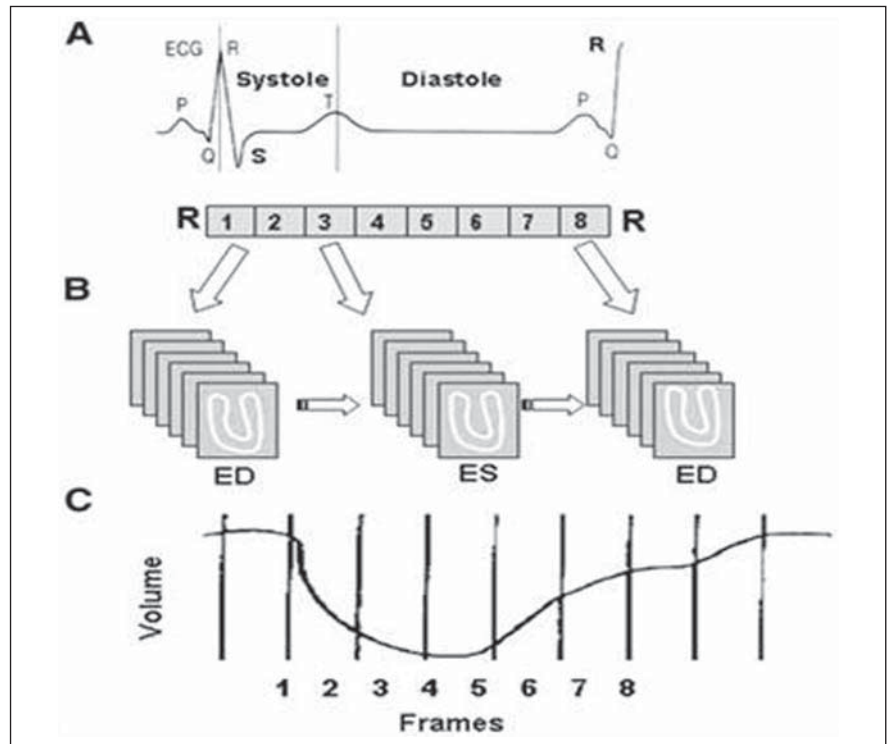


Figura 1. Aquisição e processamento do *gated* SPECT. **A:** Representação eletrocardiográfica do ciclo cardíaco. **B:** Aquisição das imagens representativas do ciclo cardíaco dividido em oito quadros. **C:** Curva tempo-atividade do traçador durante o ciclo cardíaco.

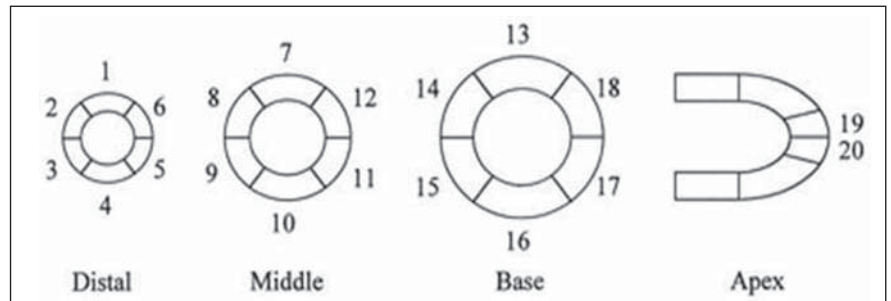


Figura 2. Modelo de segmentação miocárdica. Segmentos miocárdicos: anterior distal (1), médio (7), basal (13); ântero-septal distal (2), médio (8), basal (14); infero-septal distal (3), médio (9), basal (15); inferior distal (4), médio (10), basal (16); infero-lateral (5), médio (11), basal (17); ântero-lateral (6), médio (12), basal (18); ântero-apical distal (19), infero-apical distal (20).

cores referentes ao espessamento sistólico e motilidade parietal em condições basais e sob estímulo inotrópico.

Para análise da melhora da contratilidade pós-revascularização, comparou-se a diferença entre os escores referentes à contratilidade em condições basais e pós-revascularização.

Analisaram-se, ainda, os valores de volumes diastólico e sistólico finais e a fração de ejeção do ventrículo esquerdo (FEVE) em condições basais, sob estímulo inotrópico e pós-revascularização.

Para estimar a especificidade do método, avaliou-se a presença de reserva contrátil nos segmentos com disfunção contrátil e viabilidade miocárdica ao tálio-201, e a melhora da contratilidade no controle cintilográfico pós-revascularização.

Análise estatística

Realizou-se análise descritiva das variáveis estudadas.

Para as variáveis categóricas foram construídas tabelas de distribuição de frequências e para as contínuas foram calcu-

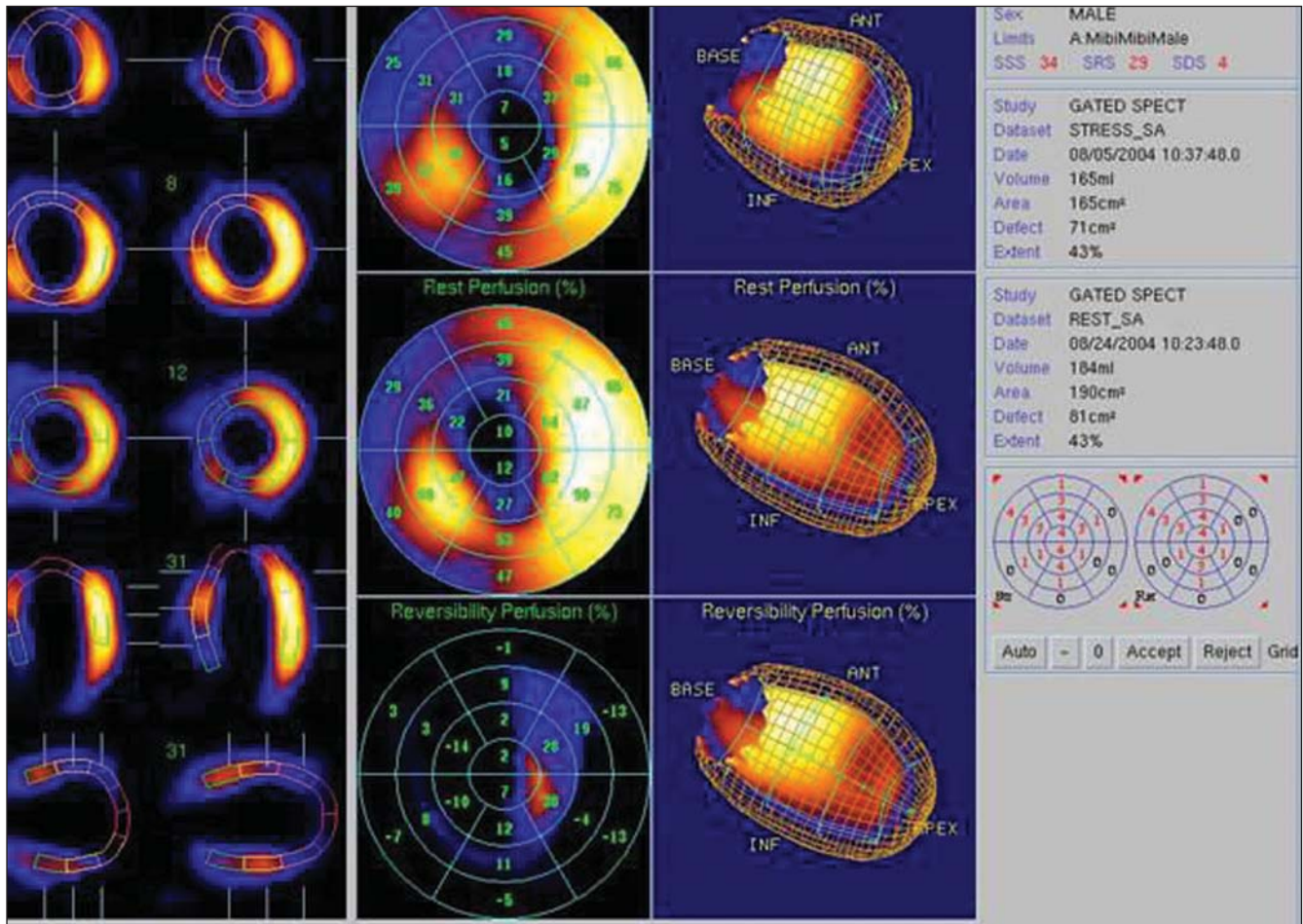


Figura 3. Representação gráfica das imagens funcionais de *gated* SPECT. Da esquerda para a direita: imagens do coração no final da sístole e diástole para avaliação do espessamento sistólico; mapas polares da perfusão para análise da reversibilidade perfusional, representação tridimensional do coração com delimitação do epicárdio e endocárdio para visualização da motilidade parietal; valores de fração de ejeção, volumes diastólico e sistólico finais; representação esquemática da quantificação dos parâmetros funcionais dos 20 segmentos miocárdicos do ventrículo esquerdo.

ladas medidas de tendência central e de dispersão.

Para comparação dos padrões de perfusão, contratilidade e motilidade parietal dos segmentos miocárdicos nas diferentes situações foi utilizado o teste de homogeneidade marginal.

Para comparar a relação entre melhora pós-revascularização e reserva contrátil foi utilizado o teste de McNemar.

Para comparar as medidas de volumes diastólico e sistólico finais e valores de fração de ejeção foi utilizado o teste não paramétrico de Wilcoxon (para amostras pareadas), dado o caráter assimétrico da distribuição em questão.

Em todas as análises foi considerado o nível de 5% de significância. Foram utilizados, nas análises, os *softwares* SPSS 12.0 e StatXact 6.0.

RESULTADOS

No estudo cintilográfico proposto, os pacientes não relataram sintomas durante a infusão intravenosa de dobutamina.

Sete (53,8%) pacientes realizaram estresse farmacológico e seis (46,2%), exercício isotônico.

A angioplastia com implante de *stent* coronariano foi realizada em nove (69,2%) pacientes e a cirurgia de revascularização miocárdica, em quatro (30,7%).

O controle cintilográfico pós-cirúrgico foi realizado em período médio de 8,8 meses após o procedimento.

Parâmetros funcionais em condições basais e sob estímulo inotrópico

As Tabelas 1 e 2 mostram diferenças estatisticamente significativas entre os dois

momentos (valor-*p* < 0,001), verificando-se melhor contratilidade e motilidade parietal com estímulo de baixas doses de dobutamina em relação ao estudo basal.

Em média, os volumes médios diastólico e sistólico finais foram menores com uso de dobutamina (143,7 e 87,8) e maior no estudo basal (151 e 100,6). O percentual médio da FEVE foi menor na condição basal (35%) que sob estímulo da dobutamina (41%).

Parâmetros funcionais em condições basais e no controle pós-revascularização

As Tabelas 3 e 4 apresentam comparações entre contratilidade e motilidade parietal dos segmentos na condição basal e na pós-revascularização. Percebem-se diferenças estatisticamente significativas entre os dois momentos (Tabela 3, valor-*p* < 0,001;

Tabela 1 Comparação contratilidade basal e sob baixa dose de dobutamina.

	Escore*	Dobutamina				Total
		0	1	2	3	
Basal	0	3	4	0	0	7
	1	14	107	14	7	142
	2	1	33	36	9	79
	3	2	6	11	13	32

Teste de homogeneidade marginal (valor-*p* < 0,001).

* Legenda: 0, normal; 1, discreta hipocontratilidade; 2, moderada hipocontratilidade; 3, acentuada hipocontratilidade.

Tabela 2 Comparação motilidade basal e sob baixa dose de dobutamina.

	Escore*	Dobutamina						Total
		0	1	2	3	4	5	
Basal	0	18	7	0	2	0	0	27
	1	27	55	4	18	2	0	106
	2	1	14	10	2	0	0	27
	3	1	21	10	39	2	0	73
	4	0	4	2	3	9	1	19
	5	0	0	1	2	2	3	8
Total		47	101	27	66	15	4	260

Teste de homogeneidade marginal (valor-*p* < 0,001).

* Legenda: 0, normal; 1, discreta hipomotilidade; 2, moderada hipomotilidade; 3, acentuada hipomotilidade; 4, acinesia; 5, discinesia.

Tabela 3 Comparação contratilidade basal e pós-revascularização.

	Escore*	Pós-revascularização				Total
		0	1	2	3	
Basal	0	6	1	0	0	7
	1	43	71	19	9	142
	2	7	31	28	12	79
	3	4	12	11	4	32

Teste de homogeneidade marginal (valor-*p* < 0,001).

* Legenda: 0, normal; 1, discreta hipocontratilidade; 2, moderada hipocontratilidade; 3, acentuada hipocontratilidade.

Tabela 4 Comparação motilidade basal e pós-revascularização.

	Escore*	Pós-revascularização						Total
		0	1	2	3	4	5	
Basal	0	13	9	0	4	1	0	27
	1	30	36	17	18	5	0	106
	2	3	13	4	6	1	0	27
	3	7	26	8	28	2	2	73
	4	2	7	1	3	5	1	19
	5	0	2	0	3	2	1	8
Total		55	93	30	62	16	4	260

Teste de homogeneidade marginal (valor-*p* = 0,003).

* Legenda: 0, normal; 1, discreta hipomotilidade; 2, moderada hipomotilidade; 3, acentuada hipomotilidade; 4, acinesia; 5, discinesia.

Tabela 4, valor-*p* = 0,003), com maior contratilidade e motilidade parietal pós-revascularização, comparadas ao basal.

Verificou-se que, em média, os volumes diastólico e sistólico finais foram menores pós-revascularização (136,6 e 85), comparados ao basal (151 e 100,6). O percentual médio da FEVE foi menor na condição basal (35%) e maior na pós-revascularização (41%).

Análise do desempenho contrátil no controle cintilográfico pós-revascularização dos segmentos com disfunção contrátil viáveis ao tálcio-201

Cinquenta e oito (22,4%) segmentos miocárdicos com disfunção contrátil apresentaram isquemia estresse-induzida e 63 (24,3%) apresentaram hipoperfusão persistente viáveis ao tálcio-201. Ao todo, 98 segmentos (37,8%) se apresentaram viáveis, ou seja, apresentaram isquemia estresse-induzida, viabilidade ao tálcio-201 ou ambos, simultaneamente.

Ao comparar a contratilidade basal e pós-revascularização dos 98 segmentos, percebe-se que há diferenças estatisticamente significativas entre os dois momentos (valor-*p* = 0,008), com melhora da contratilidade pós-revascularização.

A Tabela 5 mostra que 58 segmentos não melhoraram a contratilidade pós-revascularização, e desses, a grande maioria (84,5%) não tinha reserva contrátil. O valor-*p* do teste de McNemar mostrou-se limítrofe (0,061), evidenciando uma tendência a um resultado estatisticamente significativo.

Na comparação entre a motilidade parietal basal e pós-revascularização dos 98 segmentos viáveis ao tálcio-201, não se pode afirmar que houve diferenças estatísticas.

Tabela 5 Relação entre segmentos que tiveram ou não melhora na contratilidade (espessamento sistólico) pós-revascularização que tinham ou não reserva contrátil (*n* = 98).

		Reserva contrátil		Total
		Não	Sim	
Melhorou	Não	49	9	58
		84,5%	15,5%	100,0%
Sim		20	20	40
		50,0%	50,0%	100,0%

Teste de McNemar (valor-*p* = 0,061).

ticamente significativas entre os dois momentos (valor- $p > 0,05$).

Verificou-se, ainda, que 59 segmentos não melhoraram a motilidade pós-revascularização. Desses segmentos, a maioria (78%) não tinha reserva contrátil. Todavia, de acordo com o valor- p do teste de McNemar ($> 0,05$), esse resultado não é estatisticamente significativo.

DISCUSSÃO

Trata-se de protocolo de exame simples e de fácil execução.

Os pacientes toleraram bem o procedimento cintilográfico proposto e não apresentaram sintomas durante a infusão intravenosa de dobutamina. Segundo Kasama et al.⁽¹⁶⁾, que realizaram *gated* SPECT sob baixas doses de dobutamina em 26 pacientes com miocardiopatia dilatada, a dobutamina em baixas doses apresenta potente efeito cronotrópico e mínimo efeito arritmogênico ou vascular.

O tamanho da amostragem foi considerado fator limitante do estudo.

A pesquisa do miocárdio viável através dos estudos de perfusão e metabolismo miocárdico pela medicina nuclear coincide com os relatos iniciais de viabilidade miocárdica. As técnicas radioisotópicas precisam de poucas células viáveis para demonstrar integridade celular, mas estas podem ser insuficientes para a recuperação contrátil pós-revascularização. Parece existir uma quantidade mínima de miocárdio viável para detecção de reserva contrátil⁽¹⁷⁾.

Na tentativa de melhorar a especificidade do ²⁰¹Tl, método amplamente utilizado, alguns autores já relataram experiências com *gated* SPECT na vigência de dobutamina em baixas doses, à semelhança da ecocardiografia de estresse, para permitir a análise da perfusão e reserva contrátil miocárdica durante um único exame. Diferentes autores também demonstraram ser esta técnica bastante reprodutível em relação ao ecocardiograma de estresse e à ressonância magnética^(18,19). Yoshinaga et al.⁽²⁰⁾, em estudo com 23 pacientes comparando *gated* SPECT Tc-sestamibi sob baixa dose de dobutamina com ecocardiografia de estresse e tomografia por emissão de pósitrons, evidenciaram boa correlação entre os resultados de reserva contrátil nos dois mé-

todos. Leoncini et al.⁽²¹⁾, em estudo com 63 pacientes com *gated* SPECT ^{99m}Tc-sestamibi sob baixa dose de dobutamina obtiveram 79% de sensibilidade e 78% de especificidade em prever o aumento da FEVE após revascularização quando ocorrido o aumento da FEVE com estímulo inotrópico. Simões et al.⁽²²⁾ demonstraram aumento da acurácia do método de 0,69 para 0,84 com as informações de reserva contrátil através do *gated*-SPECT ²⁰¹Tl sob baixa dose de dobutamina. Duncan et al.⁽²³⁾ estudaram 16 pacientes com *gated* SPECT Tc-sestamibi e atestaram a efetividade do exame em prever o aumento da fração de ejeção pós-revascularização, à semelhança de Leoncini et al.⁽²¹⁾.

Para os 13 pacientes da amostra do estudo considerou-se presença de viabilidade miocárdica ao ²⁰¹Tl a reversibilidade perfusional entre as etapas de perfusão, independente do grau de captação. Kitsiou et al.⁽²⁴⁾ demonstraram que defeitos reversíveis são mais acurados em prever a recuperação contrátil após a revascularização que defeitos fixos com captação acima de 50%, pois frequentemente trata-se de fibrose subendocárdica que pode não melhorar a contração após revascularização. Para que ocorra a recuperação do desempenho contrátil após a revascularização é necessário que exista isquemia miocárdica, ou seja, a artéria responsável pelo suprimento sanguíneo do território deve apresentar-se estenótica, do contrário, na presença de dano estrutural celular não ocorrerá recuperação contrátil pós-revascularização⁽²⁵⁾. Candell-Riera et al.⁽²⁶⁾ realizaram pesquisa de reserva contrátil através de *gated* SPECT com baixa dose de dobutamina em coronariopatas crônicos e observaram que muitos segmentos miocárdicos normais ou viáveis do ponto de vista perfusional não apresentavam reserva contrátil, não recuperavam a contratilidade após a revascularização e eram irrigados por artérias patentes.

A presença de reserva contrátil foi considerada quando ocorreu melhora da contratilidade nos segmentos miocárdicos investigados, independente do aumento da FEVE com o estímulo inotrópico. O aumento da FEVE variou entre os pacientes de acordo com os parâmetros de viabilidade. Quanto mais viável do ponto de vista perfusional, mais acentuado era o aumento da

FEVE com baixas doses de dobutamina. Para que ocorra aumento da FEVE após revascularização é preciso uma extensão de pelo menos 25% de tecido viável⁽²⁷⁾.

Na avaliação dos parâmetros funcionais verificaram-se volumes diastólico e sistólico finais aumentados e valor médio de FEVE diminuído em condições basais, demonstrando a presença de cardiomiopatia isquêmica significativa entre os pacientes. Com o estímulo da dobutamina os volumes cardíacos diminuíram e os valores de FEVE aumentaram com significância estatística, e o mesmo ocorreu comparando-se os mesmos parâmetros em condições basais e pós-revascularização. Schinkel et al.⁽²⁸⁾ referem como objetivos principais da revascularização miocárdica a melhora da FEVE (função sistólica global), diminuição dos volumes diastólico e sistólico (remodelação reversa), além da melhora da contratilidade segmentar e consequente melhora dos sintomas da insuficiência cardíaca, melhora da qualidade de vida e queda da mortalidade (morte súbita).

Para investigação da reserva contrátil avaliou-se isoladamente a melhora da motilidade parietal e espessamento sistólico nos segmentos com disfunção contrátil considerados viáveis ao ²⁰¹Tl.

A análise isolada do espessamento sistólico, como parâmetro funcional de reserva contrátil, mostrou resultados com significância estatística limítrofe, demonstrando tendência a alta especificidade da pesquisa de reserva contrátil, com valores próximos aos encontrados na literatura para o ecocardiograma de estresse⁽¹¹⁾. A análise do espessamento sistólico foi estatisticamente mais significativa que a análise da motilidade parietal, em conformidade com dados da literatura. Métodos de imagem tomográficos que permitem a avaliação do espessamento das paredes miocárdicas, como ecocardiograma, tomografia computadorizada, ressonância magnética e *gated* SPECT, permitem a análise do espessamento sistólico, que é considerado indicador de alterações isquêmicas mais sensível que a motilidade parietal⁽²⁹⁾.

CONCLUSÕES

A cintilografia de perfusão miocárdica (*gated* SPECT) com duplo isótopo, com

informações adicionais sobre reserva contratil através da avaliação do espessamento sistólico na vigência de baixa dose de dobutamina, tende a apresentar contribuições efetivas para a busca do miocárdio viável.

Agradecimentos

Ao professor doutor Alfonso Barbato, à médica nuclear Cristina Yamashiba e à equipe Nuclear Medcenter.

REFERÊNCIAS

- Gheorghide M, Bonow RO. Chronic heart failure in the United States: a manifestation of coronary artery disease. *Circulation*. 1998;97:282-9.
- Mesquita CT, Félix RCM. Viabilidade miocárdica: uma visão crítica. Programa de Educação Continuada da Sociedade Brasileira de Cardiologia. *Aterosclerose*. 2004;2:27-32.
- Canty JM, Fallavollita JA. Hibernating myocardium. *J Nucl Cardiol*. 2005;12:104-19.
- Dellegrattaglia S, Perrone-Filardi P, Pace L, et al. Prediction of long-term effects of revascularization on regional and global left ventricular function by dobutamine echocardiography and rest Tl-201 imaging alone and in combination in patients with chronic coronary artery disease. *J Nucl Cardiol*. 2002;9:174-82.
- Soares Junior J. Diagnóstico da viabilidade do miocárdio. In: Thom AF, Smanio PEP. *Medicina nuclear em cardiologia – da metodologia à clínica*. São Paulo, SP: Atheneu; 2007. p. 199-212.
- Di Carli MF, Asgarzadie F, Schelbert HR, et al. Quantitative relation between myocardial viability and improvement in heart failure symptoms after revascularization in patients with ischemic cardiomyopathy. *Circulation*. 1995;92:3436-44.
- Marwick TH, Zuchowski C, Lauer MS, et al. Functional status and quality of life in patients with heart failure undergoing coronary bypass surgery after assessment of myocardial viability. *J Am Coll Cardiol*. 1999;33:750-8.
- Beller GA. Noninvasive assessment of myocardial viability. *N Engl J Med*. 2000;343:1488-90.
- Allman KC, Shaw LJ, Hachamovitch R, et al. Myocardial viability testing and impact of revascularization on prognosis in patients with coronary artery disease and left ventricular dysfunction: a meta-analysis. *J Am Coll Cardiol*. 2002;39:1151-8.
- Nelson C, McCrohon J, Khafagi F, et al. Impact of scar thickness on the assessment of viability using dobutamine echocardiography and thallium single-photon emission computed tomography: a comparison with contrast-enhanced magnetic resonance imaging. *J Am Coll Cardiol*. 2004;43:1248-56.
- Yao SS, Chaudhry FA. Assessment of myocardial viability with dobutamine stress echocardiography in patients with ischemic left ventricular dysfunction. *Echocardiography*. 2005;22:71-83.
- Bax JJ, Maddahi J, Poldermans D, et al. Sequential (201)Tl imaging and dobutamine echocardiography to enhance accuracy of predicting improved left ventricular ejection fraction after revascularization. *J Nucl Med*. 2002;43:795-802.
- Bax JJ, Maddahi J, Poldermans D, et al. Preoperative comparison of different noninvasive strategies for predicting improvement in left ventricular function after coronary artery bypass grafting. *Am J Cardiol*. 2003;92:1-4.
- Candell-Riera J, Romero-Farina G, Milá M, et al. Low-dose dobutamine gated-SPECT analysis of left ventricular segmental wall thickening in ischemic cardiomyopathy. *Rev Esp Cardiol*. 2008;61:1061-9.
- Germano G, Berman DS. *Clinical gated cardiac SPECT*. Armonk, NY: Futura Publishing; 1999.
- Kasama S, Toyama T, Kumakura H, et al. Myocardial contractile reserve determined by dobutamine stress Tc-99m tetrofosmin quantitative gated SPECT predicts late spontaneous improvement in cardiac function in patients with recent-onset dilated cardiomyopathy. *J Nucl Cardiol*. 2003;10:607-14.
- Baumgartner H, Porenta G, Lau YK, et al. Assessment of myocardial viability by dobutamine echocardiography, positron emission tomography and thallium-201 SPECT: correlation with histopathology in explanted hearts. *J Am Coll Cardiol*. 1998;32:1701-8.
- Strach K, Meyer C, Schild H, et al. Cardiac stress MR imaging with dobutamine. *Eur Radiol*. 2006;16:2728-38.
- Heilmaier C, Bruder O, Meier F, et al. Dobutamine stress cardiovascular magnetic resonance imaging in patients after invasive coronary revascularization with stent placement. *Acta Radiol*. 2009;50:1134-41.
- Yoshinaga K, Morita K, Yamada S, et al. Low-dose dobutamine electrocardiograph-gated myocardial SPECT for identifying viable myocardium: comparison with dobutamine stress echocardiography and PET. *J Nucl Med*. 2001;42:838-44.
- Leoncini M, Sciagrà R, Maioli M, et al. Usefulness of dobutamine Tc-99m sestamibi-gated single-photon emission computed tomography for prediction of left ventricular ejection fraction outcome after coronary revascularization for ischemic cardiomyopathy. *Am J Cardiol*. 2002;89:817-21.
- Simões MV, Almeida-Filho OC, Pintya AO, et al. Prediction of left ventricular wall motion recovery after acute myocardial infarction by Tl-201 gated SPECT: incremental value of integrated contractile reserve assessment. *J Nucl Cardiol*. 2002;9:294-303.
- Duncan BH, Ahberg AW, Marini D, et al. Regional left ventricular response to low-dose dobutamine infusion during ECG-gated Tc-99m-sestamibi SPECT image acquisition accurately predicts global left ventricular function after revascularization in patients with coronary artery disease and left ventricular dysfunction. *J Am Coll Cardiol*. 2000;35:446A.
- Kitsiou AN, Srinivasan G, Quyyumi AA, et al. Stress-induced reversible and mild-to-moderate irreversible thallium defects: are they equally accurate for predicting recovery of regional left ventricular function after revascularization? *Circulation*. 1998;98:501-8.
- Travin MI, Bergman SR. Assessment of myocardial viability. *Semin Nucl Med*. 2005;35:2-16.
- Candell-Riera J, Romero-Farina G, Milá M, et al. Negative contractile reserve with low-dose dobutamine in patients with ischemic cardiomyopathy investigated by gated myocardial perfusion SPECT. *Rev Esp Cardiol*. 2010;63:181-9.
- Vitola JV, Delbeke D. *Nuclear cardiology & correlative imaging. A teaching file*. New York, NY: Springer; 2004.
- Schinkel AFL, Poldermans D, Elhendy A, et al. Assessment of myocardial viability in patients with heart failure. *J Nucl Med*. 2007;48:1135-46.
- Camici PG, Prasad SK, Rimoldi OE. Stunning, hibernation, and assessment of myocardial viability. *Circulation*. 2008;117:103-14.