

# O ACESSO GLISSONIANO INTRA-HEPÁTICO NAS RESSECÇÕES DO FÍGADO

## THE INTRA-HEPATIC GLISSONIAN APPROACH FOR LIVER RESECTIONS

Antonio Cavalcanti de A. Martins TCBC-PE<sup>1</sup>; Marcel Autran C. Machado TCBC-SP<sup>2</sup>

### INTRODUÇÃO

A melhor resolução dos exames de imagem e o aprendizado decorrente do seguimento de pacientes de alto-risco (pacientes cirróticos e com câncer colorretal) tem resultado na detecção de lesões hepáticas cada vez menores e múltiplas. Para essas lesões, as grandes hepatectomias são inadequadas, havendo necessidade de ressecções hepáticas segmentares<sup>1</sup>.

O conhecimento anatômico detalhado é o pré-requisito fundamental para esse tipo de procedimento, uma vez que a filosofia da cirurgia hepática moderna baseia-se na remoção completa do tecido tumoral, com preservação máxima do parênquima sadio, através de uma ressecção segura, sem sangramento<sup>1</sup>. O acesso glissoniano intra-hepático destaca-se como uma técnica de abordagem aos pedículos intra-hepáticos cujos principais objetivos são assegurar a redução do sangramento intra-operatório e garantir a preservação da vascularização do parênquima hepático subjacente, resultando na ressecção da menor quantidade de fígado necessária ao tratamento<sup>2,3</sup>. O fundamento básico que garante uma ressecção hepática segura através da técnica glissoniana intra-hepática é anatômico: enquanto o método clássico de abordagem das estruturas do pedículo hepático prevê o isolamento da veia porta, artéria hepática e via biliar fora da substância hepática, na técnica glissoniana intra-hepática, o parênquima é incisado junto à fissura hepática principal e o isolamento das estruturas do pedículo (veia porta, artéria hepática e ducto biliar) é feito dentro do fígado onde essas estruturas são envelopadas por uma bainha derivada da cápsula de Glisson<sup>2-5</sup>.

A realização da técnica glissoniana intra-hepática, no entanto, não é simples. Como essa técnica interessa especificamente ao cirurgião hepático, seu aprendizado tem envolvido períodos prolongados de observação da prática cirúrgica em centros especializados. A realização bem sucedida da técnica glissoniana intra-hepática, demanda uma compreensão tridimensional da anatomia hepática, aliada a um nível de destreza motora cuja obtenção pode ser facilitada pelo treinamento em um Laboratório de Cirurgia<sup>1</sup>.

### HISTÓRICO

#### A cirurgia hepática no século XX

Wendell<sup>6</sup>, em 1911, foi o primeiro a aceitar clinicamente a descrição de Cantlie e realizar a primeira hepatectomia direita utilizando a ligadura de estruturas hilares, no entanto, a aceitação universal da anatomia segmentar hepática só aconteceu a partir de 1957 com os trabalhos de Claude Couinaud<sup>7</sup>. Ele tornou a anatomia segmentar hepática clinicamente aplicável através da numeração dos segmentos de I a VIII<sup>7</sup>.

Um contínuo progresso científico e a experiência da II Guerra Mundial fizeram com que Jean Louis Lortat-Jacob<sup>8</sup>, um ex-cirurgião de guerra, na época lotado no Hospital Brousse de Paris, realizasse a primeira ressecção hepática anatômica com controle vascular prévio. Esse relato chamou muita atenção na comunidade cirúrgica na época e seus efeitos foram potencializados pelo relato do cirurgião americano J. K. Quattlebaum<sup>9</sup>, que havia realizado uma lobectomia direita quatro meses após Lortat-Jacob. No Memorial Sloan-Kettering Cancer Center, 14 meses após Jacob e 10 meses após Quattlebaum, George T. Pack também realizou uma hepatectomia direita e foi o primeiro a descrever e documentar a regeneração do fígado humano após esse procedimento<sup>10,11</sup>.

Trabalhando em sentido oposto a essa corrente de pensamento, Lin *et al.*<sup>12</sup>, promulgaram e defenderam a técnica de digitocrasia (“finger-fracture”) que consistia em hepatotomia e ligadura dos pedículos intra-hepáticos encontrados. Através dessa técnica, removia-se um lobo hepático em 10 minutos, às custas de uma reposição média de 2000ml de sangue. Apesar das desvantagens, essa técnica representou uma forma primitiva de uma abordagem intra-hepática a um pedículo glissoniano.

O instrumental diagnóstico para a cirurgia hepática era bastante limitado nas décadas de 50 e 60. Existiam apenas a arteriografia e alguns marcadores tumorais. A ultra-sonografia (USG), tomografia computadorizada (TC) e a ressonância magnética (RM) tornaram-se disponíveis para uso clínico. Além disso, métodos diagnósticos invasivos delicados como a colangiografia endoscópica retrógrada e a colangiografia transparieto-hepática surgiram no contexto da investigação das doenças hepatobiliares. A utilização da USG trans-opera-

1. Cirurgião do Serviço de Cirurgia Geral – IMIP; Escola Pernambucana de Saúde FBV-IMIP; Mestre e Doutorando em Cirurgia pela UFPE.

2. Professor Livre Docente da USP-SP.

Recebido em 26/03/2007

Aceito para publicação em 23/05/2007

Conflito de interesses: nenhum

Fonte de financiamento: nenhuma

Trabalho realizado no Serviço de Cirurgia Geral – IMIP e Escola Pernambucana de Saúde FBV-IMIP.

tória por Makuuchi<sup>13</sup> mudou efetivamente o tratamento dos hepatocarcinomas em pacientes cirróticos, facilitando a abordagem, especialmente das lesões menores que 5cm, não palpáveis pelo cirurgião. A laparoscopia e a USG laparoscópica nos anos 90 aumentaram a acurácia diagnóstica e a capacidade de determinar o estágio pré-operatório da doença. Os índices de laparotomias desnecessárias caíram e a ressecabilidade das lesões hepáticas aumentou<sup>14</sup>.

### O acesso glissoniano – visão histórica

Com esses avanços, consolidou-se gradualmente a noção de que ressecções hepáticas simples poderiam ser realizadas com o uso de hepatotomias limitadas e controle intra-hepático e (extra) glissoniano da tríade portal.

O resgate das técnicas de controle intra-hepático preconizadas inicialmente por Lin *et al.*<sup>12</sup>, Tung & Nguyen<sup>15</sup> foi iniciado por Couinaud<sup>16</sup>, que utilizou a bainha de Glisson para a realização de uma hepatectomia esquerda.

Galperin e Karagiulian<sup>17</sup> relataram o isolamento bilateral dos pedículos portais sem abertura da bainha de Glisson, utilizando os dedos (acesso glissoniano intra-hepático).

Baseados na teoria de Couinaud<sup>16</sup> e fundamentados nos princípios técnicos de Galperin e Karagiulian<sup>17</sup>, Launois e Jamieson desenvolveram e padronizaram a chamada técnica de acesso posterior aos pedículos glissonianos intra-hepáticos, aplicando-a para várias hepatectomias<sup>2,3</sup>. Blumgart e Fong, acrescentaram flexibilidade ao procedimento, utilizando grampeadores<sup>18</sup>.

Batignani<sup>19</sup> enfatizou o conceito do “descolamento da placa hilar” para o acesso extra-glissoniano extra-hepático ao pedículo direito. Esse método promove a realização de hepatectomia direita dispensando a incisão do lobo caudado.

Recentemente, Machado *et al.*, aperfeiçoaram e refinaram a abordagem da placa hilar, através da realização de pequenas incisões perihilares que possibilitam o isolamento seletivo e/ou superseletivo dos pedículos glissonianos do fígado direito. Posteriormente ampliaram o conceito para os segmentos do fígado esquerdo<sup>20-22</sup>.

A técnica glissoniana intra-hepática posterior<sup>2,3</sup> e a padronizada aos segmentos do fígado direito<sup>20,21</sup> serão descritas detalhadamente a seguir.

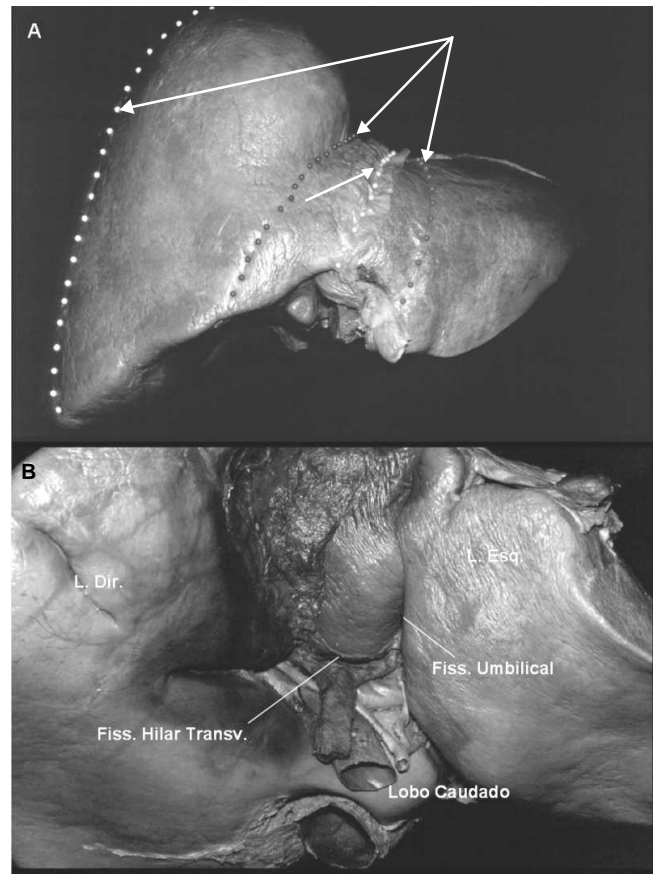
### Anatomia cirúrgica do fígado

O fígado é dividido pela fissura umbilical e pelo ligamento falciforme em dois lobos: o lobo direito, o maior, e o lobo esquerdo. Na superfície inferior do lobo direito está a fissura hilar transversa, que constitui o limite posterior desse lobo. A porção do lobo direito localizada anteriormente a essa fissura é chamada de lobo quadrado, limitado à esquerda pela fissura umbilical e a direita pela fossa vesicular. Posterior a fissura hilar transversa, está o lobo caudado ou de Spiegel. O fígado é, portanto, grosseiramente dividido em dois lobos principais e dois acessórios que são individualizados por fissuras bem definidas (fissura umbilical e hilar transversa). Esses são os conceitos básicos da anatomia morfológica do fígado (Figura 1A e B).

O entendimento da anatomia funcional do fígado iniciou-se a partir dos trabalhos de Cantlie<sup>23</sup>, MacIndoe &

Counseller<sup>24</sup>, Hjortsjö<sup>24</sup>, Goldsmith & Woodburne<sup>24</sup> e finalmente Couinaud<sup>7</sup>, em 1957. Essa revolução do entendimento anatômico clássico do fígado, que possibilitou o surgimento da anatomia hepática cirúrgica, consolidou-se em 1957 quando Couinaud<sup>7</sup> demonstrou que a segmentação hepática baseia-se na distribuição intraparenquimatosa da artéria hepática, ducto biliar e veia porta (tríade portal). O conhecimento da segmentação portal e a localização das veias hepáticas é o fundamento anatômico que hoje norteia as ressecções regradas do fígado.

Para a anatomia funcional, não mais o ligamento falciforme, mas sim a cisura portal principal, uma linha imaginária que se estende do ponto médio da fossa vesicular até a margem esquerda da veia cava supra-hepática (linha de Cantlie)<sup>23</sup>, determina a divisão do fígado em lobos direito e esquerdo (Figura 1A). A cisura portal principal corresponde ao trajeto da veia hepática média. A veia hepática direita divide o setor medial (ou anterior) do lateral (ou posterior) do lobo direito, que por sua vez são constituídos pelos segmentos V e



**Figura 1** - A: Visão frontal do fígado isolado de cadáver. As linhas divisórias do parênquima hepático demonstram os conceitos da anatomia morfológica e funcional do fígado. A linha central (seta escura completa) corresponde à linha de inserção dos ligamentos falciforme e redondo, reparos utilizados na divisão morfológica do fígado em lobos direito e esquerdo. As demais linhas (setas tracejadas brancas) correspondem ao trajeto intra-hepático das veias hepáticas direita, média e esquerda que constituem a base da divisão funcional do fígado. B: Face visceral do fígado e as fissuras que dividem morfológicamente o fígado em lobos direito, esquerdo, quadrado e caudado.

VIII e VI e VII respectivamente. A linha que divide esses setores e que corresponde ao trajeto da veia hepática direita é chamada de cisura portal direita. A veia hepática esquerda, o correspondente da cisura portal esquerda, subdivide-se em dois ramos. O menor desses ramos drena o setor posterior (segmento II), enquanto o maior direciona-se ao setor anterior, constituído pelos segmentos III e IV. A fissura umbilical, na superfície externa do fígado ajuda a reconhecer os limites entre os dois segmentos do setor anterior, enquanto a cisura portal esquerda marca a transição entre os setores anterior e posterior do lobo esquerdo. Atrás da veia porta e do segmento IV do lobo esquerdo, localiza-se o segmento I, que corresponde, na anatomia clássica, ao lobo caudado ou de Spiegel.

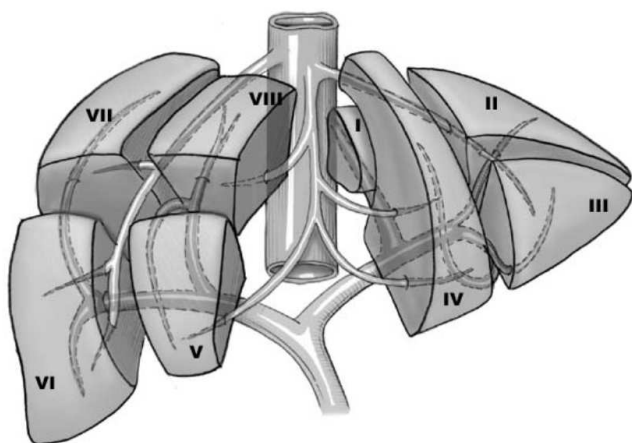
Essa descrição, feita por Couinaud<sup>7</sup>, que apresenta o fígado dividido em duas partes e composto na sua totalidade por oito segmentos numerados por algarismos romanos é hoje aceita universalmente (Figura 2).

A utilidade cirúrgica dessa segmentação deriva do fato de que as estruturas da tríade portal, na sua entrada e trajetória no parênquima hepático, estão envoltas por uma extensão da cápsula hepática que permite o isolamento do pedículo como um todo<sup>7</sup>. Essa peculiaridade anatômica já havia sido demonstrada por Johannis Walaeus em 1640, dois anos antes da descrição da cápsula conjuntiva do fígado por Glisson<sup>24</sup>. A ausência desse envoltório na porção extra-hepática leva a necessidade da dissecação individualizada das estruturas do pedículo, uma tarefa custosa, dificultada pela presença de alterações anatômicas frequentes nessa área. Já na dissecação intra-hepática, possibilitada pela presença da bainha conjuntiva resistente, o pedículo é isolado como um todo e seu pinçamento intra-operatório pode ser realizado. Essa manobra de pinçamento auxilia a delimitar a área de ressecção, através da mudança de coloração do fígado<sup>2,3</sup>.

### Técnicas de ressecção hepática

#### Visão geral

As ressecções hepáticas podem ser anatômicas (regradas) ou não anatômicas (não-regradas). As técnicas não-regradas desconsideram os conceitos funcionais de



**Figura 2** - Segmentação hepática em oito segmentos de acordo com Couinaud.

segmentação hepática. A secção do parênquima faz-se sem controle do influxo e da drenagem vascular.

É sabido que o resultado oncológico das hepatectomias regradas é bem melhor ao longo prazo<sup>25</sup>, porém, existem algumas situações nas quais uma ressecção não-regradada pode ser a melhor escolha terapêutica. Ressecções hepáticas em pacientes cirróticos, ressecção de sarcomas que invadem o fígado e tumores neuroendócrinos são exemplos onde ressecção não-regradada pode ser a primeira escolha. Pacientes cirróticos, com baixa reserva funcional, suportam apenas ressecções de pequena quantidade de tecido hepático (ressecção em cunha). Nos sarcomas com invasão hepática, a ressecção em bloco pode aumentar a sobrevida, enquanto que nos tumores neuroendócrinos, a diminuição da massa promove melhora dos sintomas relacionados à secreção hormonal<sup>20</sup>.

As técnicas regradas, por sua vez, podem ser agrupadas em técnicas glissonianas e não-glissonianas (abordagem clássica). Na abordagem clássica, as estruturas da tríade portal são isoladas e ligadas fora do parênquima, o que significa que basicamente apenas duas cirurgias podem ser realizadas: hepatectomias esquerda e direita. Com o uso dessas técnicas, o princípio moderno de preservação máxima do parênquima não pode ser obtido e é comum que os defensores dessa abordagem realizem cirurgias extensas na vigência de pequenas lesões<sup>20</sup>.

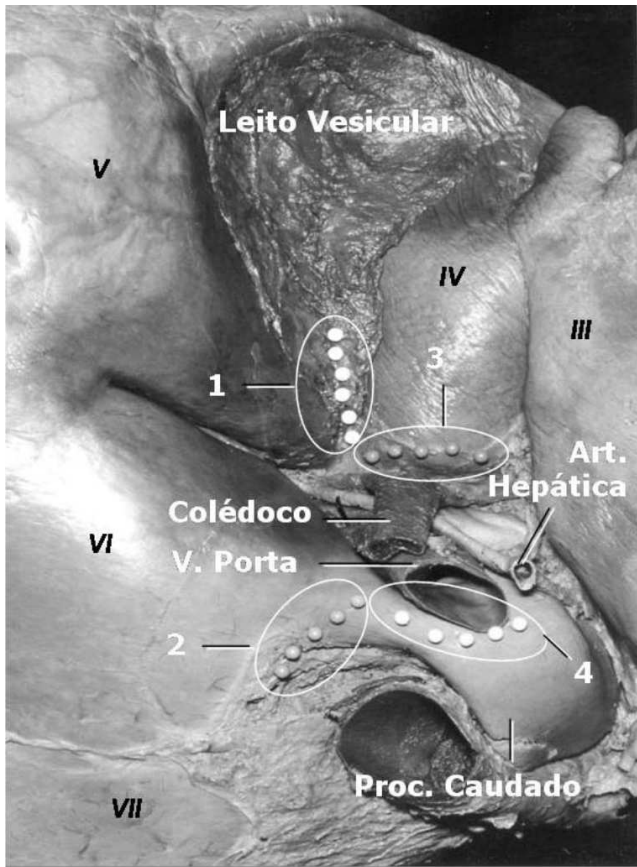
A técnica idealizada por Tung<sup>15</sup>, preenche algumas características de uma abordagem glissoniana, já que o parênquima hepático é aberto na linha da fissura hepática principal e, após a incisão de uma quantidade razoável de tecido hepático, os pedículos portais direito e/ou esquerdo podem ser isolados em sua porção intra-hepática. No entanto, além de seccionar grande quantidade de parênquima, esse método não prevê o isolamento segmentar dos pedículos.

### A técnica glissoniana intra-hepática posterior

Convencionou-se chamar técnica glissoniana intra-hepática a abordagem cirúrgica dos segmentos hepáticos baseada na presença da cápsula de tecido conjuntivo que acompanha as estruturas que entram e saem do pedículo. Essa técnica difere da técnica clássica de ressecção hepática por adotar o uso de incisões no parênquima, para acesso, em bloco, da porção específica do pedículo que se distribui ao segmento desejado. A técnica glissoniana intra-hepática posterior difere ainda da técnica clássica por executar o isolamento das veias hepáticas ao final da hepatotomia<sup>2,3</sup>.

Para realizar a técnica glissoniana intra-hepática, o fígado é mobilizado de modo habitual para expor a superfície visceral. Os ligamentos falciforme e triangular são liberados, na dependência do tipo de hepatectomia a ser realizada. Se existente, a vesícula biliar pode ser liberada do seu leito e usada, durante o procedimento, para tracionar o ducto hepático e servir de guia para a identificação da porta hepatis.

Para isolamento das divisões principais do pedículo hepático, duas incisões do parênquima são necessárias, sendo uma posterior e outra anterior ao hilo (Figura 3). Existem duas maneiras de realizar essas incisões e a hepatectomia direita pode ser feita usando ambas as técnicas. A divisão do



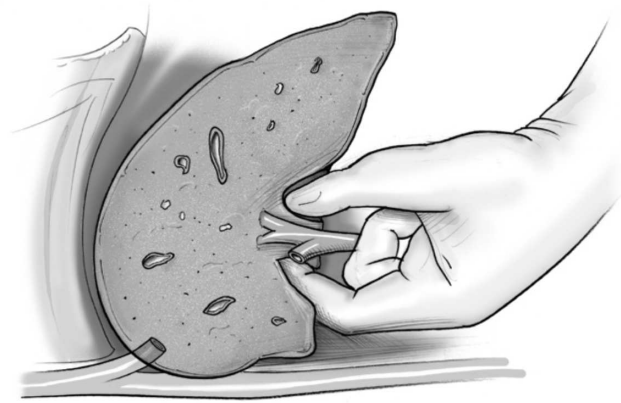
**Figura 3** - Face visceral do fígado de cadáver. Incisões para o acesso intra-hepático glissoniano posterior são demonstradas. Para o isolamento do pedículo principal direito, são utilizadas as incisões 1 e 2. Uma incisão é feita sobre o lobo caudado, à direita e no mesmo sentido da veia cava inferior. A outra incisão é realizada anterior ao hilo, na fossa vesicular, na base do segmento IV. Para o isolamento do pedículo principal esquerdo, as incisões 3 e 4 são utilizadas. A incisão 3, estendendo-se do leito da vesícula até a fissura umbilical. A incisão 4 tem direção semelhante, e é feita posteriormente ao hilo, imediatamente anterior ao caudado.

parênquima pode ser feita com eletrocautério, digitoclasia e ligadura ou bisturi ultra-sônico, sob pinçamento temporário do hilo hepático (manobra de Pringle)<sup>26</sup>. No primeiro método, uma incisão localizada 0,5cm à direita e no sentido da veia cava inferior, é feita no processo caudado. A segunda incisão é realizada anterior ao hilo, na fossa vesicular, na base do segmento IV. O dedo ou um instrumento rombo é inserido através da incisão posterior do parênquima, em direção à incisão anterior, isolando a bainha desejada (Figura 4). Com o pedículo liberado, a bainha isolada pode ser seletivamente pinçada e a mudança de coloração do fígado confirmará o isolamento da porção correta do pedículo. Nesse estágio, as subdivisões mais centrais do pedículo podem ser isoladas através da dissecação proximal ao longo da bainha, reduzindo a área de ressecção ao menor número de segmentos necessários para remoção adequada da lesão<sup>2,3,5</sup> (Figura 5).

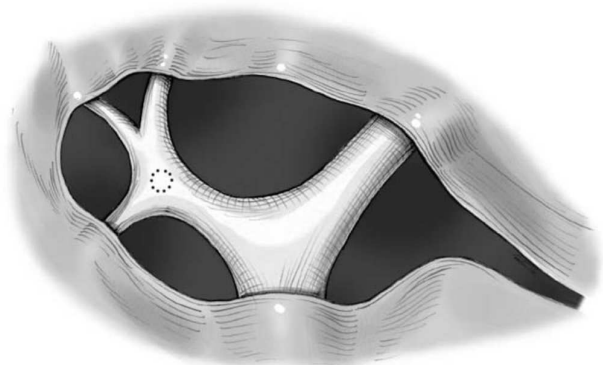
O segundo método, usado com mais frequência, posiciona as incisões em sentido horizontal. A incisão anterior estende-se do leito da vesícula até a fissura umbilical próxima ao hilo. O parênquima hepático pode ser empurrado para

cima, de maneira semelhante ao descolamento da placa hilar descrita por Couinaud<sup>7</sup>. A incisão posterior ao hilo é feita imediatamente anterior ao processo caudado (Figura 3). O dedo indicador do cirurgião é insinuado por essa incisão até atingir a abertura hilar anterior. A incisão posterior pode, por vezes, ocasionar um sangramento maior, como resultado da secção de pequenas veias hepáticas. Esse sangramento, em geral, cessa espontaneamente. Após o isolamento das bainhas direita e esquerda, uma fita pode ser passada em torno de cada uma delas para promover sua tração.

A partir do pedículo direito, a bainha pode ser dissecada no sentido da periferia do órgão. A primeira subsecção do pedículo a ser encontrada é a do segmento V, logo atrás do leito da vesícula biliar. Apesar da anatomia das divisões anterior e posterior do pedículo direito ser bastante variável, Blumgart<sup>4,5</sup> descreve que a bainha medial direita (segmentos V e VIII) é usualmente encontrada com essa manobra.



**Figura 4** - Representação esquemática de um corte sagital através do fígado no interior da cavidade abdominal. Os dedos do cirurgião, introduzidos através das incisões detalhadas na Figura 3, são utilizados para isolar os pedículos hepáticos principais e, em seguida, os pedículos segmentares desejados.



**Figura 5** - Detalhe dos pedículos hepáticos principais e secundários ao nível do hilo hepático. A partir do pedículo direito, a bainha pode ser dissecada no sentido da periferia do órgão. A primeira subsecção do pedículo a ser encontrada é a do segmento VI, logo atrás do leito da vesícula biliar. A bainha medial direita (segmentos V e VIII) é também usualmente encontrada com essa abordagem. Já a bainha do segmento VII permanece escondida em uma localização posterior ao pedículo principal direito (linha tracejada).

Já a bainha do segmento VII permanece escondida, em uma localização posterior ao pedículo principal direito. O pinçamento seletivo dessas bainhas pode delinear, precisamente, a área a ser ressecada (Figura 5).

Para operações no fígado esquerdo a abordagem descrita acima pode ser utilizada, no entanto, a bainha esquerda pode ser isolada sem a necessidade do acesso posterior, apenas afastando-se a base do lobo quadrado. Caso o acesso posterior seja utilizado, o pequeno omento deve ser aberto para expor o processo caudado medialmente.

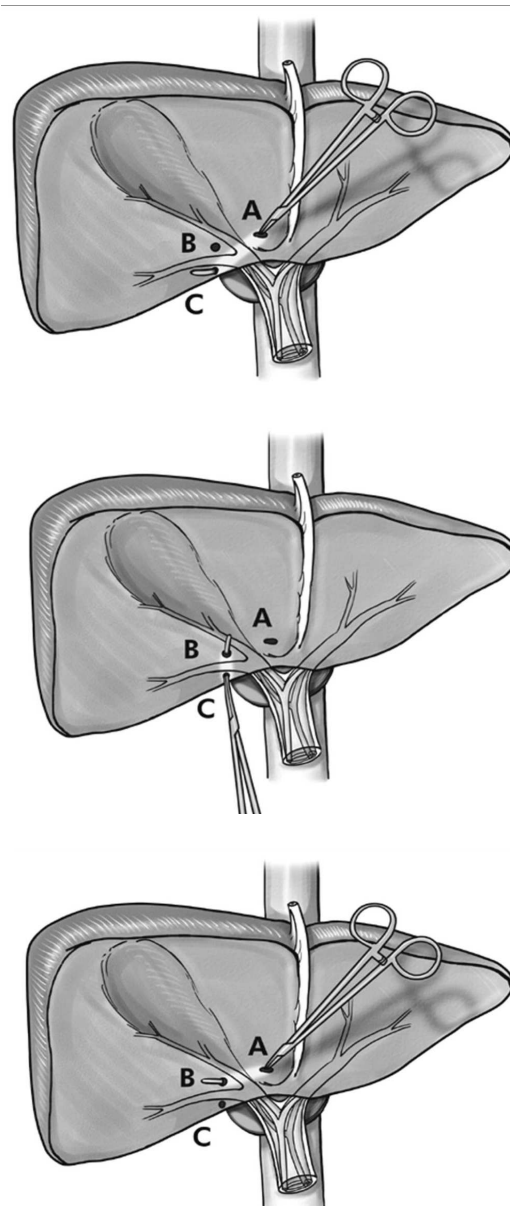
### Técnica padronizada de acesso aos segmentos do fígado direito

O acesso intra-hepático aos pedículos glissonianos modificado por Machado<sup>20,21</sup> visa a obter, por meio de três pequenas incisões sobre o parênquima, acesso seletivo aos pedículos glissonianos do fígado direito.

Inicialmente, o fígado direito é todo mobilizado e o hilo hepático é circundado com fita cardíaca e aplicado um torniquete, caso seja necessária a manobra de Pringle<sup>26</sup>, que não precisa ser realizada rotineiramente. A fita cardíaca propicia a tração caudal do hilo hepático e o estiramento do tecido conjuntivo que recobre as estruturas do pedículo portal, possibilitando uma melhor visualização da placa hilar. O próximo passo é a realização de uma colecistectomia.

Realiza-se, então, uma pequena incisão horizontal no parênquima, com bisturi elétrico, logo acima da placa hilar. Essa manobra é complementada através da dissecação roma por 1-2cm de profundidade, de modo a expor o pedículo glissoniano do fígado direito. Para esse passo complementar, o autor recomenda o uso de um aspirador infantil metálico, como meio de obter uma fácil dissecação roma. O objetivo final de toda a manobra é identificar a margem medial (esquerda) do pedículo direito, que delimita a bifurcação do hilo hepático<sup>20,21</sup>.

Com o acréscimo de duas pequenas (5 mm) incisões verticais, uma na borda lateral direita do leito vesicular e outra no segmento VII, no local da junção com o lobo caudado pode-se isolar parte ou todo o pedículo direito (Figura 6A). Com a margem esquerda do pedículo direito demarcada, introduz-se uma pinça curva grande (Mixer ou Gray) pela primeira incisão. De acordo com a direção em relação às incisões verticais e o ângulo que a pinça percorre pode-se isolar o pedículo hepático direito inteiro (A-C) (Figura 6) e as tríades glissonianas anterior (A-B) e posterior (B-C) (Figura 6B e C) (segmentos VI/VII e segmentos V/VIII respectivamente). Para o isolamento do pedículo posterior direito (V e VIII), a pinça deverá percorrer um trajeto mais profundo e curvilíneo ligando as duas incisões verticais (Figura 6C). É possível evitar a entrada na pinça no pedículo, utilizando-se a informação tátil derivada da presença da subsecção da bainha de Glisson: enquanto o fígado circunjacente é bem mais macio e pouco resistente, o conteúdo do pedículo, envolto na bainha, é mais firme e oferece resistência à ponta do instrumento<sup>20</sup>. É uma abordagem que promove um acesso rápido, seguro e preciso dos segmentos do fígado direito, dispensando a perigosa e demorada dissecação do pedículo hepático. Após o isolamento desses pedículos, é possível realizar a ressecção isolada de cada segmento (V, VI, VII ou VIII)<sup>20,21</sup>.



**Figura 6 - A -** Incisões hepáticas para isolamento seletivo dos pedículos direitos. Duas pequenas incisões verticais são realizadas para o isolamento seletivo dos pedículos do fígado direito: uma na borda lateral direita do leito vesicular (B) e outra no segmento VII, no local da junção com o lobo caudado (C). Com a margem esquerda do pedículo direito demarcada através da combinação de uma pequena incisão horizontal no parênquima (com bisturi elétrico) logo acima da placa hilar e a dissecação roma por 1-2cm (A), introduz-se uma pinça curva grande. De acordo com a direção e ângulo impressos ao instrumento pode-se isolar o pedículo hepático direito inteiro (A-C). **B -** Isolamento da tríade lateral do fígado direito. Para o isolamento da tríade glissoniana lateral ou posterior do fígado direito, que corresponde aos pedículos dos segmentos VI e VII são utilizadas as incisões verticais localizadas na margem lateral e direita do leito vesicular (B) e no segmento VII, no local da junção com o lobo caudado (C). A pinça curva é introduzida na segunda incisão (C) e direcionada para a borda do leito vesicular (incisão B). **C -** Isolamento da tríade medial do fígado direito. São utilizadas as incisões localizadas na margem lateral e direita do leito vesicular (B), logo acima da placa hilar (A). A pinça curva é introduzida na segunda incisão (A) e direcionada para a incisão na borda lateral do leito vesicular (B). Essa tríade corresponde aos pedículos dos segmentos V e VIII.

**ABSTRACT**

*The intra-hepatic glissonian approach has been considered an advance in the modern hepatic surgery by allowing a safe resection, with minor bleeding and maximum preservation of hepatic tissue. This paper explores the history, the anatomy, the techniques and how to perform and understand the intra-hepatic glissonian approaches (Rev. Col. Bras. Cir. 2008; 35(1): 045-050).*

**Key words:** *Hepatectomy; Anatomy; Liver; Surgery*

**REFERÊNCIAS**

- Martins ACA. Fígado isolado de cadáver e imagens tridimensionais: modelo experimental para treinamento do acesso glissoniano nas ressecções hepáticas [dissertação]. Recife (PE): Universidade Federal de Pernambuco; 2004.
- Launois B, Jamieson GG. The importance of Glisson's capsule and its sheaths in the intrahepatic approach to resection of the liver. *Surg Gynecol Obstet.* 1992;174(1):7-10.
- Launois B, Jamieson GG. The posterior intrahepatic approach for hepatectomy or removal of segments of the liver. *Surg Gynecol Obstet.* 1992;174(2):155-8.
- Blumgart LH, Hann LE. Surgical and radiologic anatomy of the liver and biliary tract. In: Blumgart LH, Fong Y, editors. *Surgery of the liver and biliary tract.* 3<sup>rd</sup> ed. New York: WB Saunders; 2003. p. 3-34.
- Blumgart LH, Janergan W, Fong Y. Liver resection for benign disease and for liver and biliary tumours. In: Blumgart LH, Fong Y, editors. *Surgery of the liver and biliary tract.* 3<sup>rd</sup> ed. New York: WB Saunders; 2003. p. 1639-1714.
- Wendel W. Beitrage zur chirurgie de leber. *Arch Klin Chir.* 1911; 95:887-92.
- Couinaud CM. Le foie: Études anatomiques et chirurgicales. Paris: Masson, 1957.
- Lortat-Jacob JL, Robert HG. Hépatectomie droite réglée. *Presse Med.* 1952;60(26):549-51.
- Quattlebaum JK. Massive resection of the liver. *Ann Surg.* 1953;137(6):787-96.
- Pack GT, Miller TR, Brasfield R. Total right hepatic lobectomy for cancer of the gallbladder; report of three cases. *Ann Surg.* 1955;142(1):6-16.
- Pack GT, Islami AH, Hubbard JC, Brasfield R. Regeneration of human liver after major hepatectomy. *Surgery.* 1962;52:617-23.
- Lin TY, Tsu K, Mien C, Chen C. Study on lobectomy of the liver. *J Formosa Med Assoc.* 1958;57:742-59.
- Makuuchi M, Hasegawa H, Yamazaki S. Intraoperative ultrasonic examination for hepatectomy. *Ultrasound Med Biol.* 1983;Suppl 2:493-7.
- Fortner JG, Blumgart, LH. A historic perspective of liver surgery for tumors at the end of the millennium. *J Am Coll Surg.* 2001;193(2):210-22.
- Tung TT, Nguyen DQ. A new technique for operating on the liver. *Lancet.* 1963;1:192-3.
- Couinaud CM. A simplified method for controlled left hepatectomy. *Surgery.* 1985;97(3):358-61.
- Galperin EI, Karagiulian SR. A new simplified method of selective exposure of hepatic pedicles for controlled hepatectomies. *HPB Surg.* 1989;1(2):119-30.
- Fong Y, Blumgart LH. Useful stapling techniques in liver surgery. *J Am Coll Surg.* 1997;185(1):93-100.
- Batignani G. Hilar plate detachment and extraglissonian extrahepatic anterior approach to the right portal pedicle for right liver resections. *J Am Coll Surg.* 2000;190(5):631-4.
- Machado MAC. Resultados imediatos do acesso intra-hepático aos pedículos glissonianos nas ressecções hepáticas [dissertação]. São Paulo (SP). Universidade de São Paulo; 2003. Disponível em: [www.drmarcel.com.br](http://www.drmarcel.com.br)
- Machado MA, Herman P, Machado MC. A standardized technique for right segmental liver resections. *Arch Surg.* 2003;138(8):918-20.
- Machado MA, Herman P, Machado MC. Anatomical resection of left liver segments. *Arch Surg.* 2004;139(12):1346-9.
- Cantlie J. On a new arrangement of the right and left lobes of the liver. *Proc Anat Soc Gr Brit Ireland. J Anat Physiol.* 1898;32:4-9.
- Sutherland F, Harris J. Claude Couinaud: a passion for the liver. *Arch Surg.* 2002;137(11):1305-10.
- DeMatteo RP, Palese C, Janmgin WR, Sim RL, Blumgart LH, Fong Y. Anatomie segmental hepatic resection is superior to wedge resection as an oncologic operation for colorectal liver metastases. *J Gastrointest Surg.* 2000; 4(2):178-84.
- Pringle H. Notes on the arrest of hepatic hemorrhage due to trauma. *Ann Surg.* 1908;48(4):541-9.

## Como citar este artigo:

Martins AC, Machado MA, Ferraz AB. O acesso glissoniano intra-hepático nas ressecções do fígado. *Rev Col Bras Cir.* [periódico na Internet] 2008; 35(1). Disponível em URL: <http://www.scielo.br/rcbc>

## Endereço para correspondência:

Antonio Cavalcanti de Albuquerque Martins  
Rua Deputado Pedro Pires Ferreira, 325/ 1.601  
Graças  
52050-480 - Recife – PE  
Tel.: (81) 9973-8223, (81) 3267-2670  
E-mail: [acam@elogica.com.br](mailto:acam@elogica.com.br)