

# Avaliação e seguimento de pacientes adultos com síndrome do intestino curto pelo exame contrastado de trânsito intestinal\*

*Barium follow through in the assessment and follow-up of adult patients with short bowel syndrome*

**Francisco Abaeté das Chagas Neto<sup>1</sup>, André Rodrigues Façanha Barreto<sup>1</sup>, Valdair Francisco Muglia<sup>2</sup>, Jorge Elias Junior<sup>2</sup>, Ângela Delete Bellucci<sup>2</sup>, Júlio Sérgio Marchini<sup>3</sup>, Selma Freire de Carvalho da Cunha<sup>4</sup>**

**Resumo** A síndrome do intestino curto é definida pela incapacidade da superfície do intestino delgado em manter as condições adequadas de absorção de nutrientes, ocasionando deficiências nutricionais. Em adultos, as principais causas de síndrome do intestino curto são as ressecções cirúrgicas amplas ou múltiplas, secundárias a infarto mesentérico, doença de Crohn e enterite actínica. Além de avaliar o tempo de trânsito até o intestino grosso, o exame contrastado de trânsito intestinal pode ser utilizado na medição da extensão do intestino remanescente e no acompanhamento dos fenômenos de adaptação estrutural das alças delgadas e colônicas. Em pacientes com síndrome do intestino curto, a adaptação estrutural do intestino delgado consiste na hiperplasia das vilosidades e das pregas mucosas, que se tornam mais numerosas, profundas e de maior diâmetro, assim como a dilatação do segmento remanescente. Esses achados morfológicos são mais pronunciados e bem estabelecidos nas alças ileais, evidenciando sua maior capacidade adaptativa. O conhecimento dos achados por imagem das características morfológicas e adaptativas do intestino delgado é de grande importância na abordagem multidisciplinar da síndrome do intestino curto.

**Unitermos:** Síndrome do intestino curto; Radiologia; Adaptação.

**Abstract** Short bowel syndrome is defined as the small bowel functional absorptive surface inability to provide adequate nutrition, leading to intestinal failure and chronic malnutrition. In adult individuals the main etiologies for short bowel syndrome are related to extensive or multiple surgical bowel resections secondary to mesenteric ischemia, Crohn's disease and actinic enteritis. Besides evaluating the transit time through the large bowel, barium follow through may be utilized in the measurement of bowel remnants length as well as in the follow-up of structural adaptation phenomena of small bowel and colonic loops. In patients with short bowel syndrome, structural small bowel adaptation consists in hyperplasia of villi and mucosal folds, which become more numerous, deeper and larger in diameter, as well as remnant segment dilation. Such morphological findings are more prominent and best established in the ileal loops, whose remarkable adaptive capacity has been well documented. Therefore, the knowledge of imaging findings regarding morphological and adaptive characteristics of the small bowel is extremely relevant in the multidisciplinary approach to short bowel syndrome.

**Keywords:** Short bowel syndrome; Radiology; Adaptation.

Chagas Neto FA, Barreto ARF, Muglia VF, Elias Junior J, Bellucci AD, Marchini JS, Cunha SFC. Avaliação e seguimento de pacientes adultos com síndrome do intestino curto pelo exame contrastado de trânsito intestinal. *Radiol Bras.* 2011 Mai/Jun;44(3):188–191.

\* Trabalho realizado no Centro de Ciências das Imagens e Física Médica (CCIFM) do Hospital das Clínicas da Faculdade de Medicina de Ribeirão Preto da Universidade de São Paulo (HCFMRP-USP), Ribeirão Preto, SP, Brasil.

1. Médicos Residentes da Divisão de Radiologia do Departamento de Clínica Médica da Faculdade de Medicina de Ribeirão Preto da Universidade de São Paulo (FMRP-USP), Ribeirão Preto, SP, Brasil.

2. Doutores, Professores da Divisão de Radiologia do Departamento de Clínica Médica da Faculdade de Medicina de Ribeirão Preto da Universidade de São Paulo (FMRP-USP), Ribeirão Preto, SP, Brasil.

3. Professor Titular da Área de Nutrologia do Departamento de Clínica Médica da Faculdade de Medicina de Ribeirão Preto da Universidade de São Paulo (FMRP-USP), Ribeirão Preto, SP, Brasil.

4. Doutora, Professora da Área de Nutrologia do Departamento de Clínica Médica da Faculdade de Medicina de Ribeirão Preto da Universidade de São Paulo (FMRP-USP), Ribeirão Preto, SP, Brasil.

## INTRODUÇÃO

A síndrome do intestino curto (SIC) ocorre quando há redução da massa funcional do intestino delgado, que resulta em déficit nutricional<sup>(1,2)</sup>. Em adultos, 75% dos casos de SIC devem-se às ressecções intes-

tiniais maciças, relacionadas a infarto mesentérico, volvo de intestino delgado, lesão traumática dos vasos mesentéricos superiores e bridas<sup>(3)</sup>. As ressecções intestinais múltiplas por doença de Crohn e enterite actínica são responsáveis por 25% dos casos de SIC. A diminuição da superfície de absorção e o aumento da velocidade do trânsito intestinal levam a diarreia profusa, desidratação, alterações do equilíbrio eletrolítico e ácido-básico, além de acometimento nutricional<sup>(4)</sup>.

Em indivíduos normais, a extensão do intestino delgado varia entre 300 e 850 cm,

Endereço para correspondência: Dr. Francisco Abaeté das Chagas Neto. Secretária do Setor de Radiologia (CCIFM), Hospital das Clínicas da Faculdade de Medicina de Ribeirão Preto da Universidade de São Paulo. Avenida Bandeirantes, 3900, Campus Universitário, Monte Alegre. Ribeirão Preto, SP, Brasil, 14048-900. E-mail: abaeteneto@yahoo.com.br

Recebido para publicação em 17/10/2010. Aceito, após revisão, em 15/3/2011.

sendo os dois quintos proximais representados pelo jejuno, e o restante, pelo íleo. A ressecção intestinal é considerada pequena quando o intestino remanescente mede 100 a 150 cm, ressecções grandes são aquelas em que o intestino remanescente tem entre 40 e 100 cm e as ressecções maciças são definidas quando há menos de 40 cm de intestino remanescente<sup>(5)</sup>. A SIC pode ser caracterizada de acordo com o segmento intestinal removido em:

a) ressecção predominantemente jejunal, com íleo distal maior que 10 cm e preservação da válvula ileocecal e de todos os segmentos colônicos;

b) ressecção ileal com preservação da válvula ileocecal;

c) ressecção ileal e da válvula ileocecal com anastomose jejuno-colônica;

d) ressecção jejunal parcial e íleo-colônica total com jejunostomia terminal.

A evolução tende a ser satisfatória nos casos em que as ressecções são menores que 80% da extensão total do intestino. O íleo tem uma maior capacidade adaptativa, que implica em melhor prognóstico após a ressecção jejunal do que a ileal<sup>(6)</sup>. A preservação da válvula ileocecal pode tornar o trânsito intestinal mais lento e prevenir refluxo do conteúdo colônico para o intestino delgado. A conservação do cólon preserva a absorção hídrica, evitando diarreia aquosa e desidratação, além de também tornar o trânsito intestinal mais lento e estimular a hiperplasia do intestino delgado.

Após 3 a 12 meses da ressecção, ocorrem mudanças adaptativas no intestino remanescente, na tentativa de compensar a redução da superfície de absorção. Os fatores envolvidos na adaptação intestinal incluem o comprimento, a topografia e as condições do segmento remanescente, a idade do paciente e a terapêutica nutrológica empregada, com enfoque no estímulo pela via oral<sup>(7)</sup>.

O objetivo do presente ensaio é demonstrar a contribuição do estudo do trânsito intestinal na avaliação inicial e no acompanhamento dos pacientes com SIC, com ênfase nos aspectos radiográficos das alterações estruturais decorrentes da adaptação intestinal. Para tanto, selecionamos casos ilustrativos confirmados de SIC, atendidos em nossa instituição entre os anos 2000 e 2010.

## TRÂNSITO INTESTINAL NA AVALIAÇÃO DE PACIENTES COM SIC

A Figura 1 exemplifica o trânsito intestinal normal, para ilustração comparativa com as Figuras 2, 3, 4A e 4B, que mostram exames contrastados de pacientes com SIC.

Na Figura 2 observa-se exame de trânsito intestinal de uma paciente de 37 anos de idade, sexo feminino, na qual foi realizada enterectomia maciça por infarto entero-mesentérico, com confecção de anastomose jejuno-colônica (cólon transversa) e presença de 15 cm de intestino delgado remanescente. Nota-se contraste em alças colônicas aos três minutos de estudo. Destacam-se, ainda, o aumento do calibre das alças intestinais delgadas remanescentes e hipertrofia das pregas mucosas, fenômenos estes associados à presença de adaptação intestinal em curso.

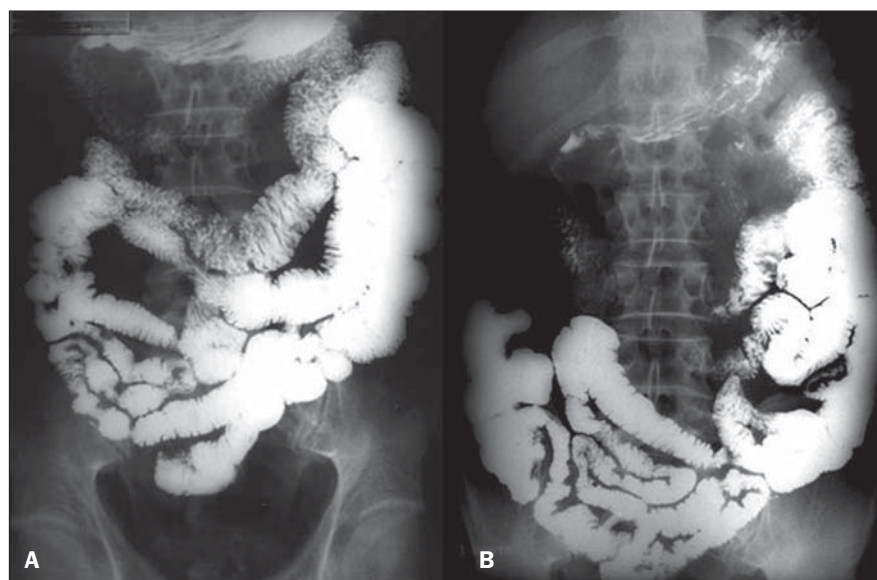
Na Figura 3, outro exemplo de trânsito intestinal de um paciente com SIC por isquemia mesentérica. Indivíduo do sexo masculino, 48 anos de idade, o qual foi submetido a ressecção intestinal maciça, restando 15 cm de intestino funcional remanescente. Destaca-se o fato da progressão quase direta do meio de contraste entre o duodeno e alças colônicas, com mínima quantidade de intestino delgado interposto e preenchimento da ampola retal pelo meio de contraste aos 30 minutos de estudo, de-

notando trânsito intestinal e colônico extremamente rápido, conferindo prognóstico reservado, restringindo as possibilidades de terapias nutricionais.

As Figuras 4A e 4B mostram o caso de uma paciente do sexo feminino, 49 anos de idade, que apresentou quadro de infarto entero-mesentérico. A paciente foi submetida a ressecção maciça de intestino delgado, restando apenas 20 cm de intestino funcional remanescente. Essas imagens são do seguimento evolutivo dessa paciente, tendo uma diferença temporal de três anos entre elas, sendo a Figura 4B representativa do exame mais recente. Observa-se, nesse exemplo, que apesar do tempo de trânsito intestinal não ter sofrido mudança significativa entre os exames, fica claro que nas imagens da Figura 4B, após três anos de evolução, a paciente apresenta um importante aumento do pregueado mucoso e dilatação focal de certos segmentos intestinais. Essas alterações não deixam dúvidas quanto à existência e à magnitude do fenômeno de adaptação intestinal e seu potencial em melhorar o prognóstico nutricional desses doentes.

## DISCUSSÃO

O método mais indicado para o diagnóstico das doenças intestinais deve ser selecionado com base nas observações clínicas e na disponibilidade dos diversos métodos



**Figura 1.** Trânsito intestinal normal. **A:** Uma hora de observação, com contraste em alças jejunais e ileais. **B:** Chegada do contraste no íleo terminal e ceco às duas horas de trânsito intestinal.

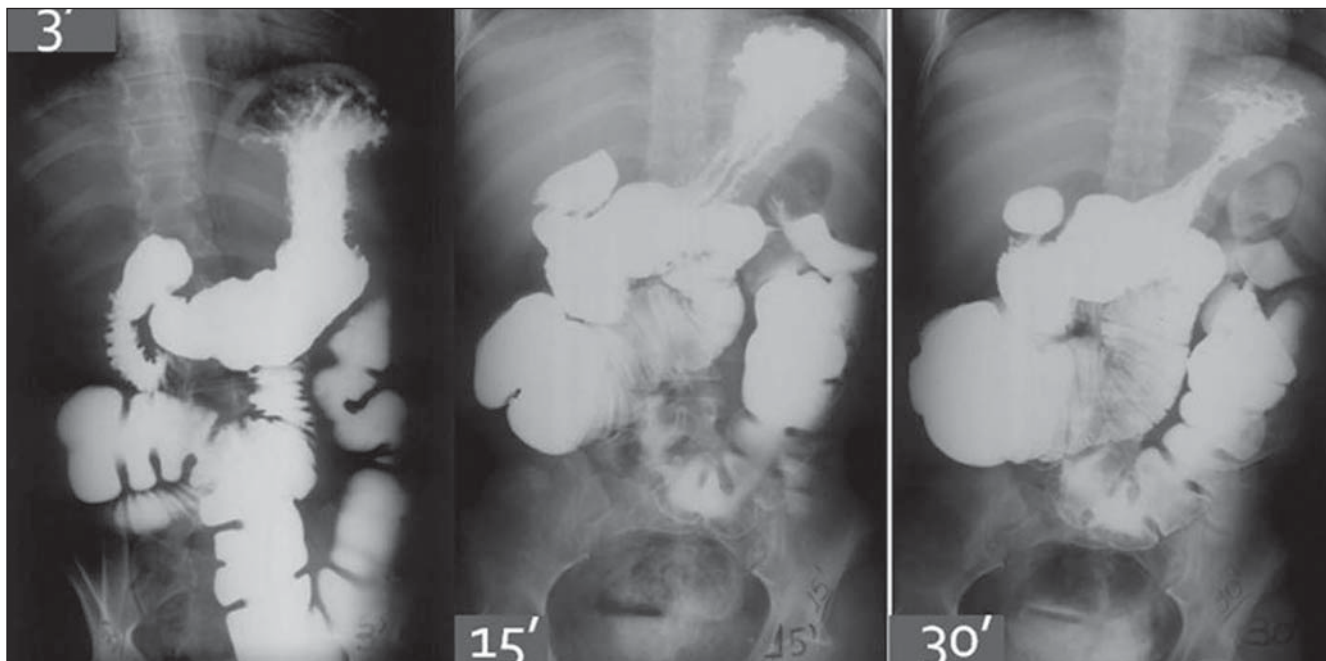


Figura 2. Trânsito intestinal em paciente com SIC. Chegada do contraste no cólon transverso aos três minutos de estudo.

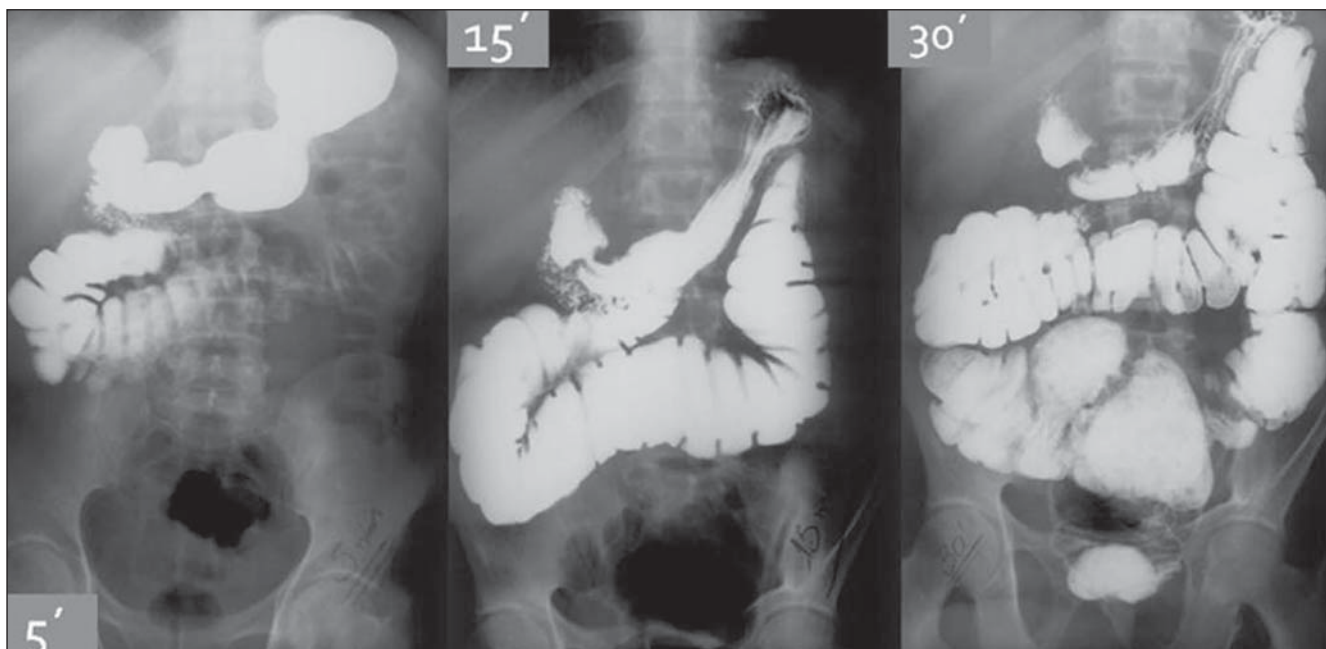


Figura 3. Paciente com SIC. Observa-se preenchimento da ampola retal por contraste aos 30 minutos de estudo.

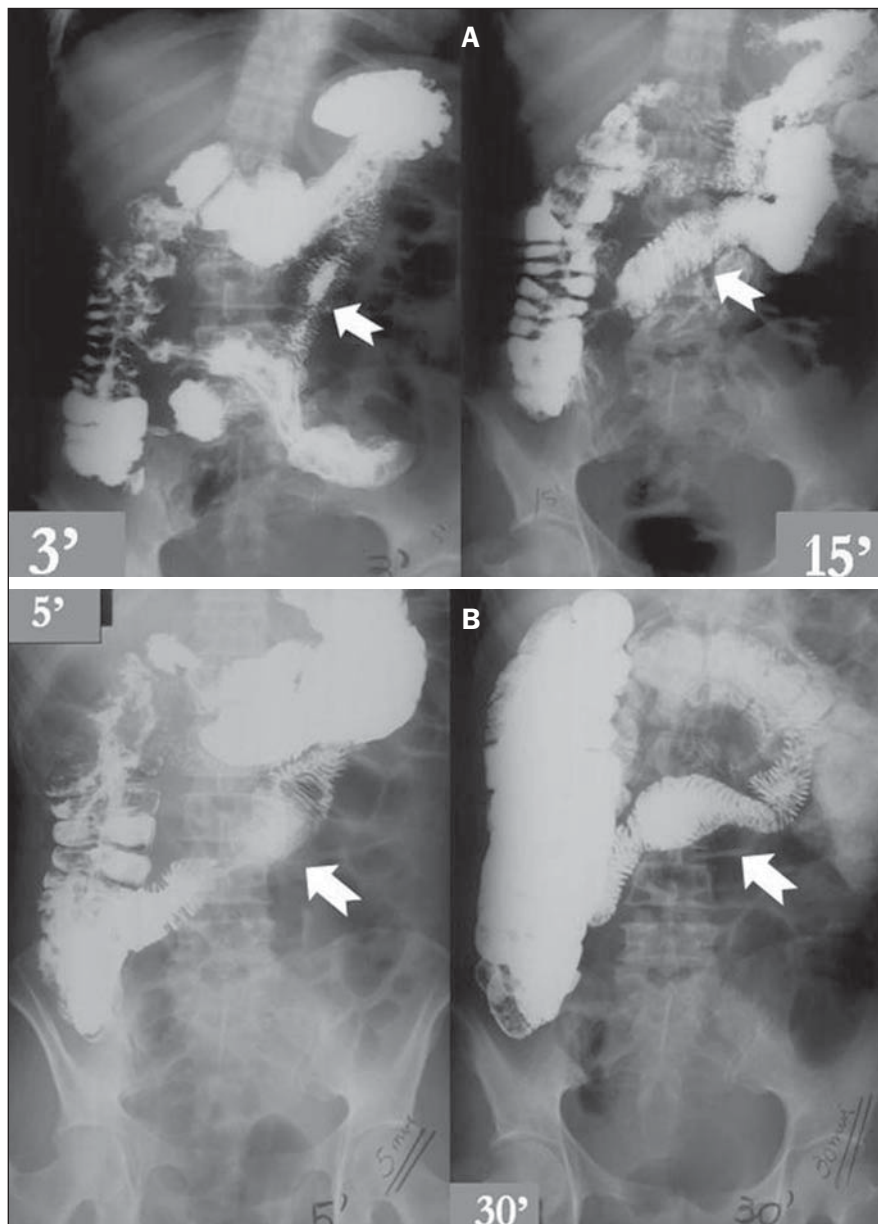
nos serviços. Exceto pelas porções proximais do jejuno (que ocasionalmente podem ser avaliadas pela endoscopia digestiva alta) e o íleo terminal (que pode ser examinado pela colonoscopia), a maior parte do intestino delgado só pode ser avaliada por exames de imagem. Apesar dos métodos modernos de aquisição de imagens, o exame contrastado do trânsito intestinal con-

tinua sendo um método de referência para a detecção de alterações morfológicas intraluminais do intestino delgado<sup>(8,9)</sup>.

O exame de trânsito intestinal é considerado relativamente simples, bastante disponível e com poucas contra-indicações ou complicações associadas. Além disso, proporciona informações completas e detalhadas do intestino delgado, tais como forma,

contornos, distribuição das alças intestinais, características dos relevos mucosos, motilidade e tempo de trânsito intestinal.

Os achados descritos nos exames radiográficos dos pacientes com SIC mostrados neste ensaio permitiram a avaliação do comprimento do intestino remanescente, a caracterização e estratificação das adaptações intestinais estruturais e da motilidade



**Figura 4. A:** Trânsito intestinal de paciente com SIC, completado em três minutos. Observar o aspecto das pregas mucosas delgadas (setas) e comparar com a figura B. **B:** Trânsito intestinal após três anos de evolução demonstrando aspectos da adaptação intestinal estrutural, com aumento do pregueamento mucoso e dilatações em alças delgadas.

intestinal, pela mensuração do tempo de trânsito. O comprimento do intestino delgado observado no trânsito intestinal se correlaciona com as medidas realizadas durante o procedimento cirúrgico e têm importância clínica na definição do prognóstico e na adequação da via de administração da terapia nutricional.

As imagens radiográficas contrastadas indicaram mudanças adaptativas nos segmentos intestinais remanescentes, expres-

sas pela hipertrofia das pregas mucosas e pelo aumento do calibre das alças intestinais. Tais achados são compatíveis com as alterações histológicas observadas após ressecções intestinais, caracterizadas por hiperplasia das células vilositárias, aumento da profundidade das criptas, hiperplasia da mucosa e dilatação do segmento remanescente, que implica em maior superfície absorviva<sup>(10)</sup>.

Os achados descritos no exame de trânsito intestinal para a SIC podem ser facil-

mente observados também nos exames de entero-TC e entero-RM. Eventualmente, tais exames podem ser utilizados principalmente nos casos em que há suspeita de complicações, como obstrução intestinal, coleções abdominais e alterações vasculares mesentéricas.

## CONCLUSÕES

A SIC é uma condição clínica complexa, que necessita de abordagem interdisciplinar que vise à terapia nutricional mais fisiológica e adequada às necessidades individuais. O presente ensaio mostra a essencialidade do exame contrastado do trato gastrointestinal na avaliação inicial de pacientes com SIC, assim como no seu acompanhamento periódico. Este exame possibilita avaliação estrutural e dinâmica do intestino remanescente, documentando os fenômenos adaptativos que interferem drasticamente na evolução clínica de pacientes com SIC.

## REFERÊNCIAS

1. Donohoe CL, Reynolds JV. Short bowel syndrome. *Surgeon.* 2010;8:270–9.
2. Keller J, Panter H, Layer P. Management of short bowel syndrome after extensive small bowel resection. *Best Pract Res Clin Gastroenterol.* 2004; 18:977–92.
3. Broadbent AM, Heaney A, Weyman K. A review of short bowel syndrome and palliation: a case report and medication guideline. *J Palliat Med.* 2006;9:1481–91.
4. Thompson JS, DiBaise JK, Iyer KR, et al. Post-operative short bowel syndrome. *J Am Coll Surg.* 2005;201:85–9.
5. Goday PS. Short bowel syndrome: how short is too short? *Clin Perinatol.* 2009;36:101–10.
6. Yamataka A, Kato Y. Long-term outcome of short bowel syndrome. *Nippon Geka Gakkai Zasshi.* 2009;110:199–202.
7. Marchini JS, Unamuno MRDL, Carneiro JJ, et al. Três anos de experiência e seguimento de pacientes portadores de síndrome do intestino curto e/ou síndrome de má absorção grave, portadores de desnutrição refratária a dietoterapia via oral (DRD). *Rev Bras Nutr Clin.* 1996;11:27–34.
8. Joly F, Mayeur C, Messing B, et al. Morphological adaptation with preserved proliferation/transporter content in the colon of patients with short bowel syndrome. *Am J Physiol Gastrointest Liver Physiol.* 2009;297:G116–23.
9. Levine MS, Rubesin SE, Laufer I. Pattern approach for diseases of mesenteric small bowel on barium studies. *Radiology.* 2008;249:445–60.
10. D'Eredità G, Ferrarese F, Cecere V, et al. Factors affecting prognosis in patients with short bowel syndrome. *G Chir.* 2003;24:302–4.