

# USO DE AGULHA DE GROSSO CALIBRE NA SECÇÃO PERCUTÂNEA DO TENDÃO CALCÂNEO NO PÉ TORTO CONGÊNITO

USE OF A LARGE GAUGE NEEDLE FOR PERCUTANEOUS SECTIONING OF THE ACHILLES TENDON IN CONGENITAL CLUBFOOT

DANIEL AUGUSTO CARVALHO MARANHO, MARCELLO HENRIQUE NOGUEIRA-BARBOSA, MARCELO NOVELINO SIMÃO, JOSÉ BATISTA VOLPON

## RESUMO

**Objetivo:** Avaliar a técnica de secção percutânea do tendão calcâneo com a utilização de agulha de grosso calibre para correção do equino residual do pé torto congênito tratado pelo método de Ponseti. **Método:** Foram avaliadas prospectivamente 57 secções do tendão calcâneo, em 39 pacientes com pé torto congênito tratados pelo método de Ponseti, no período de julho de 2005 a dezembro de 2008. A tenotomia foi realizada percutaneamente com agulha de grosso calibre. A ultrassonografia foi realizada, em seguida, para avaliar se houve secção tendínea completa e afastamento entre os cotos. **Resultados:** Houve divisão completa do tendão em todos os casos, porém, foi comum a necessidade de realizar a manobra de secção mais de uma vez, devido à persistência de conexão tendínea residual entre os cotos. O teste de Thompson e a avaliação ultrassonográfica dinâmica foram capazes de evidenciar tenotomias incompletas. A mensuração ultrassonográfica média do afastamento entre os cotos foi de  $5,70 \pm 2,23$  mm. Em dois casos, houve sangramento maior que o habitual, que cessou com compressão local e não comprometeu a perfusão. **Conclusão:** A secção percutânea com agulha do tendão calcâneo mostrou-se eficaz e segura para tratamento do equino residual do pé torto tratado pela técnica de Ponseti.

**Descritores:** Pé torto/ultrassonografia. Tendão do calcâneo. Deformidades do pé.

## ABSTRACT

**Objective:** To evaluate the percutaneous Achilles tendon sectioning technique using a large gauge needle for the correction of residual equinus of congenital clubfoot treated by the Ponseti method. **Methods:** Fifty-seven Achilles tendon sections were prospectively evaluated in thirty-nine patients with clubfoot, treated by the Ponseti method between July 2005 and December 2008. The tenotomy was performed percutaneously with a large gauge needle. Ultrasound scan was performed immediately after the section, to ascertain whether the tenotomy was complete, as well as stump separation. **Results:** There was complete tendon section in all cases, but the need to perform the section maneuver more than once was common, due to the persistence of the residual strands between tendon stumps. The Thompson test and dynamic ultrasound evaluation were able to detect incomplete tenotomies. The mean ultrasound measurement of the tendon gap was  $5.70 \pm 2.23$  mm. Two patients had abnormal bleeding, which was controlled by digital pressure and did not compromise foot perfusion. **Conclusion:** Percutaneous Achilles tendon sectioning with a needle proved to be efficient and safe to correct residual equinus of clubfoot treated by the Ponseti technique.

**Keywords:** Clubfoot/ultrasound. Achilles tendon. Foot deformities.

**Citação:** Maranhão DAC, Nogueira-Barbosa MH, Simão MN, Volpon JB. Uso de agulha de grosso calibre na secção percutânea do tendão calcâneo no pé torto congênito. *Acta Ortop Bras.* [online]. 2010;18(5):271-6. Disponível em URL: <http://www.scielo.br/aob>.

**Citation:** Maranhão DAC, Nogueira-Barbosa MH, Simão MN, Volpon JB. Use of a large gauge needle for percutaneous sectioning of the Achilles tendon in congenital clubfoot. *Acta Ortop Bras.* [online]. 2010;18(5):271-6. Available from URL: <http://www.scielo.br/aob>.

Todos os autores declaram não haver nenhum potencial conflito de interesses referente a este artigo.

Departamento de Biomecânica, Medicina e Reabilitação do Aparelho Locomotor - Hospital das Clínicas da Faculdade de Medicina de Ribeirão Preto da Universidade de São Paulo, Ribeirão Preto, SP, Brasil.

Trabalho realizado no Departamento de Biomecânica, Medicina e Reabilitação do Aparelho Locomotor da Faculdade de Medicina de Ribeirão Preto da Universidade de São Paulo e Centro de Ciências das Imagens e Física Médica do Hospital das Clínicas da Faculdade de Medicina de Ribeirão Preto da Universidade de São Paulo - USP - Ribeirão Preto (SP) - Brasil.

Endereço para correspondência: Av. Caramuru, 2100, apto 1424, Ribeirão Preto-SP, Brasil, CEP 14030-000. Email: [danielmaranho@hotmail.com](mailto:danielmaranho@hotmail.com)

Trabalho recebido em 26/06/09, aprovado em 09/02/10

## INTRODUÇÃO

O pé torto congênito idiopático é uma importante deformidade em função da frequência e dificuldade de tratamento. Consiste em mau alinhamento complexo do pé que envolve partes moles e ósseas e caracteriza-se pelo equino e varo do retropé, cavo e adução do médio e antepé.<sup>1-5</sup>

Avanços no conhecimento sobre a possível etiologia e a anatomia patológica do PTC permitiram evolução no tratamento, que, em passado recente, buscava a correção das deformidades por meio de liberações cirúrgicas extensas<sup>6</sup>, e hoje, objetiva à correção com métodos conservadores cada vez menos agressivos.

Atualmente, o método de Ponseti<sup>1,4,7</sup> torna-se cada vez mais difundido, com muitos relatos favoráveis em vários países.<sup>5,8-10</sup> O tratamento deve ser iniciado precocemente, nos primeiros dias de vida, e tem como princípio, a realização de manipulações e trocas gessadas seriadas com técnica específica para correção sequencial das deformidades.

Estudos comprovaram que a técnica de Ponseti foi capaz de reduzir significativamente a necessidade de liberação cirúrgica<sup>8,11-14</sup>, em relação aos métodos de tratamento antecedentes. A grande aceitação do método estendeu seu uso para os casos de PTC idiopáticos em crianças mais velhas<sup>15-17</sup>; pés complexos e resistentes<sup>18</sup>; pés recidivados<sup>19</sup>, inclusive recidivas após extensa liberação cirúrgica<sup>20</sup>, e também, nos casos não idiopáticos, como na mielomeningocele<sup>21</sup> e artrogripose distal.<sup>22,23</sup>

No entanto, cerca de 85% dos casos tratados pela técnica de Ponseti requerem secção percutânea do tendão calcâneo para correção do equino residual.<sup>1,4,8,10,15,24,25</sup> Assim, a secção percutânea do tendão calcâneo pode ser o único procedimento cirúrgico necessário para a correção da maioria dos pés acometidos.

A secção do tendão calcâneo é simples, eficaz e apresenta baixos riscos. Porém, foram descritas complicações relacionadas ao procedimento, como sangramento excessivo<sup>24</sup> e a formação de um pseudoaneurisma.<sup>26</sup>

Procedimentos menos invasivos são desenvolvidos com o objetivo de diminuir a agressividade cirúrgica, a morbidade e os custos. Assim, nas últimas décadas houve grande avanço na microcirurgia e na cirurgia videoassistida. A cirurgia percutânea com agulha foi descrita anteriormente, no meio ortopédico, para o tratamento do dedo em gatilho.<sup>27-30</sup>

Minkowitz et al.<sup>31</sup> publicaram uma modificação para a secção do tendão calcâneo, realizando-a percutaneamente com agulha hipodérmica de grosso calibre. Em relação às outras técnicas de alongamento tendíneo, pode-se atribuir à técnica com agulha vantagens como ser simples, e, teoricamente, ser menos invasiva e apresentar menor morbidade. Alguns cirurgiões realizam esses procedimentos em centro cirúrgico, o que eleva o custo além de expor aos riscos anestésicos. A tenotomia percutânea com agulha é realizada ambulatorialmente e sob anestesia local. Evita-se incisar a pele. Por se tratar de técnica recente, é útil que seja validada por outros autores e esta é a uma das justificativas para a presente investigação.

O objetivo do presente relato é apresentar a técnica e nossa experiência com ela, tendo como método de avaliação a ultrassonografia. Não é nosso objetivo realizar a comparação com outras técnicas.

## MATERIAIS E MÉTODOS

Trata-se de estudo prospectivo que foi aprovado pela Comissão de Ética em Pesquisa do Hospital das Clínicas da Faculdade de Medicina de Ribeirão Preto da Universidade de São Paulo e os pais ou responsáveis autorizaram a participação dos filhos no estudo por meio de termo de consentimento escrito.

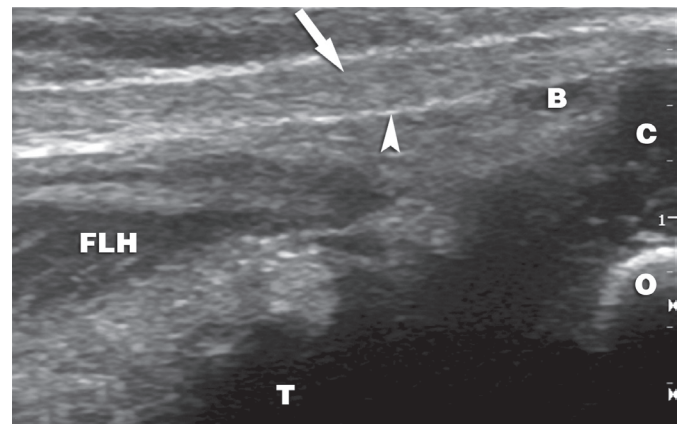
Foram estabelecidos os seguintes critérios de inclusão: (1) crianças com pé torto congênito idiopático ou sindrômico, tratadas pela técnica de Ponseti e submetidas à secção percutânea com agulha do tendão calcâneo para correção do equino residual; (2) tratamento primário e seguimento realizados completamente na nossa instituição, (3) realização da tenotomia sob controle ultrassonográfico, para confirmar se ela foi completa.

Não foi estabelecido um limite superior de idade, mas os pacientes ainda não deveriam ter começado a deambular.

Os critérios de exclusão compreenderam a não aceitação dos pais na participação no trabalho e realização do procedimento em centro cirúrgico, sem controle ultrassonográfico.

Foram submetidos ao tratamento pela técnica de Ponseti e tenotomia percutânea com agulha 37 pacientes portadores de pé torto congênito idiopático, um paciente portador de mielomeningocele e um paciente com má-formação no sistema urinário, totalizando 57 pés afetados e submetidos à tenotomia (dois casos com acometimento bilateral não necessitaram tenotomia em um dos pés, devido à correção do equino com as trocas gessadas), entre julho de 2005 e dezembro de 2008.

Os exames ultrassonográficos foram realizados por dois médicos radiologistas especializados na avaliação musculoesquelética (M.H.N.B. e M.N.S.), com equipamentos Aspen™ Siemens Medical Solutions (Mountain View, California, EUA) e HD 11 Ultrasound System Philips Medical Systems, Ltda. (Bothell, Washington, EUA), com transdutor linear de 7 a 10 MHz (L7). As imagens foram vistas em tempo real, nos planos longitudinal e transversal em relação ao tendão. Foram avaliadas as seguintes características tendíneas: espessura, ecogenicidade, ecotextura, estruturas peritendíneas e o melhor local para a secção, que correspondeu à porção mais afilada do corpo do tendão. A Figura 1 mostra o tendão calcâneo visto à ultrassonografia, previamente à tenotomia. O tendão (seta) é a estrutura com textura fibrilar homogênea ecoica envolvida por um peritendão hiperecoico (cabeça de seta). Estão identificadas a bolsa tendínea calcânea (B), a junção musculotendínea do flexor longo do hálux (FLH), a tibia (T), a porção cartilaginosa (C) e óssea (O) do calcâneo



**Figura 1** – Aspecto ultrassonográfico do tendão calcâneo em paciente com PTC idiopático aos dois meses de idade, antes da tenotomia. Corte longitudinal mediano ao nível do tornozelo.

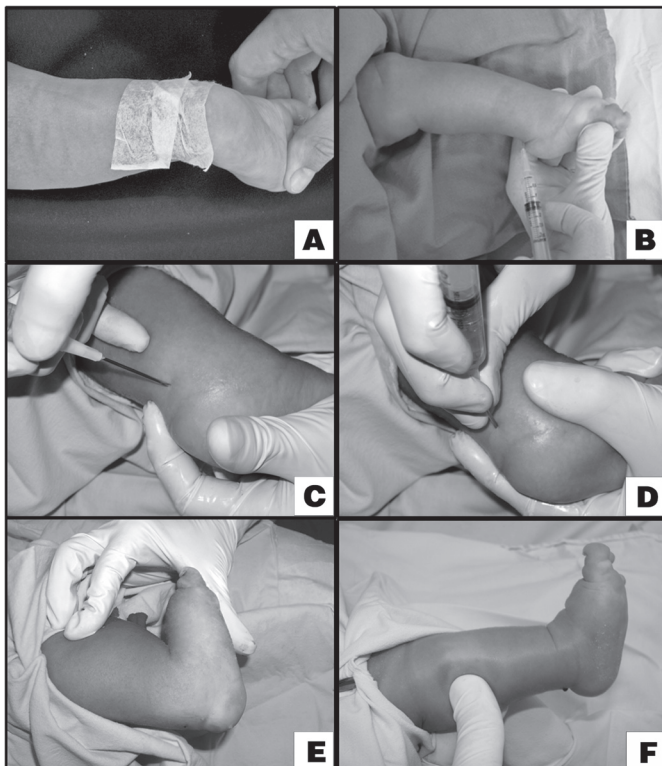
(Fonte: material obtido pelo autor).

A secção percutânea com agulha do tendão calcâneo foi realizada em regime ambulatorial, por residentes em treinamento em ortopedia pediátrica, sob supervisão de um cirurgião ortopédico pediátrico treinado (D.A.C.M.). O procedimento seguiu a técnica recomendada por Minkowitz et al.<sup>31</sup>, com utilização de uma agulha

hipodérmica de grosso calibre com bisel regular (calibre 1,6 mm e comprimento 40 mm - BD PrecisionGlide®, Becton Dickinson,). Trinta minutos antes do procedimento, foi administrada, por via oral, solução de hidrato de cloral 6% (1 ml / 2 kg de peso) com objetivo de sedação, e foi aplicado creme anestésico na pele sobre a região do tendão calcâneo (lidocaína 2,5% e prilocaína 2,5%; creme) (Figura 2A).

O paciente foi posicionado em decúbito dorsal horizontal, com o joelho flexionado ~90° e o quadril foi abduzido para permitir acesso à porção posterior da perna e pé. Um auxiliar manteve o posicionamento do membro. Foi realizada antisepsia com solução de clorexidina desgerminante 2,0% e, depois, aplicação de solução de clorexidina alcoólica 0,5%, seguida pela colocação de campos estéreis. Foi utilizada anestesia local com solução de lidocaína 1% (~0,2 mL) injetada com agulha de insulina na derme e no subcutâneo, na região de entrada da agulha para a realização da tenotomia. (Figura 2B)

O pé foi forçado em dorsiflexão levando o tendão calcâneo a ficar tenso e facilmente palpável. Houve o cuidado em evitar lesão do feixe vasculonervoso posteromedial (tibial posterior). A secção tendínea foi feita com a agulha de calibre 16, acoplada a uma seringa de 3,0 mL, para facilitar a preensão e o controle do posicionamento da agulha. Deste modo, a agulha foi inserida de forma rasante à borda medial do tendão calcâneo, cerca de 1,0 a 2,0 cm proximalmente à inserção. (Figura 2C) O bisel da agulha foi usado como lâmina, seccionando o tendão através de movimentos de lateralização e elevação da extremidade cortante. (Figura 2D) A secção foi percebida com um estalido e aumento súbito da dorsiflexão. (Figura 2E) O tendão, o ponto de entrada, a secção e a solução de continuidade entre os cotos foram visualizados e registrados pela ultrassonografia realizada, neste momento, sob técnicas de assepsia e antisepsia. Por último, foi injetada solução de lidocaína 1,0% (0,5 mL) no espaço entre os cotos.



**Figura 2** – A a F – Passos técnicos da secção percutânea do tendão calcâneo com agulha.

Foram pesquisados os sinais clínicos do sucesso da tenotomia, que foram o aumento da dorsiflexão, a depressão palpável sobre o tendão na região da secção e a falta da movimentação do pé, com aperto manual da panturrilha (Figura 2F), que caracteriza o sinal de Thompson positivo.<sup>32</sup> Na ultrassonografia foi avaliado se houve a completa secção tendínea com o aparecimento de afastamento entre os cotos preenchido por hematoma e, dinamicamente, ausência de transmissão de movimentos entre os cotos tendíneos durante a flexoextensão do pé e manobra de compressão da panturrilha (Thompson ultrassonográfico).<sup>33,34</sup> O afastamento entre os cotos foi aferido com o pé em posição neutra e medido ultrassonograficamente. Seguiu leve pressão sobre a região tenotomizada e observação das condições circulatórias dos dedos.

Nos casos com acometimento bilateral, em seguida, foi realizado o mesmo procedimento, no outro pé.

Depois, foi realizada imobilização gessada com o joelho flexionado ~90° e o pé posicionado em dorsiflexão máxima e abdução de ~70°. O paciente permaneceu em observação em torno de meia hora, com atenção para o estado geral, condições circulatórias dos artelhos e sinais de sangramento. A analgesia pós-operatória foi realizada com dipirona ou paracetamol, por via oral.

## RESULTADOS

Entre julho de 2005 e dezembro de 2008, trinta e nove pacientes completaram os critérios de inclusão, totalizando 57 pés acometidos (dezenove casos com acometimento unilateral, vinte casos com acometimento bilateral, mas em dois deles, um pé não necessitou tenotomia para correção do equino).

A idade média de início de tratamento foi de 6,5 semanas, com desvio padrão (DP) de sete semanas e variou de três dias a 30 semanas (mediana de 2,85 semanas). A média do número de trocas de gessos foi nove (DP=3,53). A idade média por ocasião da tenotomia foi de 16,7 semanas (DP=8,7) e variou de 6,3 a 40,5 semanas (mediana de 14,3 semanas).

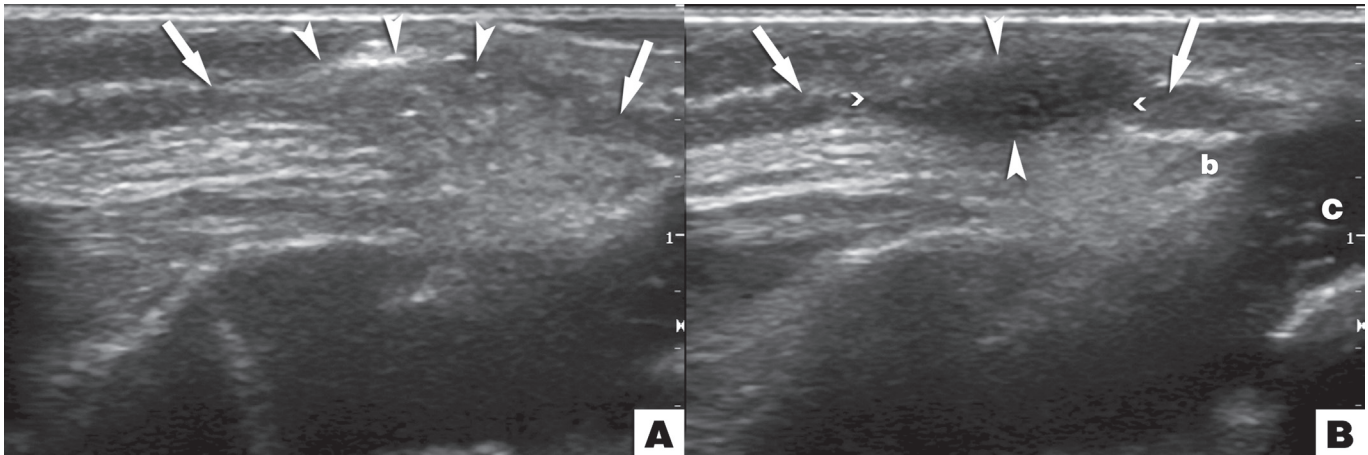
Clinicamente, após a tenotomia completa, houve correção do equino em todos os casos, evidenciada pelo aumento da dorsiflexão e pela depressão formada entre os cotos, com a palpação do tendão. Na manobra de Thompson, não havia transmissão de movimentos dos músculos da panturrilha para o calcânar.

O exame ultrassonográfico realizado imediatamente após a tenotomia demonstrou secção do tendão calcâneo com formação de área hipoeoica com *débris* e afastamento médio entre os cotos de 5,70 mm (variação: 2,3 a 11,0 mm; DP=2,20 mm; mediana=5,5 mm). Após a tenotomia e correção do equino, a ultrassonografia (Figura 3) evidenciou afastamento entre os cotos (setas) e no espaço resultante (cabeças de seta), houve, inicialmente, aparecimento de imagem com ecotextura reverberante, proveniente da penetração de ar no foco da tenotomia. (Figura 3A) Logo após, houve preenchimento desse espaço por hematoma. (Figura 3B) Na Figura 3, estão identificadas a bolsa tendínea calcânea (b) e a porção cartilaginosa (C) do calcâneo.

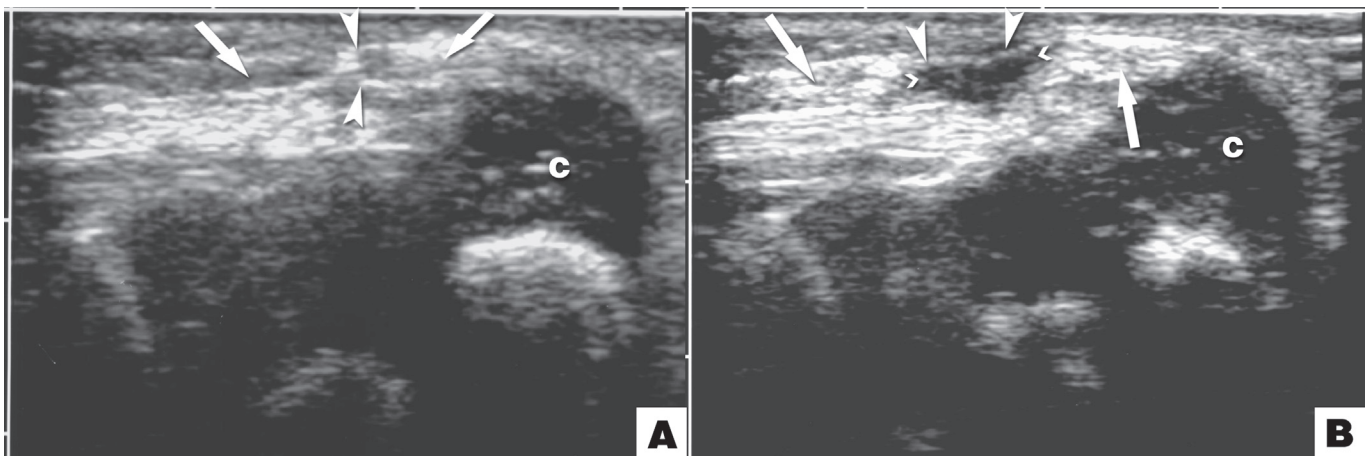
Porém, em alguns casos, persistiu alguma conexão tendínea residual entre os cotos, que a ultrassonografia foi capaz de identificar nas imagens estáticas e dinâmicas, assim como por meio da manobra de Thompson (clínica e ultrassonográfica). Esses feixes residuais foram completamente seccionados, em seguida, sob visão ultrassonográfica. (Figura 4)

A manobra de Thompson, tanto clínica como ultrassonográfica, mostrou-se bastante sensível para detecção das conexões residuais numa tenotomia incompleta, desde que feita com atenção à transmissão de movimentos para o calcânar.





**Figura 3** – Imagem ultrassonográfica longitudinal do tendão calcâneo (setas) no PTC, logo após a tenotomia, com afastamento entre os cotos. O espaço resultante (cabeças de setas) é inicialmente preenchido por ar (A) e, logo após, hematoma (B).



**Figura 4** – Imagem ultrassonográfica longitudinal do tendão calcâneo (setas) no PTC logo após a tenotomia. A) As cabeças de seta identificam fibras de conexão, remanescentes, após uma tenotomia incompleta. B) Após nova manobra, o tendão foi completamente seccionado (cabeças de seta).

Houve dois casos de sangramento não habitual após a tenotomia, que cessou com pressão digital e não causou comprometimento da perfusão dos pés ou interferência no tratamento final. Não houve caso algum de infecção local pós-tenotomia.

## DISCUSSÃO

O equino residual no tratamento do pé torto congênito pelo método de Ponseti vem recebendo atenção especial, pois é resistente às manipulações e trocas gessadas. Segundo Ippolito e Ponseti<sup>35</sup>, a retração dos ligamentos posteriores do retópé produz flexão plantar, mas há encurtamento do tríceps sural associadamente, que dificulta a correção do equino pelo método manipulativo.<sup>1</sup> Em face destas evidências, a secção do tendão calcâneo torna-se necessária para a completa normalização das relações entre os ossos e obtenção de um pé plantígrado.

No entanto, foram relatadas complicações relacionadas à tenotomia percutânea, como sangramento excessivo<sup>24</sup> e aparecimento de um pseudoaneurisma.<sup>26</sup>

A lâmina de bisturi oftalmológico, utilizada por Ponseti, é longa e tem extremidade pontiaguda, características que, teoricamente, predisporiam à lesão das estruturas laterais ao tendão calcâneo. Assim, foi sugerido o uso de uma lâmina de bisturi oftalmológico

mais curta e de extremidade arredondada.<sup>24</sup> No caso do pseudoaneurisma referido, foi utilizada uma lâmina de bisturi convencional número quinze<sup>26</sup>, que talvez seja o instrumento mais utilizado no nosso meio para a realização da tenotomia percutânea. Para evitar tais acidentes, alguns autores sugeriram a realização da tenotomia não mais de forma percutânea, mas aberta, através de pequena incisão.<sup>24,36</sup>

Na presente investigação, seguimos estritamente a técnica de tratamento recomendada por Ponseti.<sup>1,4,7,37,38</sup> Entretanto, realizamos a tenotomia com agulha de grosso calibre como recomendado por Minkowitz et al.<sup>31</sup>, por achar a técnica simples, de baixo custo, e teoricamente, de menor morbidade. A secção percutânea com agulha já fora praticada para a liberação tendínea no dedo em gatilho e considerada segura e eficiente.<sup>27-30</sup>

A busca de procedimentos com resultados cada vez melhores e menos invasivos é constante na Medicina, pois além de serem menos agressivos, são menos onerosos e podem ser realizados em regime ambulatorial. Assim, novos campos desenvolvem-se, como as cirurgias videoassistidas e fixações biológicas de fraturas. Entretanto, qualquer que seja a técnica de tenotomia percutânea, com o bisturi convencional, oftalmológico ou com agulha, sempre haverá dúvida se o tendão foi totalmente seccionado. Nossos resultados

com a agulha mostram que pode persistir alguma conexão entre os cotos e não ser percebida clinicamente, o que, teoricamente, poderia influenciar na correção do equino. Provavelmente, esta característica não é exclusividade da técnica com agulha, mas cirurgião-dependente, qualquer que seja o instrumental usado na tenotomia. Obviamente, quanto mais grosseiro o instrumento e menos experiente o cirurgião, maior a possibilidade de lesão dos vasos, representados principalmente pela artéria fibular posterior e veia safena parva<sup>24</sup>, bem como de outras estruturas vizinhas ao tendão calcâneo.

O cuidado com a tenotomia também se justifica em virtude das variações anatômicas vasculares que são frequentemente encontradas no PTC. No relato de caso do pseudoaneurisma, já referido, os autores descreveram íntima proximidade do tendão calcâneo com o feixe vasculonervoso tibial posterior, em uma cirurgia de alongamento em "Z" do tendão calcâneo, para correção de recidiva do equino no pé contralateral.<sup>26</sup> O paciente havia sido submetido à angiorressonância nuclear magnética, antes da cirurgia, e foi evidenciado suprimento sanguíneo único pela artéria tibial posterior, motivo pelo qual os autores contraindicaram tenotomia percutânea e realizaram-na por um pequeno acesso.

Outra anomalia vascular no PTC é a ausência ou insuficiência da artéria tibial anterior, que pode apresentar frequência de até 85%, em alguns estudos.<sup>24,39-47</sup> Nesses casos, o suprimento sanguíneo é dado pela artéria tibial posterior, que é anatomicamente próxima do tendão calcâneo e está potencialmente em risco durante a tenotomia.

Também foi descrita ausência ou insuficiência da artéria tibial posterior no PTC.<sup>43,45,46,48,49</sup> Nesses casos incomuns, com deficiência do suprimento sanguíneo pelas artérias tibiais anterior e posterior, a artéria fibular torna-se dominante e deve ser cuidadosamente protegida nas cirurgias de liberação do pé torto, como também nas secções do tendão calcâneo.<sup>24,43,49</sup>

O PTC pode ter um suprimento sanguíneo basal diminuído em relação ao pé normal. Se existir apenas uma artéria, e se ela for lesada pode haver sofrimento vascular, gangrena, necrose parcial ou completa do pé e risco de amputação.<sup>24,26</sup>

Assim, precauções que aumentam a segurança nesse procedimento são importantes<sup>24</sup>, pois, à medida que o método de Ponseti se populariza, mais pacientes serão tratados por diferentes médicos e a possibilidade de complicações aumenta.

A pesquisa dos pulsos tibial anterior e tibial posterior, realizada previamente à tenotomia, foi descrita como medida complementar para o procedimento e, em casos com ambos os pulsos ausentes, foi preconizado realizar ultrassonografia *Doppler* para localizar as artérias nutrientes.<sup>24,40</sup> Em relação ao exame vascular distal Sodré et al.<sup>40</sup> consideraram relativamente limitado o *Doppler* com técnica de onda contínua, pois o método não discrimina os vasos menores dos maiores e o exame pode ser positivo nos locais onde houver ausência da artéria pediosa comprovada pela arteriografia. No entanto, a ultrassonografia com *Doppler* colorido e ondas pulsadas permite melhor identificação dos contornos, calibre, sentido do fluxo sanguíneo e relações anatômicas dos vasos.<sup>47</sup> Se a ultrassonografia com *Doppler* for inconclusiva, a arteriografia ou a angiorressonância podem ser feitas para caracterizar a anatomia vascular.<sup>5,24,41,43</sup>

Outra cautela seria a realização da tenotomia através de pequeno acesso que visualize diretamente o tendão.<sup>36</sup> Em nossa opinião, esta opção deve ser preferencialmente utilizada nos casos de uma única artéria dominante no suprimento sanguíneo do pé.

Na literatura, outras maneiras de lidar com o equino residual, que sejam seguras e não invasivas, têm sido buscadas, como o uso da toxina botulínica aplicada no tríceps sural, com o fundamento de que a atenuação da atividade muscular associada às manipulações e trocas gessadas, facilitaria a correção.<sup>50</sup> Estes autores concluíram que o método é seguro e eficaz. Entretanto, em relato posterior de Ramachandran e Eastwood<sup>51</sup>, com estudo prospectivo randomizado, que envolveu 20 recém-nascidos com PTC, não houve benefício no uso de toxina botulínica associadamente às manipulações e trocas gessadas.

Em nossa metodologia, introduzimos o exame ultrassonográfico como maneira de assegurar que a tenotomia fosse completa, principalmente ao usar uma agulha, técnica relativamente nova e sem outros relatos na literatura. Esse cuidado não foi observado em estudos prévios, mesmo nos mais importantes.

De nossa experiência, o exame ultrassonográfico seria muito útil para os casos especialmente difíceis de realizar a tenotomia (pés com equino muito grave, pequenos e gordos) ou, ainda, na suspeita de anomalias vasculares. Porém, o exame deve ser realizado por profissional experiente, pois é examinador dependente, e sob condições de assepsia e antisepsia, o que pode representar alguma dificuldade. Por outro lado, a utilização rotineira do exame representa um complicador e custo adicional ao procedimento.

Uma secção do tendão pode ser diagnosticada pelo exame ultrassonográfico. Quando ela é completa, ocorre afastamento entre os cotos devido à retração proximal, surgindo um espaço que é preenchido agudamente por hematoma que se expressa como *débris* ecográficos. Nos casos mais crônicos ou tardios, o espaço é preenchido por tecido fibroso. Na avaliação dinâmica com flexoextensão do tornozelo, não há transmissão de movimentos do calcânhar para o coto proximal do tendão e a manobra de Thompson<sup>32</sup> adaptada à ultrassonografia<sup>33,34</sup> é positiva. Nesta manobra, com o joelho flexionado 90°, e o pé livre de apoio, o ventre muscular da panturrilha é apertado manualmente, com o objetivo de causar retração e provocar flexão plantar do tornozelo.<sup>32</sup> Quando há completa descontinuidade do tendão, a ultrassonografia não mostra transmissão de movimentos do coto proximal para o distal. Neste exame, outros sinais podem sugerir lesão completa do tendão calcâneo: herniação da gordura de Kager para o sítio da lesão, artefatos de refração com sombra acústica e até herniação do músculo plantar.<sup>34</sup>

Quando a lesão for incompleta, imagem hipoeoica bem definida aparece no local da ruptura, porém, sem atingir toda a espessura tendínea; o coto proximal não sofre retração e, à manobra dinâmica, ocorre transmissão de movimentos do calcânhar para a panturrilha através do tendão. Assim, o teste de Thompson adaptado à ultrassonografia é negativo.<sup>34</sup>

Concluímos que a técnica aqui descrita é viável e relativamente simples para aqueles ortopedistas já familiarizados com a tenotomia percutânea. Os resultados dão suporte para a segurança do procedimento, mas um limite superior de idade para a sua realização ainda não está estabelecido. Esta questão pode ser um ponto importante num futuro próximo, já que o método de Ponseti vem sendo utilizado em crianças mais velhas<sup>15-17</sup> ou com síndromes associadas<sup>21-23</sup>, o que pode ser tema de novas investigações.

## AGRADECIMENTOS

Suporte financeiro parcial da FINEP (Financiadora de Estudos e Projetos - Brasil; financiamento 01.05.0948.0).

## REFERÊNCIAS

- Ponseti IV. Congenital clubfoot: fundamentals of treatment. Oxford: Oxford University Press; 1996.
- Song HR, Carroll NC, Neyt J, Carter JM, Han J, D'Amato CR. Clubfoot analysis with three-dimensional foot models. *J Pediatr Orthop B*. 1999;8:5-11.
- Cahuzac JP, Baunin C, Luu S, Estivalezes E, Sales de Gauzy J, Hobatho MC. Assessment of hindfoot deformity by three-dimensional MRI in infant club foot. *J Bone Joint Surg Br*. 1999;81:97-101.
- Ponseti IV. Treatment of congenital club foot. *J Bone Joint Surg Am*. 1992;74:448-54.
- Dobbs MB, Gurnett CA. Update on clubfoot: etiology and treatment. *Clin Orthop Relat Res*. 2009;467:1146-53.
- McKay DW. New concept of and approach to clubfoot treatment: section I-principles and morbid anatomy. *J Pediatr Orthop*. 1982;2:347-56.
- Ponseti IV, Smoley EN. The classic: congenital club foot: the results of treatment. 1963. *Clin Orthop Relat Res*. 2009;467:1133-45.
- Herzenberg JE, Radler C, Bor N. Ponseti versus traditional methods of casting for idiopathic clubfoot. *J Pediatr Orthop*. 2002;22:517-21.
- Dobbs MB, Rudzki JR, Purcell DB, Walton T, Porter KR, Gurnett CA. Factors predictive of outcome after use of the Ponseti method for the treatment of idiopathic clubfeet. *J Bone Joint Surg Am*. 2004;86:22-7.
- Bor N, Coplan JA, Herzenberg JE. Ponseti treatment for idiopathic clubfoot: minimum 5-year followup. *Clin Orthop Relat Res*. 2009;467:1263-70.
- Ippolito E, Farsetti P, Caterini R, Tudisco C. Long-term comparative results in patients with congenital clubfoot treated with two different protocols. *J Bone Joint Surg Am*. 2003;85:1286-94.
- Sud A, Tiwari A, Sharma D, Kapoor S. Ponseti's vs. Kite's method in the treatment of clubfoot--a prospective randomised study. *Int Orthop*. 2008;32:409-13.
- Dobbs MB, Nunley R, Schoenecker PL. Long-term follow-up of patients with clubfeet treated with extensive soft-tissue release. *J Bone Joint Surg Am*. 2006;88:986-96.
- Farsetti P, De Maio F, Russolillo L, Ippolito E. CT study on the effect of different treatment protocols for clubfoot pathology. *Clin Orthop Relat Res*. 2009;467:1243-9.
- Morcuende JA, Dolan LA, Dietz FR, Ponseti IV. Radical reduction in the rate of extensive corrective surgery for clubfoot using the Ponseti method. *Pediatrics*. 2004;113:376-80.
- Lourenço AF, Morcuende JA. Correction of neglected idiopathic club foot by the Ponseti method. *J Bone Joint Surg Br*. 2007;89:378-81.
- Alves C, Escalda C, Fernandes P, Tavares D, Neves MC. Ponseti method: does age at the beginning of treatment make a difference? *Clin Orthop Relat Res*. 2009;467:1271-7.
- Ponseti IV, Zhivkov M, Davis N, Sinclair M, Dobbs MB, Morcuende JA. Treatment of the complex idiopathic clubfoot. *Clin Orthop Relat Res*. 2006;451:171-6.
- Bor N, Herzenberg JE, Frick SL. Ponseti management of clubfoot in older infants. *Clin Orthop Relat Res*. 2006;444:224-8.
- Nogueira MP, Ey Battle AM, Alves CG. Is it possible to treat recurrent clubfoot with the Ponseti technique after posteromedial release?: a preliminary study. *Clin Orthop Relat Res*. 2009;467:1298-305.
- Chen RC, Gordon JE, Luhmann SJ, Schoenecker PL, Dobbs MB. A new dynamic foot abduction orthosis for clubfoot treatment. *J Pediatr Orthop*. 2007;27:522-8.
- van Bosse HJ, Marangoz S, Lehman WB, Sala DA. Correction of arthrogyrotic clubfoot with a modified Ponseti technique. *Clin Orthop Relat Res*. 2009;467:1283-93.
- Boehm S, Limpaphayom N, Alaei F, Sinclair MF, Dobbs MB. Early results of the Ponseti method for the treatment of clubfoot in distal arthrogyroposis. *J Bone Joint Surg Am*. 2008;90:1501-7.
- Dobbs MB, Gordon JE, Walton T, Schoenecker PL. Bleeding complications following percutaneous tendoachilles tenotomy in the treatment of clubfoot deformity. *J Pediatr Orthop*. 2004;24:353-7.
- Scher DM, Feldman DS, van Bosse HJ, Sala DA, Lehman WB. Predicting the need for tenotomy in the Ponseti method for correction of clubfeet. *J Pediatr Orthop*. 2004;24:349-52.
- Burghardt RD, Herzenberg JE, Ranade A. Pseudoaneurysm after Ponseti percutaneous Achilles tenotomy: a case report. *J Pediatr Orthop*. 2008;28:366-9.
- Bain GI, Turnbull J, Charles MN, Roth JH, Richards RS. Percutaneous A1 pulley release: a cadaveric study. *J Hand Surg Am*. 1995;20:781-4.
- Saldana MJ. Trigger digits: diagnosis and treatment. *J Am Acad Orthop Surg*. 2001;9:246-52.
- Lorthioir J Jr. Surgical treatment of trigger-finger by a subcutaneous method. *J Bone Joint Surg Am*. 1958;40:793-5.
- Cohen TJ. Tratamento percutâneo do dedo em gatilho. *Rev Bras Ortop*. 1996;31:690-2.
- Minkowitz B, Finkelstein BI, Bleicher M. Percutaneous tendo-Achilles lengthening with a large-gauge needle: a modification of the Ponseti technique for correction of idiopathic clubfoot. *J Foot Ankle Surg*. 2004;43:263-5.
- Thompson TC. A test for rupture of the tendo achillis. *Acta Orthop Scand*. 1962;32:461-5.
- Khoury V, Guillin R, Dhanju J, Cardinal E. Ultrasound of ankle and foot: overuse and sports injuries. *Semin Musculoskelet Radiol*. 2007;11:149-61.
- Fessell DP, Jacobson JA. Ultrasound of the hindfoot and midfoot. *Radiol Clin North Am*. 2008;46:1027-43.
- Ippolito E, Ponseti IV. Congenital club foot in the human fetus. A histological study. *J Bone Joint Surg Am*. 1980;62:8-22.
- Dogan A, Kalender AM, Seramet E, Uslu M, Sebik A. Mini-open technique for the achilles tenotomy in correction of idiopathic clubfoot: a report of 25 cases. *J Am Podiatr Med Assoc*. 2008;98:414-7.
- Ponseti IV, Smoley EN. Congenital club foot: the results of treatment. *J Bone Joint Surg Am*. 1963;45:261-344.
- Ponseti IV. Common errors in the treatment of congenital clubfoot. *Int Orthop*. 1997;21:137-41.
- Edelson JG, Hussein N. The pulseless club foot. *J Bone Joint Surg Br*. 1984;66:700-2.
- Sodre H, Bruschini S, Mestriner LA, Miranda F Jr, Levinsohn EM, Packard DS Jr, Crider RJ Jr, Schwartz R, Hootnick DR. Arterial abnormalities in talipes equinovarus as assessed by angiography and the Doppler technique. *J Pediatr Orthop*. 1990;10:101-4.
- Ben-Menachem Y, Butler JE. Arteriography of the foot in congenital deformities. *J Bone Joint Surg Am*. 1974;56:1625-30.
- Greider TD, Siff SJ, Gerson P, Donovan MM. Arteriography in club foot. *J Bone Joint Surg Am*. 1982;64:837-40.
- Dobbs MB, Gordon JE, Schoenecker PL. Absent posterior tibial artery associated with idiopathic clubfoot. A report of two cases. *J Bone Joint Surg Am*. 2004;86:599-602.
- Hootnick DR, Levinsohn EM, Crider RJ, Packard DS Jr. Congenital arterial malformations associated with clubfoot. A report of two cases. *Clin Orthop Relat Res*. 1982;(167):160-3.
- Hootnick DR, Packard DS Jr, Levinsohn EM, Crider RJ Jr. Confirmation of arterial deficiencies in a limb with necrosis following clubfoot surgery. *J Pediatr Orthop B*. 1999;8:187-93.
- Kruse L, Gurnett CA, Hootnick D, Dobbs MB. Magnetic resonance angiography in clubfoot and vertical talus: a feasibility study. *Clin Orthop Relat Res*. 2009;467:1250-5.
- Katz DA, Albanese EL, Levinsohn EM, Hootnick DR, Packard DS Jr, Grant WD, Mann KA, Albanese SA. Pulsed color-flow Doppler analysis of arterial deficiency in idiopathic clubfoot. *J Pediatr Orthop*. 2003;23:84-7.
- Quillin SP, Hicks ME. Absent posterior tibial artery associated with clubfoot deformity: an unusual variant. *J Vasc Interv Radiol*. 1994;5:497-9.
- Kitziger K, Wilkins K. Absent posterior tibial artery in an infant with talipes equinovarus. *J Pediatr Orthop*. 1991;11:777-8.
- Alvarez CM, Tredwell SJ, Keenan SP, Beauchamp RD, Choit RL, Sawatzky BJ, De Vera MA. Treatment of idiopathic clubfoot utilizing botulinum A toxin: a new method and its short-term outcomes. *J Pediatr Orthop*. 2005;25:229-35.
- Ramachandran M, Eastwood DM. Botulinum toxin and its orthopaedic applications. *J Bone Joint Surg Br*. 2006;88:981-7.