

Ixodíase revelada pela microscopia de epiluminescência sem contato com a pele*

Ixodiasis disclosed by epiluminescence microscopy without skin contact

Paulo Ricardo Criado¹

Roberta Fachini Jardim Criado²

Resumo: Nós descrevemos um homem de 48 anos que procurou nossa clínica com múltiplas pápulas eritematosas e pruriginosas dois dias após uma viagem à Serra da Mantiqueira. O exame físico meticuloso com o dermatoscópio de epiluminescência demonstrou múltiplos carrapatos na fase de larva na pele.

Palavras-chave: Carrapatos; Dermoscopia; Infestações por carrapato; Ixodes

Abstract: We describe the case of a 48-year-old healthy man who sought for medical help in our clinic with multiple pruriginous erythematous papules after a 2-day trip to “Serra da Mantiqueira”. (Mantiqueira Mountain). A meticulous physical exam with a portable epiluminescence microscopy showed several ticks on a larval form on the skin of the patient.

Keywords: Dermoscopy; Ixodes; Tick infestations; Ticks

Homem branco, 48 anos, procedente de São Paulo, procurou nossa clínica privada com queixa de prurido intenso em todo o corpo nos últimos dois dias. A erupção eritematopapulosa pruriginosa havia iniciado durante viagem à região do Circuito das Águas (Serra da Mantiqueira).

O exame físico das lesões eritematopapulosas (Figuras 1A e 1B) com o dermatoscópio modelo DermLite DL100 revelou inúmeros carrapatos (Figuras 1C a 1E).

O *A. cajennense* tem, no Sudeste do Brasil, três estágios parasitários distribuídos ao longo do ano.^{2,3} As larvas, conhecidas como micuim, predominam de abril a julho; as ninfas, chamadas de “vermelhinho”, de julho a outubro, e os adultos, chamados de “rodoleiro” ou de “carrapato-estrela”, desenvolvem-se nos meses quentes e chuvosos, de outubro a março.

Quando é ninfa, vive amontoadas, sendo seu parasitismo intenso, pois das folhas rasteiras das plantas passam ao homem (basta encostar, apenas), resultando pápulas eritematosas com *inoculum* central e intensamente pruriginosas.³ □

Recebido em 22.02.2010.

Aprovado pelo Conselho Consultivo e aceito para publicação em 22.02.2010.

* Trabalho realizado na Alergskin Alergia e Dermatologia - São Paulo (SP), Brasil.

Conflito de interesse: Nenhum / *Conflict of interest*: None

Suporte financeiro: Nenhum / *Financial funding*: None

¹ Doutor em Ciências (Dermatologia) pela Faculdade de Medicina da Universidade de São Paulo (Fmusp); médico da Divisão de Dermatologia do Hospital das Clínicas da Faculdade de Medicina da Universidade de São Paulo (Fmusp) - São Paulo (SP), Brasil.

² Mestre em Medicina pelo Instituto de Assistência Médica ao Servidor Público Estadual de São Paulo; alergista da disciplina de Dermatologia da Faculdade de Medicina do ABC - São Paulo (SP), Brasil.

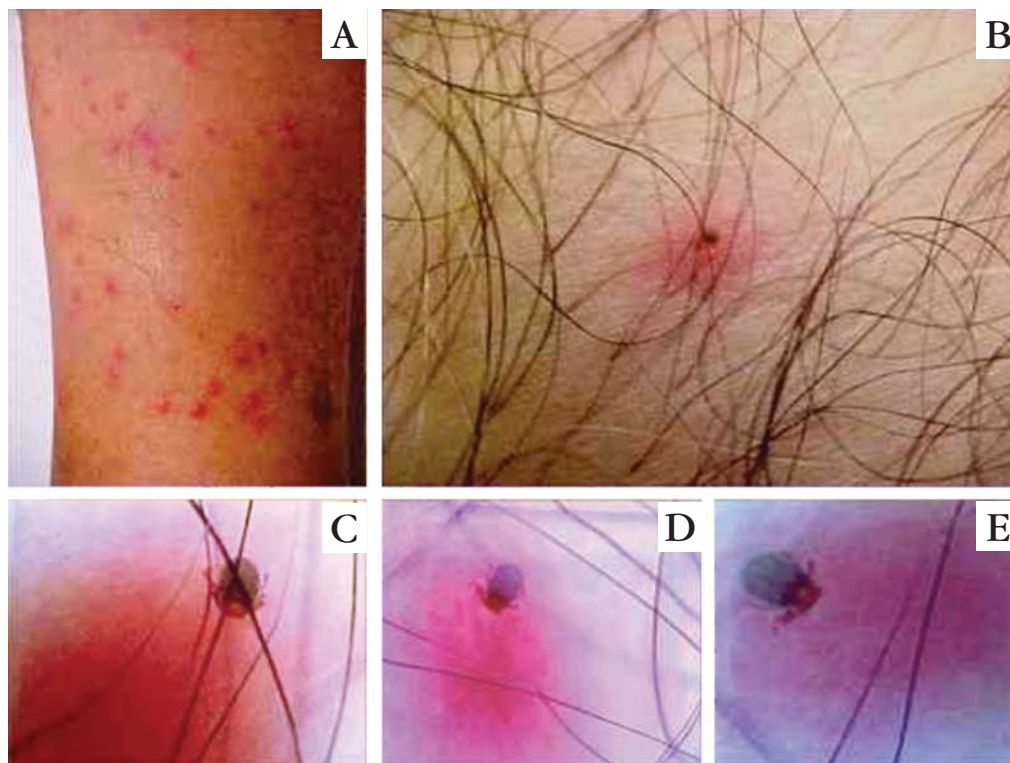


FIGURA 1: A. Múltiplas pápulas eritematosas de 2mm a 4mm de diâmetro, ora isoladas, ora agrupadas, dispostas na perna. B. À inspeção dermatológica minuciosa, demonstra uma pápula eritematosa encimada por ponto castanho-enechecido. C, D e E. Exame dermatoscópico com microscopia de epiluminescência sem contato com a pele revela a presença de carrapato em estágio de larva (micium), com o aparelho sugador imerso na pele e as patas aderidas aos pelos do doente

REFERÊNCIAS

1. de Lemos ER, Machado RD, Pires FD, Machado SL, da Costa LM, Coura JR. Rickettsiae-infected ticks in an endemic area in spotted fever in the State of Minas Gerais, Brazil. Mem Inst Oswaldo Cruz. 1997;92:477-81.
2. Labruna MB, Kasai N, Ferreira F, Faccini JL, Gennari SM. Seasonal dynamics of ticks (Acari: Ixodidae) on horses in the state of São Paulo, Brazil. Vet Parasitol. 2002;105:65-77.
3. Vasconcelos W. Dermatozoíases em um imenso país tropical. An Bras Dermatol. 1979;54:87-103.

ENDEREÇO PARA CORRESPONDÊNCIA / MAILING ADDRESS:

Paulo Ricardo Criado
Hospital das Clínicas da Faculdade de Medicina da USP
Cons.: Alergoskin Alergia e Dermatologia SS Ltda.
Rua Carneiro Leão, 33 - Vila Scarpelli
09150 430 Santo André - SP
Tel.: 11 4426 8803
E-mail: prcriado@uol.com.br

Como citar este artigo/How to cite this article: Criado PR, Criado RFJ. Ixodíase revelada pela microscopia de epiluminescência sem contato com a pele. An Bras Dermatol. 2010;85(3):389-90.